



2212070515

大同瑞慈健康体检

报 告 册

| | | | |
|------|-------------|----|-----|
| 体检编号 | 407508 | 工号 | 15 |
| 姓名 | 蒋东叶 | | |
| 性别 | 女 | 年龄 | 47岁 |
| 单位 | 云州区林业局 | | |
| 部门 | 云州区林业局 | | |
| 联系电话 | 15935310288 | | |
| 体检日期 | 2025-06-16 | | |

尊敬的蒋东叶女士您好！

首先,瑞慈健康体检全体员工欢迎您的光临,并对您的信任表示衷心的感谢！

您于 2025-06-16 (体检编号: 407508) 完成健康检查,本机构的各科医生已根据您的体检项目及结果,汇总成此份健康体检报告,并经总检医生审核。据此提出对您健康状况的综合分析及建议。

瑞慈健康体检倡导“大健康、大康复”,提出“健康是第一财富 (Rich)”的人文理念。希望您仔细阅读并妥善地保管此份健康体检报告,并认真关注报告中的提示与建议,若您对报告内容有任何疑问,可直接与瑞慈健康体检客服部联系,进一步咨询。

健康体检咨询电话: 0352-2824444

客户服务咨询电话: 0352-2830597

400-6112995

瑞慈健康体检报告由下列内容组成:

第一部分:主检报告

第二部分:分科分项结果

第三部分:检验报告

第四部分:附表

主检报告

检查综述

- 1、【左膝关节核磁平扫】 左侧膝关节退行性骨关节炎： 1. 内外侧半月板后角退变Ⅱ度 2. 前交叉韧带损伤 3. 髌下脂肪垫水肿、髌上囊及关节腔积液 4. 髌骨骨髓水肿 5. 关节面软骨变薄，部分消失 6. 关节骨质增生，关节周围软组织水肿
- 2、【右侧膝关节 MRI】 右侧膝关节退行性骨关节炎： 1. 内侧半月板后角、外侧半月板前后角退变Ⅱ度 2. 前交叉韧带损伤 3. 髌下脂肪垫水肿、髌上囊及关节腔积液 4. 髌骨骨髓水肿 5. 关节面软骨变薄，部分消失 6. 关节骨质增生，关节周围软组织水肿

医生建议

【左侧膝关节退行性骨关节炎】：

(1) 建议骨科诊断治疗。

【内外侧半月板后角退变Ⅱ度】：

(1) 建议骨科诊断治疗。

【髌上囊及关节腔积液】：

(1) 建议骨科诊断治疗。

【髌骨骨髓水肿】：

(1) 建议骨科诊断治疗。

【关节周围软组织水肿】：

(1) 建议骨科诊断治疗

【髌下脂肪垫水肿】：

(1) 建议骨科诊断治疗。

【外侧半月板前后角退变Ⅱ度】：

(1) 建议骨科诊断治疗。

【前交叉韧带损伤】：

(1) 建议骨科诊断治疗。

【关节骨质增生】：

(1) 建议骨科诊断治疗。

【右侧膝关节退行性骨关节炎】：

(1) 建议骨科诊断治疗。

【关节面软骨变薄，部分消失】：

(1) 建议骨科诊断治疗。

汇总医生： 樊兴国

主检日期： 2025-06-17

主检医生：

分科结果

检验报告

ID号: 2212070515

影像号: MR20250616049

姓名: 蒋东叶

年龄: 47岁

性别: 女

检查设备: 西门子 1.5T 磁共振

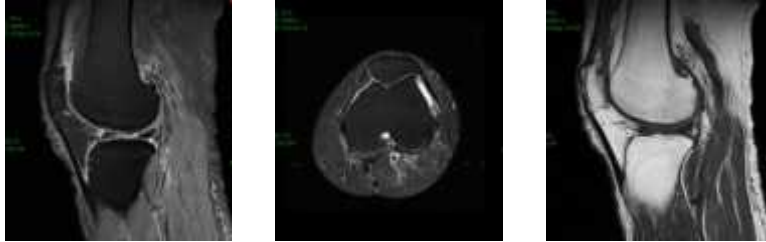
体检号: 407508

申请医院: 本院

体检科室: 体检科

检查部位: 左膝关节核磁平扫

经典图像:



影像所见:

左侧膝关节内外侧半月板后角见条状高信号, 未达关节面, 内外侧半月板前角形态、大小、信号未见异常, 前交叉韧带信号增高, 内外侧副韧带及后交叉韧带未见异常, 髌下脂肪垫、髌上囊及关节腔内见长 T1 信号, T2、PD 抑脂像呈高信号, 髌骨骨组织内见斑片状长 T1 信号, T2、PD 抑脂像呈高信号。髌骨上下缘、胫骨、股骨关节边缘均见不规则骨赘突出, 关节面软骨变薄, 部分消失。关节周围软组织肿胀, 其内见条片状长 T1 信号, T2、PD 抑脂像呈高信号。

影像诊断:

左侧膝关节退行性骨关节炎:

1. 内外侧半月板后角退变 II 度
2. 前交叉韧带损伤
3. 髌下脂肪垫水肿、髌上囊及关节腔积液
4. 髌骨骨髓水肿
5. 关节面软骨变薄, 部分消失
6. 关节骨质增生, 关节周围软组织水肿

报告医师: 陈江莲

检查日期: 2025-06-16

审核医师: 陈江莲

报告日期: 2025-06-16

MRI 诊断图文报告

ID号: 2212070515

影像号: MR20250616050

姓名: 蒋东叶

年龄: 47岁

性别: 女

检查设备: 西门子 1.5T 磁共振

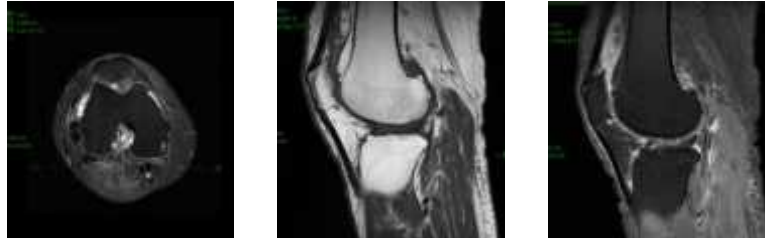体检号: 407508

申请医院: 本院

体检科室: 体检科

检查部位: 右侧膝关节 MRI

经典图像:



影像所见:

右侧膝关节内侧半月板后角、外侧半月板前后角见条状高信号, 未达关节面, 内侧半月板前角形态、大小、信号未见异常, 前交叉韧带信号增高, 内、外侧侧副韧带及后交叉韧带未见异常, 髌下脂肪垫、髌上囊及关节腔内见长 T1 信号, T2、PD 抑脂像呈高信号, 髌骨骨髓组织内见斑片状长 T1 信号, T2、PD 抑脂像呈高信号。髌骨上缘、胫骨、股骨关节边缘均见不规则骨赘突出, 关节面软骨变薄, 部分消失。关节周围软组织肿胀, 其内见条片状长 T1 信号, T2、PD 抑脂像呈高信号。

影像诊断:

右侧膝关节退行性骨关节炎:

1. 内侧半月板后角、外侧半月板前后角退变 II 度
2. 前交叉韧带损伤
3. 髌下脂肪垫水肿、髌上囊及关节腔积液
4. 髌骨骨髓水肿
5. 关节面软骨变薄, 部分消失
6. 关节骨质增生, 关节周围软组织水肿

报告医师: 陈江莲

检查日期: 2025-06-16

审核医师: 陈江莲

报告日期: 2025-06-16



注: 本报告仅供临床医生参考!

地址: 大同市魏都大道 79 号。若有疑问, 请致电: 0352---2830580