



2212050561

# 大同瑞慈健康体检

## 报 告 册

体检编号	407378	工号	58
姓名	王东伟		
性别	男	年龄	47岁
单位	平城区市容监察管理处		
部门	平城区市容监察管理处		
联系电话	15535294444		
体检日期	2023-11-15		

尊敬的王东伟先生您好！

首先，瑞慈健康体检全体员工欢迎您的光临，并对您的信任表示衷心的感谢！

您于 2023-11-15 （体检编号：407378）完成健康检查，本机构的各科医生已根据您的体检项目及结果，汇总成此份健康体检报告，并经总检医生审核。据此提出对您健康状况的综合分析及建议。

瑞慈健康体检倡导“大健康、大康复”，提出“健康是第一财富（Rich）”的人文理念。希望您仔细阅读并妥善地保管此份健康体检报告，并认真关注报告中的提示与建议，若您对报告内容有任何疑问，可直接与瑞慈健康体检客服部联系，进一步咨询。

健康体检咨询电话：**0352-2824444**

客户服务咨询电话：**0352-2830597**

**400-6112995**

瑞慈健康体检报告由下列内容组成：

第一部分：主检报告

第二部分：分科分项结果

第三部分：检验报告

第四部分：附表

## 主检报告

## 检查综述

- 1、【眼科】 (1) 左眼视力下降 (2) 右眼视力下降
- 2、【血常规（五分类）】 单核细胞绝对值(MO#)偏高(0.82  $10^9/L$ ) 单核细胞百分比(MO%)偏高(12.9 %)
- 3、【生化全项 1】 肌酸激酶(CK)偏低(45.00 U/L) 动脉硬化指数偏高(3.81) 甘油三脂(TG)偏高(1.80 mmol/L) 高密度脂蛋白(HDL)偏低(0.74 mmol/L)
- 4、【尿常规】 粘液丝偏高(3 /HP)
- 5、【心电图】 1. 窦性心律不齐
- 6、【C14 检测幽门螺杆菌】 阳性+
- 7、【甲状腺彩超】 甲状腺左侧叶囊性结节 TI-RADS 2 级
- 8、【全腹彩超】 肝囊肿

## 医生建议

## 【视力下降】：

(1) 视力下降是由角膜白斑或角膜炎、晶状体混浊、眼底疾病、屈光不正等原因引起，建议眼科诊断治疗。

## 【单核细胞绝对值(MO#)偏高】：

(1) 供内科结合临床参考。

## 【单核细胞百分比(MO%)偏高】：

(1) 供内科结合临床参考。

## 【肌酸激酶(CK)偏低】：

(1) 供临床参考，定期复查。

## 【动脉硬化指数偏高】：

(1) 动脉硬化指数偏高，提示动脉硬化的风险性会更高，也就是心脑血管疾病的发病率会相对较高。建议控制血脂、血糖，少吃油腻食物，多吃蔬菜水果，加强锻炼，减轻体重。

## 【甘油三脂(TG)偏高】：

(1) 甘油三酯是甘油和脂肪酸所构成的有机化合物，甘油三酯测定是脂类代谢的重要指标之一。

(2) 甘油三酯增高与冠心病的发生有着重要的相关性，随年龄增大而有上升的趋势，其增高最常见于高脂和过量糖类饮食、肥胖等。

(3) 甘油三酯主要功能是为机体提供能量，其正常值在 0.7-1.7mmol/L 之间，1.7-2.29mmol/L 为边缘增高，提示应该注意饮食和运动了。

(4) 甘油三酯大于 2.3mmol/L，就称为高甘油三酯血症。甘油三酯增高虽然不会直接导致血管斑块的形成，但也会间接引起心脑血管疾病风险增加，同时，当甘油三酯大于 5.6mmol/L 时，还会增加急性胰腺炎的风险，所以降低甘油三酯的基础主要是控制饮食，饮食控制不佳可以选择药物治疗。

(5)生活方式的干预是控制甘油三酯水平升高的基础，包括减重，增加运动量，限制酒精摄入以及避免食用果糖和高碳水化合物食物。多食蔬菜水果，定期复查。

(6)明显增高者在医师的指导下使用降脂药物治疗，首选他汀和贝特类药物。

**【高密度脂蛋白(HDL)偏低】：**

(1)高密度脂蛋白(HDL)主要在肝脏合成，具有抗动脉粥样硬化的功能，是冠心病的保护因子。高密度脂蛋白(HDL)能将周围组织包括动脉壁内的胆固醇运转到肝脏进行代谢，是一种抗动脉粥样硬化的血浆脂蛋白。

(2)高密度脂蛋白(HDL)的含量与心血管的发病率和病变程度呈负相关，即高密度脂蛋白(HDL)减低，患冠心病的危险性增加；高密度脂蛋白(HDL)含量增高，患冠心病的危险性降低。

(3)高密度脂蛋白(HDL)对冠心病的临床诊断是一个重要的参考指标。它的升高是临床冠心病保护因子之一，并能防治和延缓动脉粥样硬化的发展。

(4)血清中高密度脂蛋白(HDL)的降低，预示着冠心病的出现。临床上常同时测定高密度脂蛋白(HDL)和血清总胆固醇，并根据它们的比值作为冠心病的信息指标。

(5)高密度脂蛋白(HDL)减少，主要见于冠心病、冠状动脉粥样硬化、高甘油三酯血症、慢性贫血、脑血管病、糖尿病、急慢性肝炎、肝硬化等疾病。

(6)戒烟，增强运动，采用低脂、低糖饮食，少食富含脂肪、胆固醇及饱和脂肪酸的食物，多进食蔬菜、水果、豆制品、粗粮、鱼和高纤维食品。

(7)建议当高密度脂蛋白(HDL)减少时，可参考其他相关指标，积极治疗基础性疾病，往内分泌科复诊。

**【粘液丝偏高】：**

(1)尿常规中粘液丝是由尿路中细胞分泌出来的，在有尿路感染时分泌会明显增多，且伴有炎症细胞的出现。

(2)粘液丝偏高，可分为生理性偏高和病理性偏高两种，生理性偏高一般是由于喝水较少导致的尿液浓缩，一般在喝水后就能达到稀释的效果。

(3)病理性的粘液丝偏高是由于泌尿系炎症或者是前列腺炎导致的，需要注意观察，多喝水，同时有白细胞等炎症细胞增多时，应及时服用抗感染药物治疗。如果仅有粘液丝的增多而没有白细胞等炎症细胞增多时，尿路有炎症的可能性不大。

(4)建议平时饮食注意清淡，多喝水，少吃油腻和辛辣的食物，要注意个人清洁卫生，勤洗阴部，注意休息。

**【窦性心律不齐】：**

(1)供内科临床参考，可见于正常人，无重要临床意义。

(2)见于正常人，是一种随呼吸节律而变化的正常心律。

**【甲状腺左侧叶囊性结节】：**

(1)甲状腺结节是一种常见的甲状腺疾病，很多甲状腺疾病可表现为结节，如可由甲状腺退行性变、炎症、自身免疫性及新生物等多种病变所致。甲状腺结节在各个年龄段的男女人群中均可见到，但中年女性中较多。

(2)甲状腺结节分良性和恶性两大类，良性的占绝大多数，恶性者不足1%，判断甲状腺结节的良恶主要依靠病史、体格检查、放射性核素扫描、穿刺细胞学检查。建议往外科就诊，进一步检查，明确诊断，结合临床诊治并定期复查。

**【肝囊肿】：**

(1)肝囊肿，通俗说就是肝脏中的水泡。绝大多数的肝囊肿都是先天性的，即因先天发育的某些异常导致了肝囊肿形成。

(2)肝囊肿病因大多数系肝内小胆管发育障碍所致，单发性肝囊肿的发生是由于异位胆管造成。肝囊肿生长缓慢，所以可能长期或终生无症状，其临床表现也随囊肿位置、大小、数目以及有无压迫邻近器官和有无并发症而异。

(3)肝囊肿是一种较常见的肝脏良性疾病，一般没有什么症状，也不会影响肝功。5CM以下的肝囊肿一般不需要特殊治疗。当囊肿长大到一定程度，可能会压迫胃肠道而引起症状，如上腹不适饱胀；也有因囊肿继发细菌感染而有腹痛、发热的。

(4)肝囊肿首次发现，建议作MRI或CT检查，除外肝内其它占位性病变。

(5)过大的肝囊肿，对肝脏本身或周围的器官有压迫症状的，或有炎症的，往外科治疗。

(6)已确诊为肝囊肿，动态观察，定期B超检查进行对照，监测囊肿大小。

- (7)解除顾虑和紧张情绪，保持良好心态，切忌大怒。
- (8)多食新鲜蔬菜和水果，保持大便通畅，防止便秘；保证营养，宜食清淡富含蛋白质的食物为主；限制饮酒。
- (9)不宜剧烈运动，防止过度用力，以免增加腹腔压力。
- (10)如有症状请及时就诊。

**【呼气试验检验报告阳性】：**

- (1)提示幽门螺旋杆菌（HP）感染。幽门螺旋杆菌是慢性活动性胃炎的病原菌，是消化道溃疡和胃癌等疾病的重要致病因子。
- (2)没有临床症状者（如中上腹不适、饱胀、反酸、恶心等），可暂不进行抗HP治疗。如果是HP感染的消化性溃疡、慢性胃炎、早期胃癌切除后和需要长期服用非甾体类抗炎药物（如阿司匹林）者，应在专科医生指导下进行抗HP治疗。
- (3)建议您先进行胃镜检查，或往消化内科咨询，再决定是否进行根除治疗。

汇总医生： 丁昊炜

主检日期： 2023-11-16

主检医生：

## 分科结果

## 身高、体重、血压

项目名称	检查结果	项目名称	检查结果
身高	167cm	体重	69kg
血压	114/67mmHg		

**\*小结：**

未见异常

操作员：陈红锦

检查日期:2023-11-15

检查医生：张彬艳

## 内科

项目名称	检查结果	项目名称	检查结果
心率	63 次/min	心律	齐
心脏杂音	无	心界	正常
肺部	正常	呼吸音	呼吸音清
啰音	未闻及	叩诊	叩诊呈清音
腹部触诊	腹部平软	发育	正常
肝胆	肋下未触及	脾脏	肋下未触及
双肾	无叩击痛	肠鸣音	正常
营养	良好	神经系统	正常
生理反射	生理反射存在	病理反射	病理反射未引出
颅神经	正常	运动功能	正常
深浅感觉	正常	其它	无异常发现
既往史	无		

**\*小结：**

未见异常

操作员：杨淑兰

检查日期:2023-11-15

检查医生：杨淑兰

## 外科（含皮肤科）

项目名称	检查结果	项目名称	检查结果
皮肤	正常	甲状腺	无肿大
浅表淋巴结	无肿大	肛门	拒检
泌尿外生殖器	正常	四肢关节	未见异常
腹股沟	未见异常	足背动脉	正常
紫绀	无	色素沉着	无
脱毛	无	脱色	无
皮疹	无	浮肿	无
皮下结节	无	头颅	正常
颈部	正常	乳腺	正常
脊柱	正常	直肠	未检
皮肤黄疸	无	既往史	无
其他	无		

## \*小结:

未见异常

操作员：谷岱清

检查日期:2023-11-15

检查医生：谷岱清

## 眼科

项目名称	检查结果	项目名称	检查结果
视力(左)	0.25	视力(右)	0.4
辨色力	正常	眼睑	正常
结膜	正常	泪器	正常
角膜	正常	虹膜	正常
瞳孔	正常	晶状体	正常
玻璃体	正常	眼底	未见异常

## \*小结:

(1) 左眼视力下降

(2) 右眼视力下降

操作员：田野青 检查日期:2023-11-15 检查医生：田野青

耳鼻喉科

项目名称	检查结果	项目名称	检查结果
听力(左)	正常	听力(右)	正常
外耳道	正常	鼓膜	正常
鼻窦	正常	鼻中隔	正常
鼻腔	正常	扁桃体	无肿大
嗅觉	正常	咽喉	正常

\*小结:

未见异常

操作员：王存宝 检查日期:2023-11-15 检查医生：王存宝

## 检验报告

## 尿常规

项目名称	检查结果	单位	参考值	提示
胆红素(BIL)	-		阴性	
隐血(ERY)	-		阴性	
小圆上皮细胞(SRC)	0	个/ul	0--0	
维生素 C	-		阴性	
异常红细胞	0	个/ul	0--3	
红细胞（正常）	0	个/ul	0--6	
鳞状上皮细胞	0	个/ul	0--0	
粘液丝	3	个/ul	0--0	↑
尿葡萄糖(GLU)	-		阴性	
酮体(KET)	-		阴性	
比重(SG)	1.015		1.003--1.030	
酸碱度(PH)	6.0		4.5--8.0	
尿蛋白质(PRO)	-		阴性	
尿胆原(URO)	-		阴性	
亚硝酸盐(NIT)	-		阴性	
尿白细胞(LEU)	-		阴性	

## \*小结:

粘液丝偏高(3 /HP)

操作员：赵伟 检查日期:2023-11-15

检查医生:陈建国

## 血常规（五分类）

项目名称	检查结果	单位	参考值	提示
白细胞(WBC)	6.33	10 <sup>9</sup> /L	3.5--9.5	
淋巴细胞绝对值(LY#)	1.84	10 <sup>9</sup> /L	1.1--3.2	

淋巴细胞百分比(LY%)	29.1	%	20--50	
中性粒细胞绝对值(GR#)	3.57	10 <sup>9</sup> /L	1.8--6.3	
中性粒细胞百分比(GR%)	56.5	%	40--75	
嗜碱性粒细胞绝对值(BA#)	0.02	10 <sup>9</sup> /L	0--0.06	
嗜碱性粒细胞百分比(BA%)	0.2	%	0--1.0	
嗜酸性粒细胞绝对值(EO#)	0.08	10 <sup>9</sup> /L	0.02--0.52	
嗜酸性粒细胞百分比(EO%)	1.3	%	0.4--8.0	
血小板(PLT)	257	10 <sup>9</sup> /L	125--350	
血小板分布宽度(PDW)	15.8	%	15--17	
平均血小板体积(MPV)	9.4	fl	6.0--14.0	
血小板压积(PCT)	0.240	%	0.11--0.28	
红细胞(RBC)	4.98	10 <sup>12</sup> /L	4.3--5.8	
血红蛋白	147	g/L	130--175	
红细胞压积(HCT)	44.1	%	40--50	
红细胞平均体积(MCV)	88.6	fl	82--100	
平均血红蛋白含量(MCH)	29.6	pg	27--34	
平均血红蛋白浓度(MCHC)	334	g/L	316--354	
单核细胞绝对值(MO#)	0.82	10 <sup>9</sup> /L	0.1--0.60	↑
单核细胞百分比(MO%)	12.9	%	3--10	↑
红细胞分布宽度标准差(RDW-SD)	42.2	fl	35--56	
红细胞分布宽度变异系数(RDW-CV)	12.6	%	10.6--16.6	
大血小板比率	19.8	%	11--45	
大血小板数目	51	10 <sup>9</sup> /L	30--90	
未成熟粒细胞数目	0.02	10 <sup>9</sup> /L	0--999	
未成熟粒细胞百分比	0.3	%	0--100	
有核红细胞数目	0.000	10 <sup>9</sup> /L	0--9999	

有核红细胞百分比	0.00	/100WBC	0--9999
----------	------	---------	---------

**\*小结:**

单核细胞绝对值(MO#)偏高( $0.82 \times 10^9/L$ ) 单核细胞百分比(MO%)偏高(12.9 %)

操作员：余雅倩 检查日期:2023-11-15 检查医生:陈建国

**尿沉渣**

项目名称	检查结果	单位	参考值	提示
白细胞尿	0	个/ul	0--13	
上皮细胞(EC)	0	/HP	0--28	
管型(CAST)	0	个/ul	0--1	
霉菌(尿)	0	/HP	0--0	
结晶	0	/HP	0--10	
透明度(CLA)	清亮			
胆红素(BIL)	-		阴性	
颜色(Colour)	淡黄色			
红细胞(尿)(RBC)	0	个/ul	0--6	

**\*小结:**

未见异常

操作员：赵伟 检查日期:2023-11-15 检查医生:陈建国

**生化全项 1**

项目名称	检查结果	单位	参考值	提示
碳酸氢根(HCO3)	22.20	mmol/L	22--29	
总蛋白(T PROT)	65.0	g/L	65--85	
白蛋白(ALB)	41.70	g/L	40--55	
球蛋白(GLB)	23.30	g/L	15--35	
白蛋白/球蛋白(ALB/GLB)	1.79		1.0--2.5	
碱性磷酸酶(ALP)	98.0	U/L	45--125	

肌酐(CREA)	82.00	umol/L	57--97	
尿酸(UA)	250.00	umol/L	200--420	
钾(K)	4.35	mmol/L	3.5--5.5	
钠(Na)	141.1	mmol/L	136--145	
氯(Cl)	103.3	mmol/L	96--108	
钙(Ca)	2.30	mmol/L	2.11--2.52	
乳酸脱氢酶(LDH)	157.00	U/L	120--250	
淀粉酶(AMY)	72.00	IU/L	35--135	
葡萄糖(GLU)	4.83	mmol/L	3.89--6.1	
总胆红素(TBIL)	12.90	umol/L	0--26	
直接胆红素(DBIL)	3.3	umol/L	0--8.0	
间接胆红素(IBIL)	9.60	umol/L	0--17.39	
丙氨酸氨基转移酶(ALT)	36.00	U/L	9--50	
门冬氨酸氨基转移酶(AST)	20.00	U/L	15--40	
尿素测定 (Urea)	3.10	mmol/L	3.1--8.0	
肌酸激酶(CK)	45.00	U/L	50--310	↓
α-羟丁酸脱氢酶	143.00	U/L	72--182	
C 反应蛋白	1.60	mg/dl	0--3	
动脉硬化指数	3.81		1.31--3.19	↑
谷草比谷丙	0.56		0.4--2.5	
总胆固醇(CHOL)	4.24	mmol/L	2.59--5.2	
甘油三脂(TG)	1.80	mmol/L	0.7--1.7	↑
低密度脂蛋白(LDL)	2.82	mmol/L	0--4.13	
高密度脂蛋白(HDL)	0.74	mmol/L	0.77--1.55	↓

**\*小结:**

肌酸激酶(CK)偏低(45.00 U/L) 动脉硬化指数偏高(3.81) 甘油三脂(TG)偏高(1.80 mmol/L) 高密度脂蛋白(HDL)偏低(0.74 mmol/L)

操作员：刘慧芳 检查日期:2023-11-15 检查医生:陈建国



# 大同瑞慈康复医院 12导联心电图报告

王东伟 男 47岁 体检号:407378

病床号:

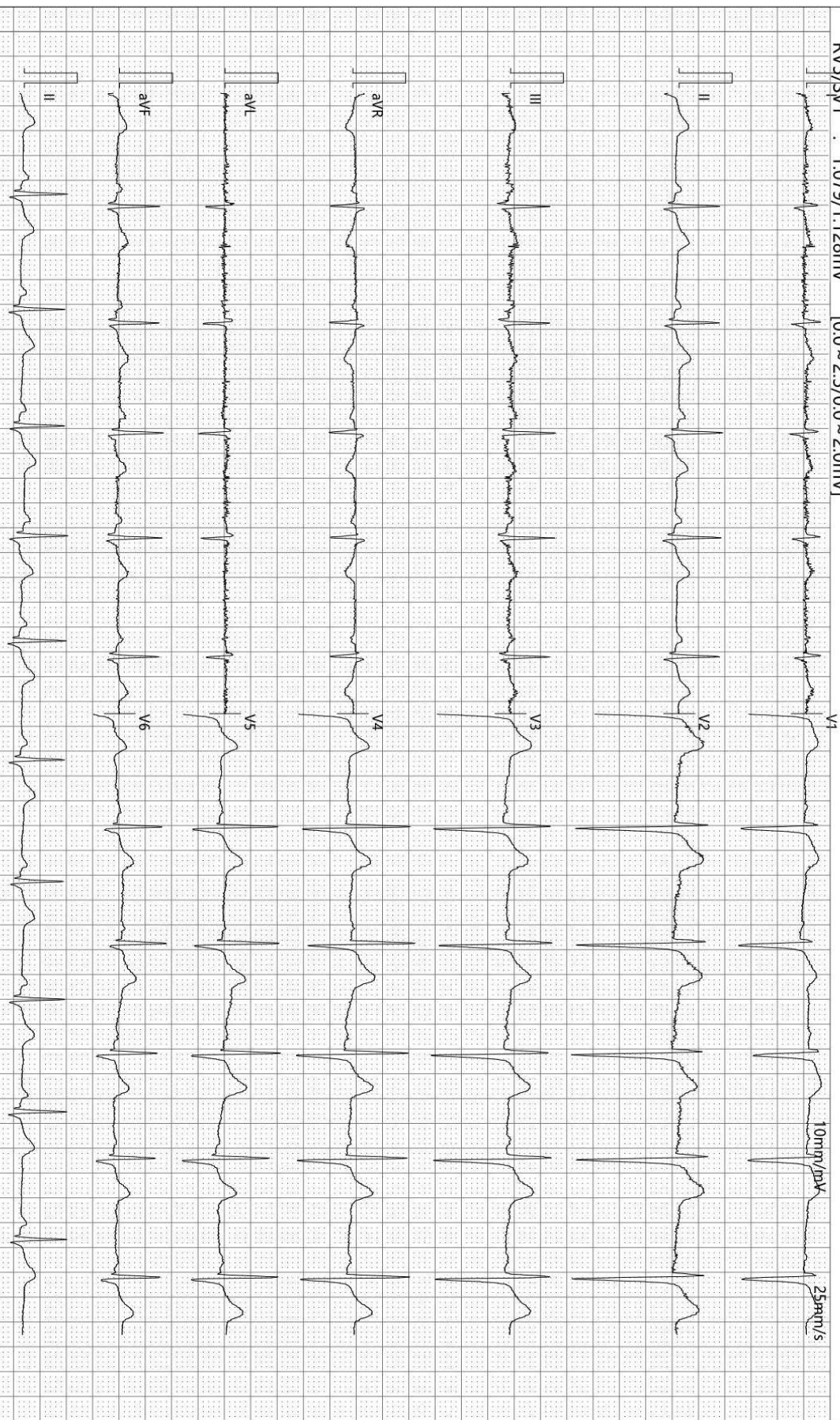
诊断结果:

窦性心律不齐

诊断医生:

张之生

HR : 65bpm [60~100bpm]  
P : 110ms [0~110ms]  
PR : 163ms [120~200ms]  
QRS : 102 ms [60~100ms]  
QT/QTc : 409/425ms [320~440/0~450ms]  
P/QRS/T : 76° / 87° / 63°deg. [0~75° / -30~90° / 0~75°deg]  
RV5/SV1 : 1.079/1.128mV [0.0~2.5/0.0~2.0mV]



检查时间:2023-11-15 10:28:18

诊断时间:2023-11-15 10:38:39

SEMIP V1 90

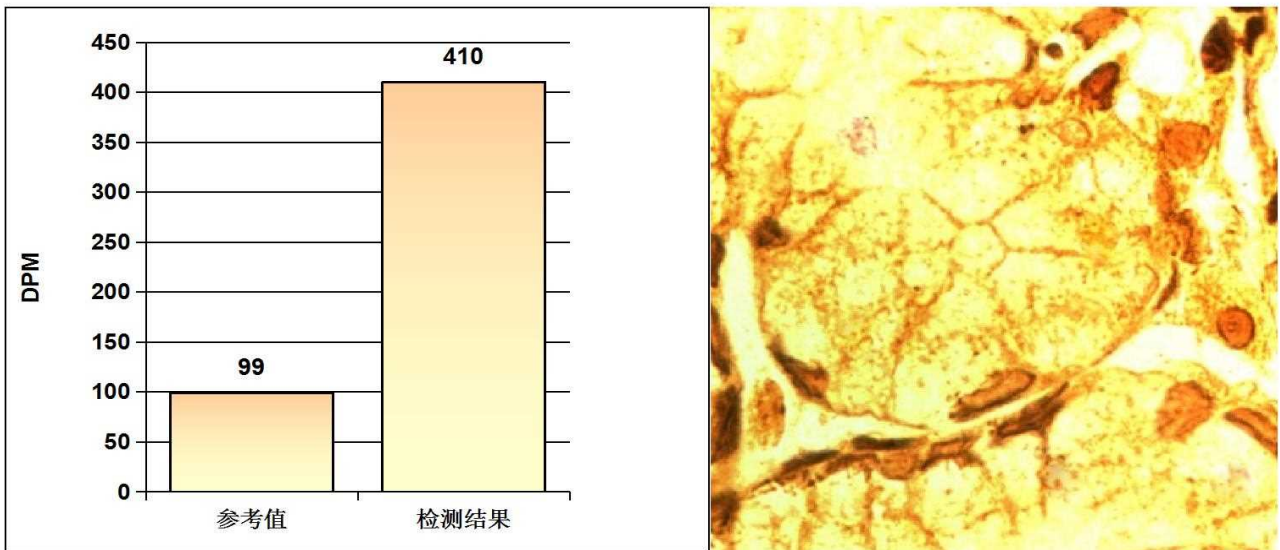
仅供临床参考

# 大同瑞慈康复医院

## <sup>14</sup>C呼气试验检验报告

姓名	王东伟	年龄	47	性别	男
住院号	0	日期	2023/11/15 10:49:3	电话	0
送检医生	曹居杰	样品编号	7884	编号	2212050561

### <sup>14</sup>C呼气试验



#### 阳性参考值 (Disintegrations Per Minute(DPM)):

DPM值:	dpm > 2499	阳性++++
	1499 < dpm ≤ 2499	阳性+++
	499 < dpm ≤ 1499	阳性++
	149 < dpm ≤ 499	阳性+
	dpm ≤ 99	阴性
	99 < dpm ≤ 149	不确定

检测结果: **dpm= 410**      **阳性+**

医生建议: 请接受正规的根除幽门螺杆菌(HP)的治疗, 并在治疗结束后一个月内复查; 注意保持健康及规律饮食!

温馨提示: 您本次检测的结果为阳性

检测医生: \_\_\_\_\_ 曹居杰

## 双源 CT 诊断图文报告

流水号: 2212050561

影像号: CT20231115137

姓名: 王东伟

年龄: 47 岁

性别: 男

检查设备: 西门子量子双源 CT

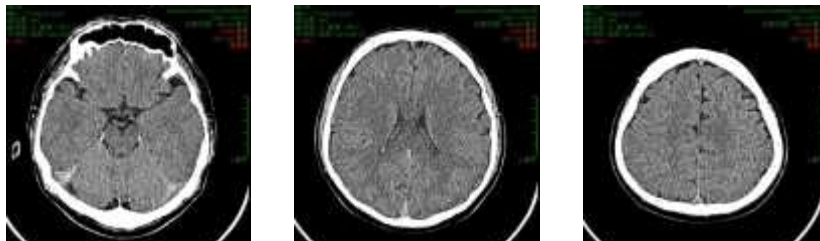体检号: 407378

申请医院: 本院

体检科室: 体检科

检查部位: CT 检查

经典图像:



影像所见:

颅脑结构双侧对称, 脑实质内未见异常密度。中线结构居中。脑沟、裂、池及脑室系统等未见异常。

影像诊断:

颅脑未见明显异常

报告医师: 剧艳军

检查日期: 2023-11-15

审核医师: 剧艳军

报告日期: 2023-11-15

## 超声诊断图文报告

流水号: 2212050561

影像号: 1450076

姓名: 王东伟

年龄: 47 岁

性别: 男

检查设备: Vivid E95

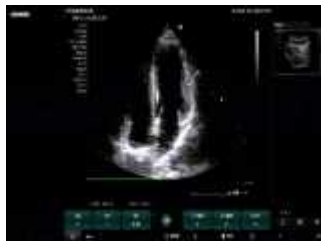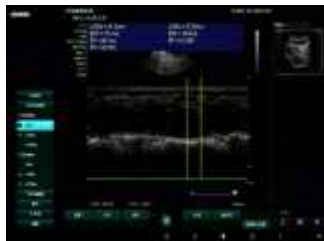
体检号: 407378

申请医院: 本院

体检科室: 体检科

检查部位: 心脏彩超

### 经典图像:



### 影像所见:

超声测量 (单位: mm)

升主动脉内径 25 (32±3mm)

左房内径 30 (35mm)

室间隔 10 (8-11mm)

左室内径 41 (47±4mm)

左室后壁 9 (8-11mm)

EF61% (50-80%)

右室内径 25 (36±4mm)

右房内径 28 (36±4mm)

FS32% (28-41%)

主肺动脉内径 20 (23±3mm)

升主动脉内径正常, 心脏各腔室大小正常, 室间隔厚度正常, 左室壁未见明显节段性运动异常, 各瓣膜及启闭功能未见明显异常, 舒张期二尖瓣口血流频谱 E/A>1, 心包腔未见积液。

### 影像诊断:

心脏结构及功能未见明显异常

报告医师: 侯爱兰

检查日期: 2023-11-15

审核医师: 侯爱兰

报告日期: 2023-11-15



大同市医学影像研究中心

注: 本报告仅供临床医生参考!

地址: 大同市魏都大道 79 号。若有疑问, 请致电: 0352---2830580

## 超声诊断图文报告

流水号: 2212050561

影像号: 1450071

姓名: 王东伟

年龄: 47 岁

性别: 男

检查设备: Vivid E95

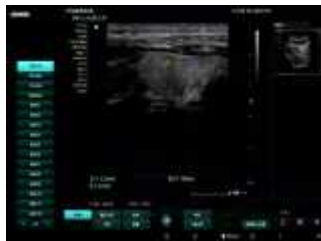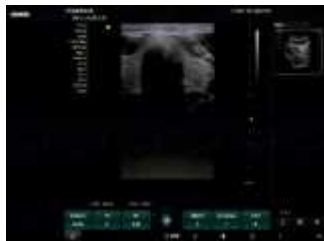体检号: 407378

申请医院: 本院

体检科室: 体检科

检查部位: 甲状腺彩超

经典图像:



影像所见:

甲状腺双侧叶形态正常, 包膜完整, 左侧叶探及两个囊性结节, 较大者位于上极, 大小约 0.2\*0.2cm, 形态规则, 边界清, 余实质回声均匀, CDFI: 未见异常血流信号。

双侧颈部未见明显肿大淋巴结。

影像诊断:

甲状腺左侧叶囊性结节 TI-RADS 2 级

报告医师: 侯爱兰

检查日期: 2023-11-15

审核医师: 侯爱兰

报告日期: 2023-11-15

## 超声诊断图文报告

流水号: 2212050561

影像号: 1450074

姓名: 王东伟

年龄: 47 岁

性别: 男

检查设备: Vivid E95

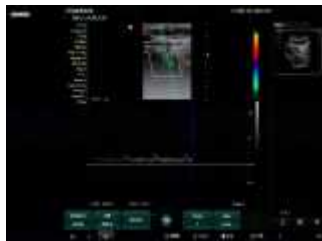
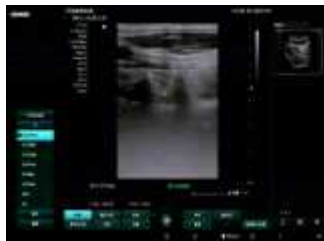体检号: 407378

申请医院: 本院

体检科室: 体检科

检查部位: 颈部血管彩超

经典图像:



影像所见:

右锁骨下动脉起始处、双侧颈总动脉、颈内、颈外动脉起始段内中膜不增厚, 内壁欠光滑, 管壁未见明确强回声斑。CDFI: 血流充盈好。PW: 频谱形态正常。

双侧椎动脉走行正常, 椎动脉内径正常, 管壁不厚, 管腔内为无回声, CDFI: 血流充盈好。PW: 频谱正常。

影像诊断:

双侧颈动脉、椎动脉未见明显异常

报告医师: 侯爱兰

检查日期: 2023-11-15

审核医师: 侯爱兰

报告日期: 2023-11-15

## 超声诊断图文报告

流水号: 2212050561

影像号: 1450080

姓名: 王东伟

年龄: 47 岁

性别: 男

检查设备: Vivid E95

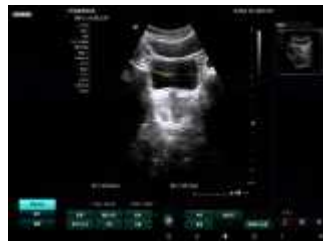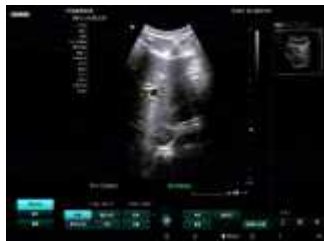体检号: 407378

申请医院: 本院

体检科室: 体检科

检查部位: 全腹彩超

### 经典图像:



### 影像所见:

肝脏大小形态正常, 包膜光滑完整, 肝左叶探及大小约 1.2\*0.9cm 囊性回声, 形态规则, 边界清, 余实质回声均匀, 肝内管道系统走行清晰, 门静脉及肝内胆管不扩张。

胆囊大小形态正常, 壁不厚、光滑, 囊内透声好, 肝外胆管不扩张。

胰腺大小形态正常, 实质回声均匀, 主胰管不扩张。

脾脏大小形态正常, 实质回声均匀, 脾门静脉不宽。

双肾大小形态正常, 皮髓质分界清晰, 集合系统未见分离, 双侧输尿管未见扩张。

膀胱充盈尚可, 壁光滑, 内清晰。

前列腺形态正常, 大小约 4.3\*2.5\*3.6cm, 实质回声欠均匀。

### 影像诊断:

肝囊肿

报告医师: 侯爱兰

检查日期: 2023-11-15

审核医师: 侯爱兰

报告日期: 2023-11-15