



2212020560

大同瑞慈健康体检

报 告 册

体检编号	407302	工号	55
姓名	牛小艳		
性别	女	年龄	31岁
单位	广灵县南村镇人民政府		
部门	广灵县南村镇人民政府		
联系电话	15388514330		
体检日期	2025-06-29		

尊敬的牛小艳女士您好！

首先，瑞慈健康体检全体员工欢迎您的光临，并对您的信任表示衷心的感谢！

您于 2025-06-29 （体检编号：407302）完成健康检查，本机构的各科医生已根据您的体检项目及结果，汇总成此份健康体检报告，并经总检医生审核。据此提出对您健康状况的综合分析及建议。

瑞慈健康体检倡导“大健康、大康复”，提出“健康是第一财富（Rich）”的人文理念。希望您仔细阅读并妥善地保管此份健康体检报告，并认真关注报告中的提示与建议，若您对报告内容有任何疑问，可直接与瑞慈健康体检客服部联系，进一步咨询。

健康体检咨询电话：0352-2824444

客户服务咨询电话：0352-2830597

400-6112995

瑞慈健康体检报告由下列内容组成：

第一部分：主检报告

第二部分：分科分项结果

第三部分：检验报告

第四部分：附表

主检报告

检查综述

- 1、【血常规（五分类）】 血红蛋白偏低(112 g/L) 红细胞平均体积(MCV)偏低(81.8 f1) 平均血红蛋白含量(MCH)偏低(26.0 pg)
- 2、【血脂四项】 动脉硬化指数偏低(1.02) 高密度脂蛋白(HDL)偏高(1.67 mmol/L)
- 3、【尿液分析+尿沉渣】 上皮细胞(EC)偏高(80 /HP) 鳞状上皮细胞偏高(80 /HP) 粘液丝偏高(15 /HP) 尿白细胞(LEU)1+
- 4、【妇科内诊】 (1) 阴道炎 (2) 宫颈那囊
- 5、【全腹彩超】 右侧附件区囊性回声 考虑生理性

医生建议

【红细胞平均体积(MCV)偏低】：

- (1) 供内科结合临床参考。

【平均血红蛋白含量(MCH)偏低】：

- (1) 供内科结合临床参考。

【血红蛋白偏低】：

- (1) 血液科咨询，必要时治疗。
- (2) 复查血常规。

【动脉硬化指数偏低】：

- (1) 建议内科结合临床参考。

【高密度脂蛋白(HDL)偏高】：

- (1) 高密度脂蛋白(HDL)主要在肝脏合成，具有抗动脉粥样硬化的功能，是冠心病的保护因子。高密度脂蛋白(HDL)能将周围组织包括动脉壁内的胆固醇运转到肝脏进行代谢，是一种抗动脉粥样硬化的血浆脂蛋白。
- (2) 高密度脂蛋白(HDL)的含量与心血管的发病率和病变程度呈负相关，即高密度脂蛋白(HDL)减低，患冠心病的危险性增加；高密度脂蛋白(HDL)含量增高，患冠心病的危险性降低。
- (3) 高密度脂蛋白(HDL)对冠心病的临床诊断是一个重要的参考指标。它的升高是临床冠心病保护因子之一，并能防治和延缓动脉粥样硬化的发展。
- (4) 血清中高密度脂蛋白(HDL)的降低，预示着冠心病的出现。临床上常同时测定高密度脂蛋白(HDL)和血清总胆固醇，并根据它们的比值作为冠心病的信息指标。
- (5) 高密度脂蛋白(HDL)减少，主要见于冠心病、冠状动脉粥样硬化、高甘油三酯血症、慢性贫血、脑血管病、糖尿病、急慢性肝炎、肝硬化等疾病。
- (6) 戒烟，增强运动，采用低脂、低糖饮食，少食富含脂肪、胆固醇及饱和脂肪酸的食物，多进食蔬菜、水果、豆制品、粗粮、鱼和高纤维食品。
- (7) 建议当高密度脂蛋白(HDL)减少时，可参考其他相关指标，积极治疗基础性疾病，往内分泌科复诊。

【鳞状上皮细胞偏高】：

- (1) 在生理情况下，机体正常的新陈代谢都会引起鳞状上皮细胞的脱离，这是一种正常的机体现象。如果长时间出现鳞状上皮细胞偏高的现象时，则有可能是尿路感染、泌尿系统结石等因素导致，应及时往泌尿外科进一步诊断治疗。

【粘液丝偏高】：

- (1)尿常规中粘液丝是由尿路中细胞分泌出来的，在有尿路感染时分泌会明显增多，且伴有炎症细胞的出现。
- (2)粘液丝偏高，可分为生理性偏高和病理性偏高两种，生理性偏高一般是由于喝水较少导致的尿液浓缩，一般在喝水后就能达到稀释的效果。
- (3)病理性的粘液丝偏高是由于泌尿系炎症或者是前列腺炎导致的，需要注意观察，多喝水，同时有白细胞等炎症细胞增多时，应及时服用抗感染药物治疗。如果仅有粘液丝的增多而没有白细胞等炎症细胞增多时，尿路有炎症的可能性不大。
- (4)建议平时饮食注意清淡，多喝水，少吃油腻和辛辣的食物，要注意个人清洁卫生，勤洗阴部，注意休息。

【尿白细胞(LEU)1+】：

- (1)建议泌尿外科诊断治疗。

【上皮细胞(EC)偏高】：

- (1)尿液中的上皮细胞主要包括肾小管上皮细胞、移行上皮细胞、鳞状上皮细胞。尿液中出现肾小管上皮细胞，多见于肾小管病变。移行上皮细胞提示相应部位的病变。
- (2)在正常的尿液中可见少量的鳞状上皮细胞，如果鳞状上皮细胞大量增加，并伴有白细胞增多，则提示有炎症，女性患者则因排除阴道分泌物混入的位于阴道表层的扁平上皮细胞。

【宫颈那囊】：

- (1)宫颈腺体囊肿又叫宫颈纳氏囊肿（可称‘纳囊’或‘那囊’），同宫颈糜烂、宫颈息肉一样，是慢性宫颈炎的一种表现。
- (2)临床表现时可以看到宫颈表面突出多个大小不一的青白色囊泡（并非紫色），内含黏液，小的有米粒大，大的有玉米粒大，有的可以长得很大，突出于宫颈表面，甚至到达阴道口，根部与宫颈之间有蒂相连，常合并有宫颈肥大。
- (3)对其形成原因是在宫颈糜烂愈合过程中，新生的鳞状上皮覆盖宫颈腺管口或伸入腺管，将腺管口阻塞；腺管周围的结缔组织增生或瘢痕形成压迫腺管，使腺管变窄甚至阻塞，腺体分泌物引流受阻，滞留形成的囊肿叫宫颈纳氏囊肿。
- (4)对小的纳囊，无任何临床症状可不予处理；对于密集的较小的纳囊或比较大的纳囊，可考虑光疗、激光、微波、自凝刀等物理治疗。
- (5)对于较大的突出于宫颈表面的纳囊，可考虑电刀切除治疗。上述治疗方法均无太大痛苦，也基本不会影响日常的工作和生活。

【阴道炎】：

- (1)阴道炎是阴道粘膜及粘膜下结缔组织的炎症，是妇科门诊常见的疾病。
- (2)正常健康妇女，由于解剖学及生物化学特点，阴道对病原体的侵入有自然防御功能，当阴道的自然防御功能遭到破坏，则病原体易于侵入，导致阴道炎症。
- (3)绝经后妇女由于雌激素缺乏，阴道上皮菲薄，细胞内糖原含量减少，阴道PH高达7左右，故阴道抵抗力低下，比青春期及育龄妇女易受感染。
- (4)阴道炎临床上以白带的性状发生改变以及外阴痒痒灼痛为主要临床特点，感染累及尿道时，可有尿痛、尿急等症状。常见的阴道炎有细菌性阴道病、滴虫性阴道炎、霉菌性阴道炎、老年性阴道炎。
- (5)阴道炎由不同的病原体感染所致，一旦出现外阴不适，白带异常，立即去医院检查，确定病原体，针对病因治疗。

【右侧附件区囊性回声】：

- (1)建议妇科诊断治疗。

汇总医生： 丁昊炜

主检日期： 2025-07-02

主检医生：

分科结果

身高、体重、血压

项目名称	检查结果	项目名称	检查结果
身高	159cm	体重	50kg
血压	94/62mmHg		

***小结：**

未见异常

操作员：闫辛儿

检查日期：2025-06-29

检查医生：名燕凌

妇科内诊

项目名称	检查结果	项目名称	检查结果
外阴	正常	尿道口	正常
阴道	黏膜充血	子宫	正常
附件	正常	宫颈	宫颈那囊
后穹窿	正常		

***小结：**

(1) 阴道炎

(2) 宫颈那囊

操作员：智美玲

检查日期：2025-06-29

检查医生：智美玲

检验报告

尿液分析+尿沉渣

项目名称	检查结果	单位	参考值	提示
白细胞尿	11	个/u1	0--13	
上皮细胞(EC)	80	/HP	0--28	↑
管型(CAST)	0	个/u1	0--1	
霉菌(尿)	0	/HP	0--0	
结晶	0	/HP	0--10	
透明度(CLA)	清亮			
胆红素(BIL)	-		阴性	
隐血(ERY)	-		阴性	
小圆上皮细胞(SRC)	0	个/u1	0--0	
维生素C	-		阴性	
异常红细胞	0	个/u1	0--3	
红细胞(正常)	3	个/u1	0--6	
鳞状上皮细胞	80	个/u1	0--0	↑
粘液丝	15	个/u1	0--0	↑
颜色(Colour)	淡黄色			
尿葡萄糖(GLU)	-		阴性	
酮体(KET)	-		阴性	
比重(SG)	1.025		1.003--1.030	
酸碱度(PH)	6.5		4.5--8.0	
尿蛋白质(PRO)	-		阴性	
尿胆原(URO)	-		阴性	
亚硝酸盐(NIT)	-		阴性	
红细胞(尿)(RBC)	3	个/u1	0--6	
尿白细胞(LEU)	1+		阴性	

***小结:**

上皮细胞(EC) 偏高(80 /HP) 鳞状上皮细胞偏高(80 /HP) 粘液丝偏高(15 /HP) 尿白细胞(LEU) 1+
 操作员：黄璐瑶 检查日期:2025-06-29 检查医生:康建忠

血常规（五分类）

项目名称	检查结果	单位	参考值	提示
白细胞(WBC)	4.74	10 ⁹ /L	3.5--9.5	
淋巴细胞绝对值(LY#)	1.38	10 ⁹ /L	1.1--3.2	
淋巴细胞百分比(LY%)	29.2	%	20--50	
中性粒细胞绝对值(GR#)	2.95	10 ⁹ /L	1.8--6.3	
中性粒细胞百分比(GR%)	62.3	%	40--75	
嗜碱性粒细胞绝对值(BA#)	0.02	10 ⁹ /L	0--0.06	
嗜碱性粒细胞百分比(BA%)	0.3	%	0--1.0	
嗜酸性粒细胞绝对值(E0#)	0.03	10 ⁹ /L	0.02--0.52	
嗜酸性粒细胞百分比(E0%)	0.6	%	0.4--8.0	
血小板(PLT)	237	10 ⁹ /L	125--350	
血小板分布宽度(PDW)	16.4	%	15--17	
平均血小板体积(MPV)	10.6	f1	6.0--14.0	
血小板压积(PCT)	0.252	%	0.11--0.28	
红细胞(RBC)	4.32	10 ¹² /L	3.8--5.1	
血红蛋白	112	g/L	115--150	↓
红细胞压积(HCT)	35.3	%	35--45	
红细胞平均体积(MCV)	81.8	f1	82--100	↓
平均血红蛋白含量(MCH)	26.0	pg	27--34	↓
平均血红蛋白浓度(MCHC)	318	g/L	316--354	
单核细胞绝对值(MO#)	0.36	10 ⁹ /L	0.1--0.60	
单核细胞百分比(MO%)	7.6	%	3--10	
红细胞分布宽度标准差(RDW-SD)	44.5	f1	35--56	
红细胞分布宽度变异系数(RDW-CV)	14.5	%	10.6--16.6	

大血小板比率	29.7	%	11--45	
大血小板数目	71	$10^9/L$	30--90	
未成熟粒细胞数目	0.00	$10^9/L$	0--999	
未成熟粒细胞百分比	0.0	%	0--100	
有核红细胞数目	0.000	$10^9/L$	0--9999	
有核红细胞百分比	0.00	/100WBC	0--9999	

***小结:**

血红蛋白偏低(112 g/L) 红细胞平均体积(MCV)偏低(81.8 fl) 平均血红蛋白含量(MCH)偏低(26.0 pg)
操作员：黄璐瑶 检查日期:2025-06-29 检查医生:康建忠

肾功三项

项目名称	检查结果	单位	参考值	提示
肌酐(CREA)	52.60	umol/L	41--73	
尿酸(UA)	172.00	umol/L	140--340	
尿素测定(Urea)	3.76	mmol/L	2.6--7.5	

***小结:**

未见异常

操作员：梁可欣 检查日期:2025-06-29 检查医生:康建忠

空腹血糖

项目名称	检查结果	单位	参考值	提示
葡萄糖(GLU)	4.79	mmol/L	3.89--6.1	

***小结:**

未见异常

操作员：梁可欣 检查日期:2025-06-29 检查医生:康建忠

血脂四项

项目名称	检查结果	单位	参考值	提示
动脉硬化指数	1.02		1.31--3.19	↓
总胆固醇(CHOL)	4.01	mmol/L	2.59--5.2	

甘油三脂(TG)	0.72	mmol/L	0.7--1.7	
低密度脂蛋白(LDL)	1.70	mmol/L	0--4.13	
高密度脂蛋白(HDL)	1.67	mmol/L	0.77--1.55	↑

***小结:**

动脉硬化指数偏低(1.02) 高密度脂蛋白(HDL)偏高(1.67 mmol/L)

操作员：梁可欣 检查日期:2025-06-29 检查医生:康健忠

肝功能三项

项目名称	检查结果	单位	参考值	提示
γ-谷氨酰转肽酶(GGT)	11.0	U/L	7--45	
丙氨酸氨基转移酶(ALT)	10.00	U/L	7--40	
门冬氨酸氨基转移酶(AST)	16.00	U/L	13--35	
谷草比谷丙	1.60		0.4--2.5	

***小结:**

未见异常

操作员：梁可欣 检查日期:2025-06-29 检查医生:康健忠

大同现代医学检验实验室

液基薄层细胞学图文报告

ID: 2025117528

病理号: 106814

姓名: 牛小艳

性别: 女

年龄: 31岁

送检科室:

电话号码: 15388514330

床号:

病历号:

体检号: 2212020560

送检医院: 大同现代医院

送检日期: 2025-06-30

末次月经:

送检医生:

采样日期:

报告日期: 2025-06-30

标本满意度: 满意

细胞量: >45%

红细胞:

经期样本:

颈管细胞:

化生细胞:

鳞状细胞:

宫颈柱状细胞:

未见上皮内病变/恶性细胞:

正常范围内:

- 良性反应性改变:
- 炎症:
 - 轻度:
 - 中度:
 - 重度:
 - 放疗:
 - 妊娠:
 - 萎缩性:
 - 宫内避孕器:
 - 其他:

病原体: 滴虫感染: 念珠菌感染: 细菌感染:

提示 HPV 感染: 疱疹病毒感染:

鳞状上皮细胞分析:

- 非典型鳞状细胞:
- 倾向上皮内瘤变:
 - 倾向良性反应性改变:
 - 不能明确意义(ASC-US):
 - 不排除高度病变(ASC-H):
- 上皮内低度病变: 鳞癌:
- 上皮内高度病变:
- CIN2:
 - CIN3:

腺上皮细胞分析:

非典型腺细胞:

- 宫内膜:
- 来源不明:

非典型腺细胞(宫颈管):

- 倾向原位腺癌:
- 不能明确意义:
- 倾向良性反应性改变:

- 腺癌:
- 宫颈管:
 - 宫内膜:
 - 其它:
- 炎细胞:
- 轻度:
 - 中度:
 - 重度:
- 可疑腺癌:

诊断意见: 未见上皮内病变或恶性细胞 (NILM)。

建议:

报告医师: 张荣生

地址: 大同市魏都大道 79 号, 本报告医师签字后有效
咨询: 0352-2830587 4006-122-995

妇科细胞学是筛查项目, 出于技术原因, 可能会有假阴性结果, 本检测仅对来样负责, 如果对结果有疑义, 请在收到报告 7 天内与我们联系。

大同瑞慈康复医院 12导联心电图报告

牛小艳 女 31岁

体检号:407302

病床号:

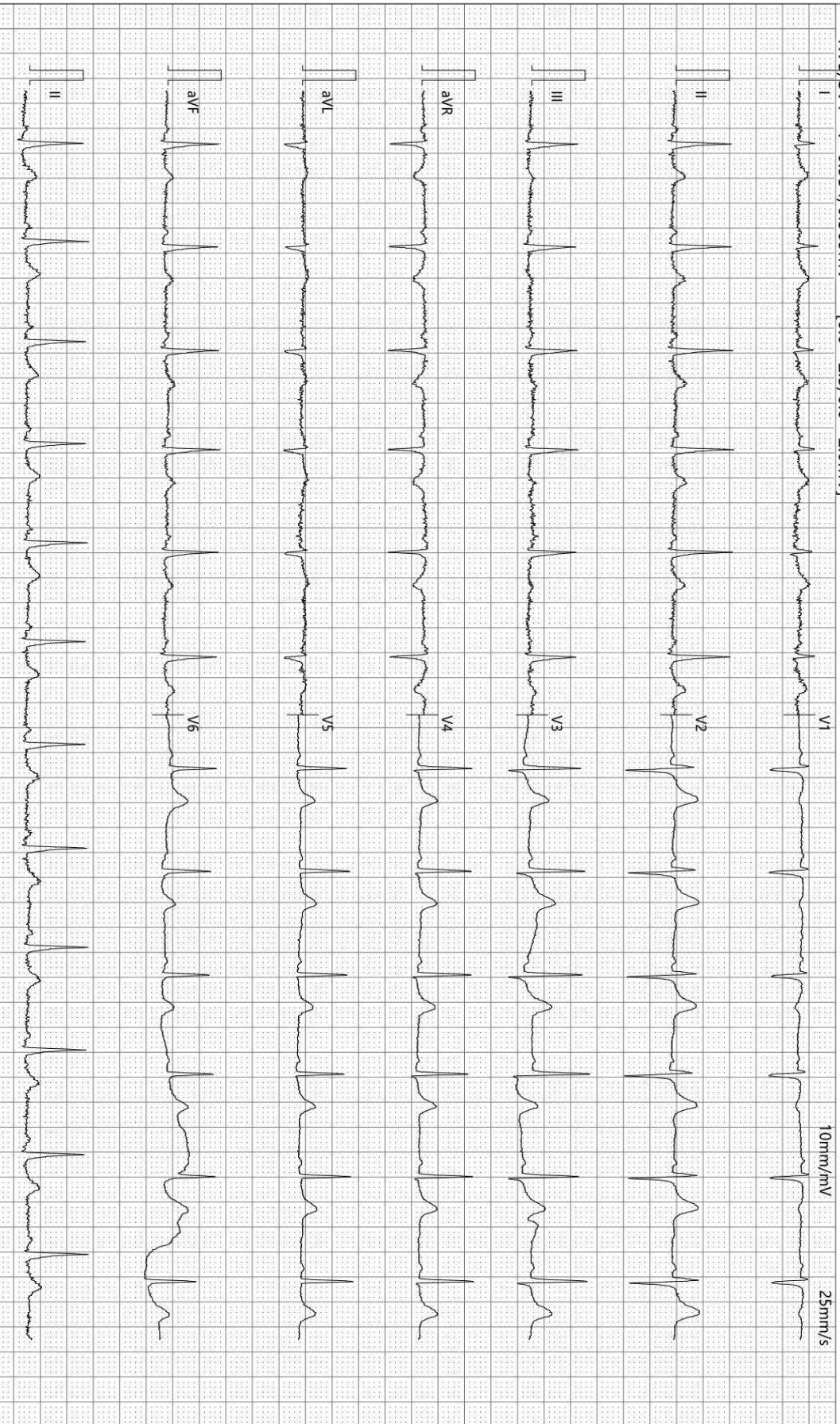
诊断结果:

- 1.窦性心律
- 2.正常心电图

诊断医生:

张之生

HR : 74bpm [60 ~ 100bpm]
P : 84ms [0 ~ 110ms]
PR : 123ms [120 ~ 200ms]
QRS : 78ms [60 ~ 100ms]
QT/QTc : 375/417ms [320 ~ 440/0 ~ 460ms]
P/QRS/T : 52/78/51deg. [0 ~ 75/-30 ~ 90/0 ~ 75deg]
RV5/SV1 : 0.934/0.569mV [0.0 ~ 2.5/0.0 ~ 2.0mV]



检查时间:2025-06-29 08:35:03

诊断时间:2025-06-29 08:39:21

SEMIP V1.90

仅供临床参考

Rich 大同瑞慈康复医院
超声诊断图文报告

流水号: 2212020560

超声号: 1870529

姓名: 牛小艳

年龄: 31 岁

性别: 女

检查设备: Vivid E95

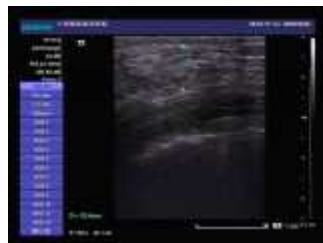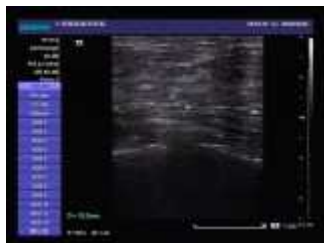体检号: 407302

申请医院: 本院

体检科室: 体检科

检查部位: 乳腺彩超

经典图像:



影像所见:

双侧乳腺腺体层次清晰, 右乳腺体厚 1.0cm, 左乳腺体厚 1.0cm, 乳导管未见扩张, 未见明显占位性病变, CDFI: 未见异常血流信号。

双侧腋下未见明显肿大淋巴结。

影像诊断:

双侧乳腺未见明显异常

报告医师: 李菊蓉

检查日期: 2025-06-29

审核医师: 李菊蓉

报告日期: 2025-06-29



注: 本报告仅供临床医生参考!

地址: 大同市魏都大道 79 号。若有疑问, 请致电: 0352---2830580

Rich 大同瑞慈康复医院
超声诊断图文报告

流水号: 2212020560

超声号: 1870531

姓名: 牛小艳

年龄: 31岁

性别: 女

检查设备: Vivid E95

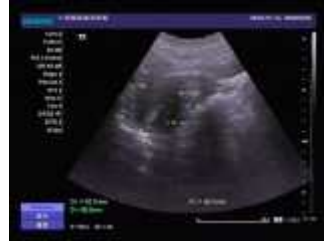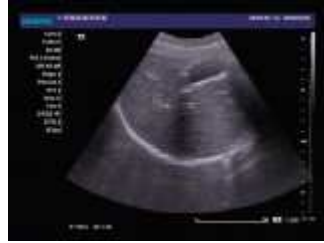体检号: 407302

申请医院: 本院

体检科室: 体检科

检查部位: 全腹彩超

经典图像:



影像所见:

肝脏大小形态正常, 包膜光滑完整, 实质回声均匀, 肝内管道系统走行清晰, 门静脉及肝内胆管不扩张。

胆囊大小形态正常, 壁不厚、光滑, 囊内透声好, 肝外胆管不扩张。

胰腺大小形态正常, 实质回声均匀, 主胰管不扩张。

脾脏大小形态正常, 实质回声均匀, 脾门静脉不宽。

双肾大小形态正常, 皮髓质分界清晰, 集合系统未见分离, 双侧输尿管未见扩张。

膀胱充盈佳, 未见明显异常。

后位子宫, 大小约 5.2*4.5*5.4cm, 肌壁回声均匀, 内膜线清晰, 厚 0.7cm, 宫颈厚约 3.0cm, 右侧附件区可见大小约 1.3*1.0cm 囊性回声, 左侧附件区未见异常。

影像诊断:

右侧附件区囊性回声考虑生理性

报告医师: 李菊蓉

检查日期: 2025-06-29

审核医师: 李菊蓉

报告日期: 2025-06-29



注: 本报告仅供临床医生参考!

地址: 大同市魏都大道 79 号。若有疑问, 请致电: 0352---2830580

ID 号: 2212020560

影像号: CT20250629029

姓名: 牛小艳

年龄: 31 岁

性别: 女

检查设备: 西门子量子双源 CT

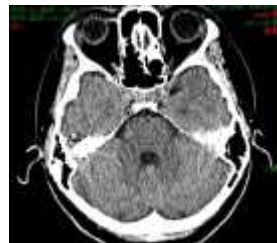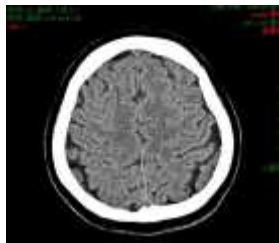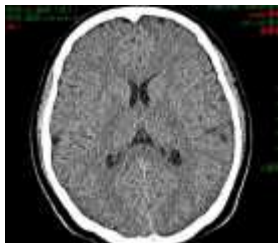体检号: 407302

申请医院: 本院

体检科室: 体检科

检查部位: CT 检查

经典图像:



影像所见:

颅脑结构双侧对称, 脑实质内未见异常密度。中线结构居中。脑沟、裂、池及脑室系统等未见异常。

影像诊断:

颅脑未见明显异常

报告医师: 剧艳军

检查日期: 2025-07-02

审核医师: 剧艳军

报告日期: 2025-07-02