



2212020532

大同瑞慈健康体检

报 告 册

体检编号	407274	工号	27
姓名	仝云涛		
性别	男	年龄	26岁
单位	广灵县南村镇人民政府		
部门	广灵县南村镇人民政府		
联系电话	15535206726		
体检日期	2024-05-29		

尊敬的全云涛先生您好！

首先，瑞慈健康体检全体员工欢迎您的光临，并对您的信任表示衷心的感谢！

您于 2024-05-29 （体检编号：407274）完成健康检查，本机构的各科医生已根据您的体检项目及结果，汇总成此份健康体检报告，并经总检医生审核。据此提出对您健康状况的综合分析及建议。

瑞慈健康体检倡导“大健康、大康复”，提出“健康是第一财富（Rich）”的人文理念。希望您仔细阅读并妥善地保管此份健康体检报告，并认真关注报告中的提示与建议，若您对报告内容有任何疑问，可直接与瑞慈健康体检客服部联系，进一步咨询。

健康体检咨询电话：**0352-2824444**

客户服务咨询电话：**0352-2830597**

400-6112995

瑞慈健康体检报告由下列内容组成：

第一部分：主检报告

第二部分：分科分项结果

第三部分：检验报告

第四部分：附表

主检报告

检查综述

- 1、【血常规（五分类）】 血小板(PLT)偏低($104 \times 10^9/L$) 血小板压积(PCT)偏低(0.106%) 红细胞(RBC)偏高($6.77 \times 10^{12}/L$) 血红蛋白偏高(225 g/L) 红细胞压积(HCT)偏高(68.7%) 红细胞平均体积(MCV)偏高(101.4 fL) 大血小板数目偏低($26 \times 10^9/L$)
- 2、【尿液分析+尿沉渣】 尿蛋白质(PRO)+-
- 3、【CT检查】 1、呼吸性细支气管炎并间质改变，小叶性肺气肿，肺大泡形成。 2、左肺舌段及右肺中叶间质纤维粘连，
- 4、【心电图】 1.窦性心律 2.心电轴右偏 3.异常Q波(I, aVL) 结合临床 4.r波递增不良 5.顺钟向转位
- 5、【颈部血管彩超】 1.右锁骨下动脉起始处（软斑）形成 2.双侧颈总动脉膨大处（混合斑）形成

医生建议

【大血小板数目偏低】：

- (1)供内科结合临床参考。

【红细胞压积(HCT)偏高】：

- (1)供内科结合临床参考。
- (2)如果明显升高，复查血常规。

【红细胞平均体积(MCV)偏高】：

- (1)供内科结合临床参考。

【血红蛋白偏高】：

- (1)由于各种原因引起血液中的红细胞和血红蛋白绝对值增多，多见于机体循环及组织缺氧，血液中促红细胞生成素水平升高，骨髓加速释放细胞有关。
- (2)某些原因使血浆中的水分丢失，血液浓缩，使红细胞和血红蛋白相对增多，如连续剧烈呕吐，大面积烧伤，大量出汗等。
- (3)如轻度升高，不需要治疗。如明显升高，建议到血液科咨询。

【红细胞(RBC)偏高】：

- (1)红细胞异常，但仅凭一次检查结果不一定有临床意义，请您复查血常规。
- (2)如果明显升高，复查血常规。

【血小板(PLT)偏低】：

- (1)血小板偏低常见于再生障碍性贫血，血小板减少性紫癜，脾功能亢进等。若凝血功能正常，脾脏也不大，需要结合病史或进一步检查才能判断引起血小板减少的原因，但如有任何不适要立即到血液专科就诊。

【血小板压积(PCT)偏低】：

- (1)供内科结合临床参考。

【尿蛋白质 (PRO) +-】：

(1) 建议专科复查，结合临床诊治。

【左肺舌段及右肺中叶间质纤维粘连】：

(1) 建议呼吸内科诊断治疗。

【呼吸性细支气管炎并间质改变，小叶性肺气肿，肺大泡形成。】：

(1) 建议呼吸科诊断治疗

【心电图右偏】：

(1) 生理情况下可见于瘦长体型者。病理情况下可见于各种原因引起的右室肥厚、右束支、左后分支传导阻滞、肺气肿。

(2) 无症状者无需特殊治疗，可定期复查心电图。有症状（心悸、心慌、胸闷）者，请往心内科结合临床治疗。定期复查。

【异常 Q 波】：

(1) 也可以见于正常人，不排除既往有陈旧性心肌梗死病史。既往有冠心病、心梗病史者，特别伴 ST-T 改变，建议在心血管内科医生指导下坚持治疗，严防心脑血管意外事件发生，尤其在秋冬季节。无既往病史者，建议密切动态观察，心血管内科结合临床诊治。

【R 波递增不良】：

(1) 无明显临床症状时，考虑为先天变异，建议定期复查心电图。如伴有明显胸闷、胸痛等临床症状，多考虑急性心肌梗死，建议急查心功酶学检查，速往心血管内科结合临床治疗。

【顺钟向转位】：

(1) 建议心血管内科复查。

【右锁骨下动脉起始处（软斑）形成】：

(1) 建议心血管内科诊断治疗。

【双侧颈总动脉膨大处（混合斑）形成】：

(1) 颈动脉斑块是动脉硬化后，血管里面的垃圾沉淀在血管壁形成。斑块又分为硬斑和软斑两种。硬斑比较稳定，不容易脱落，软斑不稳定，容易破裂脱落，从而形成血管栓塞。

(2) 建议：1. 减低胆固醇水平。2. 减低高血糖、高血压等高危因素，将血压、血糖控制在理想水平。3. 积极进行生活干预，控制饮食，改善饮食结构，适量增加运动，戒烟限酒。4. 必要时药物治疗。

汇总医生： 丁昊炜

主检日期： 2024-05-30

主检医生：

分科结果

身高、体重、血压

项目名称	检查结果	项目名称	检查结果
身高	163cm	体重	53kg
血压	120/72mmHg		

***小结：**

未见异常

操作员：陈红锦

检查日期：2024-05-29

检查医生：名燕凌

检验报告

尿液分析+尿沉渣

项目名称	检查结果	单位	参考值	提示
白细胞尿	0	个/ul	0--13	
上皮细胞(EC)	0	/HP	0--28	
管型(CAST)	0	个/ul	0--1	
霉菌(尿)	0	/HP	0--0	
结晶	0	/HP	0--10	
透明度(CLA)	清亮			
胆红素(BIL)	-		阴性	
隐血(ERY)	-		阴性	
小圆上皮细胞(SRC)	0	个/ul	0--0	
维生素C	-		阴性	
异常红细胞	1	个/ul	0--3	
红细胞(正常)	0	个/ul	0--6	
鳞状上皮细胞	0	个/ul	0--0	
粘液丝	0	个/ul	0--0	
颜色(Colour)	淡黄色			
尿葡萄糖(GLU)	-		阴性	
酮体(KET)	-		阴性	
比重(SG)	1.025		1.003--1.030	
酸碱度(PH)	6.0		4.5--8.0	
尿蛋白质(PRO)	+-		阴性	
尿胆原(URO)	-		阴性	
亚硝酸盐(NIT)	-		阴性	
红细胞(尿)(RBC)	1	个/ul	0--6	
尿白细胞(LEU)	-		阴性	

*小结:

尿蛋白质(PRO)+-

操作员：赵伟 检查日期：2024-05-29 检查医生：陈建国

血常规（五分类）

项目名称	检查结果	单位	参考值	提示
白细胞(WBC)	4.94	10 ⁹ /L	3.5--9.5	
淋巴细胞绝对值(LY#)	1.38	10 ⁹ /L	1.1--3.2	
淋巴细胞百分比(LY%)	27.9	%	20--50	
中性粒细胞绝对值(GR#)	3.05	10 ⁹ /L	1.8--6.3	
中性粒细胞百分比(GR%)	61.9	%	40--75	
嗜碱性粒细胞绝对值(BA#)	0.03	10 ⁹ /L	0--0.06	
嗜碱性粒细胞百分比(BA%)	0.6	%	0--1.0	
嗜酸性粒细胞绝对值(EO#)	0.11	10 ⁹ /L	0.02--0.52	
嗜酸性粒细胞百分比(EO%)	2.2	%	0.4--8.0	
血小板(PLT)	104	10 ⁹ /L	125--350	↓
血小板分布宽度(PDW)	16.5	%	15--17	
平均血小板体积(MPV)	10.2	fl	6.0--14.0	
血小板压积(PCT)	0.106	%	0.11--0.28	↓
红细胞(RBC)	6.77	10 ¹² /L	4.3--5.8	↑
血红蛋白	225	g/L	130--175	↑
红细胞压积(HCT)	68.7	%	40--50	↑
红细胞平均体积(MCV)	101.4	fl	82--100	↑
平均血红蛋白含量(MCH)	33.2	pg	27--34	
平均血红蛋白浓度(MCHC)	328	g/L	316--354	
单核细胞绝对值(MO#)	0.37	10 ⁹ /L	0.1--0.60	
单核细胞百分比(MO%)	7.4	%	3--10	
红细胞分布宽度标准差	50.5	fl	35--56	

(RDW-SD)				
红细胞分布宽度变异系数 (RDW-CV)	13.3	%	10.6--16.6	
大血小板比率	25.1	%	11--45	
大血小板数目	26	$10^9/L$	30--90	↓
未成熟粒细胞数目	0.03	$10^9/L$	0--999	
未成熟粒细胞百分比	0.5	%	0--100	
有核红细胞数目	0.000	$10^9/L$	0--9999	
有核红细胞百分比	0.00	/100WBC	0--9999	

***小结:**

血小板(PLT)偏低($104 \times 10^9/L$) 血小板压积(PCT)偏低(0.106 %) 红细胞(RBC)偏高($6.77 \times 10^{12}/L$) 血红蛋白偏高(225 g/L) 红细胞压积(HCT)偏高(68.7 %) 红细胞平均体积(MCV)偏高(101.4 fl) 大血小板数目偏低($26 \times 10^9/L$)

操作员：梁可欣 检查日期：2024-05-29 检查医生：陈建国

肾功三项

项目名称	检查结果	单位	参考值	提示
肌酐(CREA)	67.00	umol/L	57--97	
尿酸(UA)	380.00	umol/L	200--420	
尿素测定 (Urea)	5.00	mmol/L	3.1--8.0	

***小结:**

未见异常

操作员：祁佳佳 检查日期：2024-05-29 检查医生：陈建国

空腹血糖

项目名称	检查结果	单位	参考值	提示
葡萄糖(GLU)	4.13	mmol/L	3.89--6.1	

***小结:**

未见异常

血脂四项

项目名称	检查结果	单位	参考值	提示
动脉硬化指数	2.20		1.31--3.19	
总胆固醇(CHOL)	3.46	mmol/L	2.59--5.2	
甘油三脂(TG)	0.98	mmol/L	0.7--1.7	
低密度脂蛋白(LDL)	2.44	mmol/L	0--4.13	
高密度脂蛋白(HDL)	1.11	mmol/L	0.77--1.55	

***小结：**

未见异常

肝功能三项

项目名称	检查结果	单位	参考值	提示
γ-谷氨酰转肽酶(GGT)	17.0	U/L	10--60	
丙氨酸氨基转移酶(ALT)	24.00	U/L	9--50	
门冬氨酸氨基转移酶(AST)	20.00	U/L	15--40	
谷草比谷丙	0.83		0.4--2.5	

***小结：**

未见异常

肿瘤标志物 2 项

项目名称	检查结果	单位	参考值	提示
癌胚抗原(CEA)	1.60	ng/ml	0--5	
甲胎蛋白(AFP)	3.9	ng/ml	0--7	

***小结：**

未见异常

操作员：祁佳佳 检查日期：2024-05-29 检查医生：陈建国

大同瑞慈康复医院 12导联心电图报告

全云涛 男 26岁 体检号:407274

病床号:

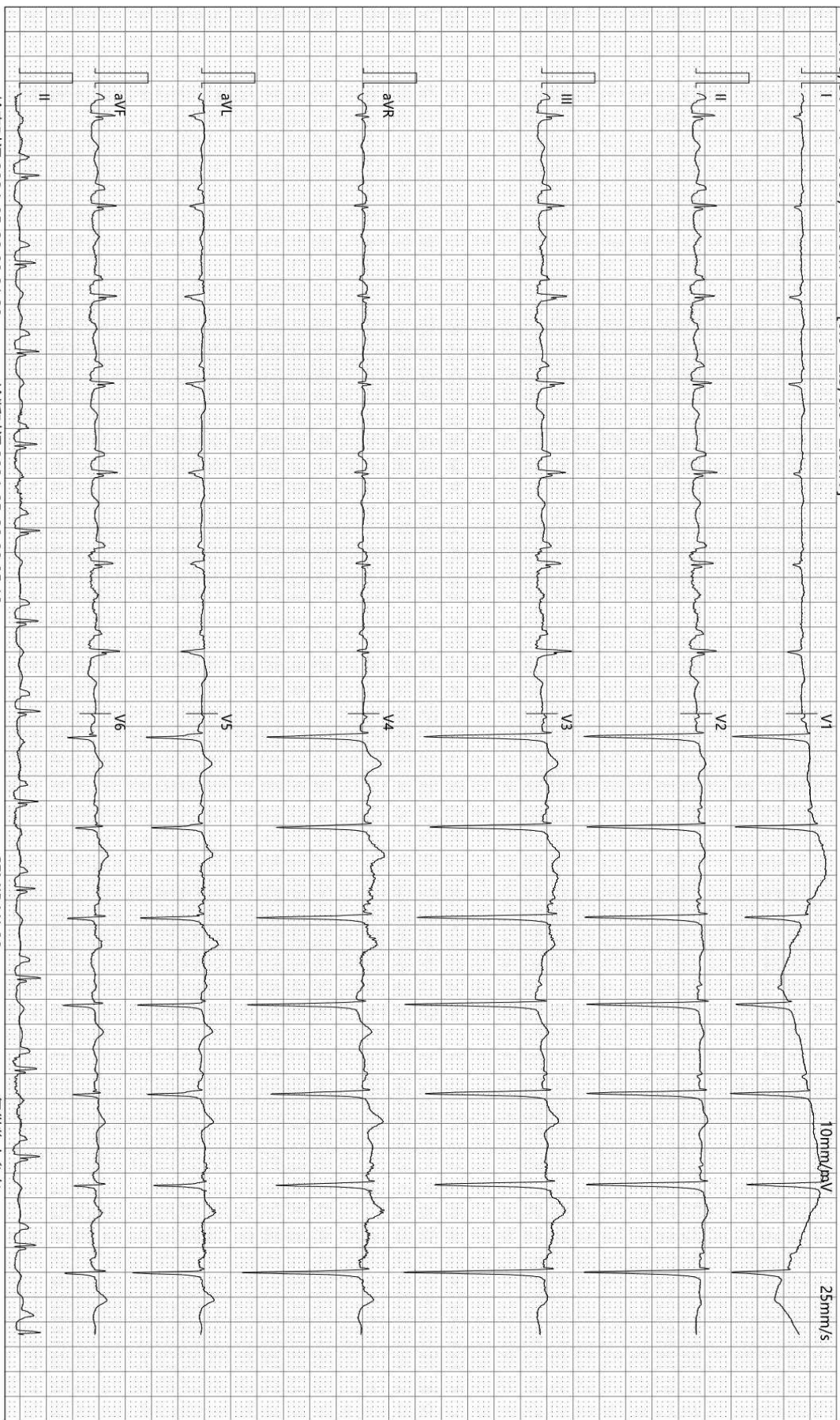
诊断结果:

HR	: 83bpm	[60 ~ 100bpm]
P	: 93ms	[0 ~ 110ms]
PR	: 148ms	[120 ~ 200ms]
QRS	: 96ms	[60 ~ 100ms]
QT/QTc	: 367/433ms	[320 ~ 440/0 ~ 450ms]
P/QRS/T	: 81° / 111° / 73deg	[0 ~ 75 / -30 ~ 90 / 0 ~ 75deg]
RV5/SV1	: 0.089/1.275mV	[0.0 ~ 2.5 / 0.0 ~ 2.0mV]

1. 窦性心律
2. 心电图右偏
3. 异常Q波(I, aVL) 结合临床
4. r波递增不良
5. 顺钟向转位

诊断医生:

张之生



检查时间:2024-05-29 09:01:29

诊断时间:2024-05-29 09:05:18

SEMIP V1.90

仅供临床参考

Text




大同瑞慈健康体检

颅内多普勒血流图 (TCD) 检查报告单


姓名: 仝云涛 性别: 男 年龄: 26 岁 检查号: 2212020532
 申请科室: 体检科 申请医师: 李菊蓉 检查类型: 颅内血管 床号:

LVA 63mm(深度) PW 2MHz




Vs:46.8 Vd:22.4 Vm:30.5
 PI:0.80 RI:0.52 S/D:2.09

RVA 66mm(深度) PW 2MHz



Vs:56.7 Vd:25.7 Vm:36.0
 PI:0.86 RI:0.55 S/D:2.21

BA 69mm(深度) PW 2MHz



Vs:50.9 Vd:25.7 Vm:34.1
 PI:0.74 RI:0.50 S/D:1.98

Vs: Vd: Vm:
 PI: RI: S/D:

Vs: Vd: Vm:
 PI: RI: S/D:

Vs: Vd: Vm:
 PI: RI: S/D:

医生意见

结论: 椎-基底动脉脑血管超声未见异常。

李菊蓉

检查日期: 2024-05-29

本报告单仅提供临床参考

双源 CT 诊断图文报告

流水号: 2212020532

影像号: CT20240528115

姓名: 仝云涛

年龄: 26 岁

性别: 男

检查设备: 西门子量子双源 CT

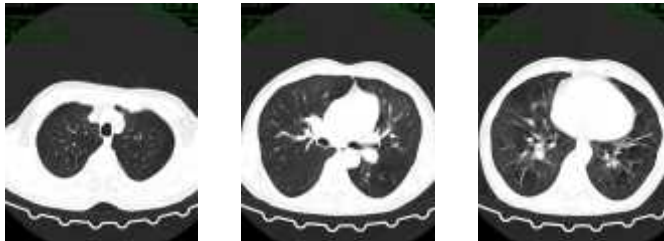体检号: 407274

申请医院: 本院

体检科室: 体检科

检查部位: CT 检查

经典图像:



影像所见:

胸廓对称, 纵隔无偏移。双肺支气管血管纹理模糊, 增多, 小叶性结构增多, 小叶性含气囊腔形成, 部分肺大泡形成。左肺舌段及右肺中叶间质纤维结构紊乱, 牵拉。部分实质斑影形成。段以上支气管通畅, 心影形态未见异常, 纵隔内气管隆突旁、肺门旁淋巴结部分钙化斑。两侧胸膜未见异常。

影像诊断:

- 呼吸性细支气管炎并间质改变, 小叶性肺气肿, 肺大泡形成。
- 左肺舌段及右肺中叶间质纤维粘连,

报告医师: 剧艳军

检查日期: 2024-05-30

审核医师: 剧艳军

报告日期: 2024-05-30

超声诊断图文报告

流水号: 2212020532

影像号: 1578589

姓名: 仝云涛

年龄: 26 岁

性别: 男

检查设备: Vivid E95

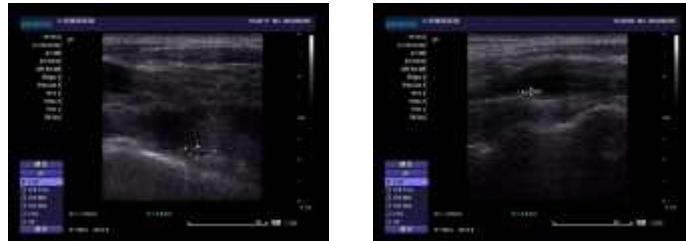体检号: 407274

申请医院: 本院

体检科室: 体检科

检查部位: 颈部血管彩超

经典图像:



影像所见:

右锁骨下动脉起始处探及低回声斑, 大小约 7.0*2.5mm, 双侧颈总动脉膨大处均探及混合回声斑, 右侧位于前壁, 大小约 3.2*1.7mm, 左侧位于后壁, 大小约 3.8*1.5mm, 双侧颈内、颈外动脉起始段内中膜不增厚, 内壁欠光滑, 管壁未见明确强回声斑。CDFI: 血流充盈好。PW: 频谱形态正常。

双侧椎动脉走行正常, 椎动脉内径正常, 管壁不厚, 管腔内为无回声, CDFI: 血流充盈好。PW: 频谱正常。

	内径 mm	流速 cm/s	RI
左侧椎动脉	3.6	45.5	0.52
右侧椎动脉	3.2	34.9	0.46

影像诊断:

1. 右锁骨下动脉起始处 (软斑) 形成
2. 双侧颈总动脉膨大处 (混合斑) 形成

报告医师: 李菊蓉

检查日期: 2024-05-29

审核医师: 李菊蓉

报告日期: 2024-05-29

超声诊断图文报告

流水号: 2212020532

影像号: 1578592

姓名: 全云涛

年龄: 26 岁

性别: 男

检查设备: Vivid E95

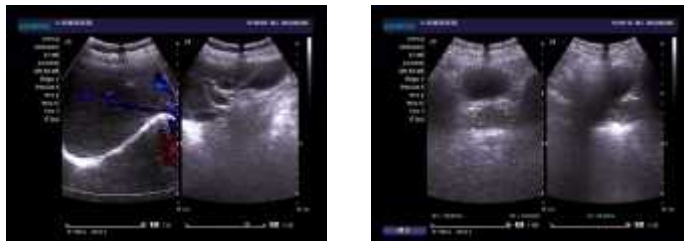体检号: 407274

申请医院: 本院

体检科室: 体检科

检查部位: 全腹彩超

经典图像:



影像所见:

肝脏大小形态正常, 包膜光滑完整, 实质回声均匀, 肝内管道系统走行清晰, 门静脉及肝内胆管不扩张。
胆囊大小形态正常, 壁不厚、光滑, 囊内透声好, 肝外胆管不扩张。
胰腺大小形态正常, 实质回声均匀, 主胰管不扩张。
脾脏大小形态正常, 实质回声均匀, 脾门静脉不宽。
双肾大小形态正常, 皮髓质分界清晰, 集合系统未见分离, 双侧输尿管未见扩张。
膀胱充盈欠佳。
前列腺形态正常, 大小约 3.3*2.5*2.5cm, 实质回声欠均匀。

影像诊断:

肝、胆、脾、胰、双肾、前列腺未见明显异常

报告医师: 李菊蓉

检查日期: 2024-05-29

审核医师: 李菊蓉

报告日期: 2024-05-29