



2212020511

大同瑞慈健康体检

报 告 册

体检编号	407253	工号	6
姓名	章乾		
性别	男	年龄	32岁
单位	广灵县南村镇人民政府		
部门	广灵县南村镇人民政府		
联系电话	15003525838		
体检日期	2024-06-22		

尊敬的章乾先生您好！

首先，瑞慈健康体检全体员工欢迎您的光临，并对您的信任表示衷心的感谢！

您于 2024-06-22 （体检编号：407253）完成健康检查，本机构的各科医生已根据您的体检项目及结果，汇总成此份健康体检报告，并经总检医生审核。据此提出对您健康状况的综合分析及建议。

瑞慈健康体检倡导“大健康、大康复”，提出“健康是第一财富（Rich）”的人文理念。希望您仔细阅读并妥善地保管此份健康体检报告，并认真关注报告中的提示与建议，若您对报告内容有任何疑问，可直接与瑞慈健康体检客服部联系，进一步咨询。

健康体检咨询电话：**0352-2824444**

客户服务咨询电话：**0352-2830597**

400-6112995

瑞慈健康体检报告由下列内容组成：

第一部分：主检报告

第二部分：分科分项结果

第三部分：检验报告

第四部分：附表

主检报告

检查综述

- 【身高、体重、血压】 (1) 体重指数 26.62：超重
- 【肾功三项】 肌酐(CREA)偏低(48.00 umol/L)
- 【血脂四项】 甘油三脂(TG)偏低(0.67 mmol/L)
- 【肝功能三项】 丙氨酸氨基转移酶(ALT)偏低(7.00 U/L) 门冬氨酸氨基转移酶(AST)偏低(11.00 U/L)
- 【尿液分析+尿沉渣】 维生素 C+- 粘液丝偏高(1 /HP)
- 【CT 检查】 呼吸性细支气管炎 左肺舌段纤维粘连
- 【心电图】 1. 窦性心律不齐 2. T 波改变(II, III, aVF, V2-V6)
- 【颈部血管彩超】 1. 左侧颈总动脉膨大处内中膜增厚合并斑块形成 2. 左侧椎动脉阻力指数增高
- 【全腹彩超】 轻度脂肪肝

医生建议

【超重】：

(1) 体重指数是判断体重超标或偏低的主要指标。体重是反映和衡量一个人健康状况的重要标志之一，过胖和过瘦都不利于健康，身高体重不协调也不会给人以美感。体重的变化，还会直接反映身体长期的热量平衡状态。

(2) 当需要比较及分析一个人的体重对于不同身高的人所带来的健康影响时，体重指数是一个中立而可靠的指标。其主要适用于需要体重测试、体型肥胖和全身检查的人群。

(3) 体重指数(BMI)是世界卫生组织推荐的国际统一使用的肥胖分型标准，也是目前国际上常用的衡量人体胖瘦程度以及是否健康的一个标准，其计算方式为： $BMI = \text{体重(千克)} / \text{身高(米} \times \text{米)}$ 。成人的标准值是 BMI18.5-23.9 之间。低于 18.5 为体重指数偏低；高于 23.9 则为体重指数偏高。

(4) 一般表现为体重超重或肥胖，超重及肥胖会出现一系列代谢性疾病，如高血压、高血糖、高血脂、高尿酸血症等，所以体重指数偏高者一定要注意控制体重。

(5) 合理控制饮食，食品多样化，食物纤维可适量增加，饮食规律，避免暴饮暴食，低盐、低脂饮食为主，减少高热量食物的摄入。

(6) 加强体育锻炼，每天最少保持 30 分钟的中等强度运动。鼓励每天至少快步走 6000 步比较健康。肥胖患者不适合较剧烈的运动，会加重膝关节的负担，可以选择游泳、划船等对膝关节负荷较小的运动。

(7) 定期检查血糖、血脂、肝功、肝脏 B 超等，积极治疗基础性疾病。

(8) 减少热量摄取及增加热量消耗。强调以健康行为、饮食、运动为主的综合治疗。

【肌酐(CREA)偏低】：

(1) 临床上肾功能检查项目很多，常规体检一般只做三项测定，即血肌酐(Cr)、血尿素氮(BUN)、尿酸(UA)，通过这三项可初筛肾功能的情况。

(2) 血肌酐(Cr)由外源性和内源性两类组成。血肌酐是肌肉中肌酸代谢的最终产物，产生之后会被血液运到肾脏由肾小球滤过排出体外，肾小管基本不吸收且分泌量较少。

(3) 在外源性肌酐摄入量保持稳定的情况下，血中肌酐浓度取决于肾小球滤过能力，当肾实质损害，肾小球滤过率下降至正常人的 1/3 时 肌酐浓度就会明显上升，故测定肌酐浓度可作为肾小球滤过受损的指标，也是判定肾功能是否受损的重要指标。

(4) 血肌酐升高常见于各种原因引起的滤过功能减退，如慢性肾衰竭；另外如果血肌酐在正常高值附近，就要引起重视了，若同时尿常规也有问题，建议尽快前往肾内科诊治。

(5)在临床上如果肉食摄入过多、体育活动多导致肌肉分解代谢旺盛、体型强壮的人肌酐水平易偏高；反之，长期素食、卧床、肌肉萎缩、体型瘦小的人肌酐水平易偏低，需要饮食均衡，加强蛋白质的摄入。

【甘油三脂(TG)偏低】：

- (1)可适当增加脂类食品的摄入。
- (2)也可见于甲亢、肾上腺皮质功能低下、肝功能障碍者，往内科咨询，进一步诊治。
- (3)高蛋白，高维生素饮食，适当增加奶、豆类制品、鱼类、新鲜水果和蔬菜。
- (4)适当增加户外活动和日光照射，避免过度劳累，保持良好睡眠。
- (5)定期复查，如检验结果异常，应在医师指导下治疗。

【门冬氨酸氨基转移酶(AST)偏低】：

- (1)建议消化内科诊断治疗。

【丙氨酸氨基转移酶(ALT)偏低】：

- (1)建议消化内科结合临床参考。

【粘液丝偏高】：

- (1)尿常规中粘液丝是由尿路中细胞分泌出来的，在有尿路感染时分泌会明显增多，且伴有炎症细胞的出现。
- (2)粘液丝偏高，可分为生理性偏高和病理性偏高两种，生理性偏高一般是由于喝水较少导致的尿液浓缩，一般在喝水后就能达到稀释的效果。
- (3)病理性的粘液丝偏高是由于泌尿系炎症或者是前列腺炎导致的，需要注意观察，多喝水，同时有白细胞等炎症细胞增多时，应及时服用抗感染药物治疗。如果仅有粘液丝的增多而没有白细胞等炎症细胞增多时，尿路有炎症的可能性不大。
- (4)建议平时饮食注意清淡，多喝水，少吃油腻和辛辣的食物，要注意个人清洁卫生，勤洗阴部，注意休息。

【维生素 C+-】：

- (1)尿液中维生素 C 阳性，一般提示饮食中摄入维生素 C 含量较高的食物，引起尿液中维生素 C 呈阳性反应。建议定期复查尿常规。

【呼吸性细支气管炎】：

- (1)建议呼吸内科诊断治疗。

【左肺舌段纤维粘连】：

- (1)建议呼吸内科诊断治疗。

【T波改变】：

- (1)可见于心肌劳损，电解质混乱及神经调节异常，如疲劳，精神紧张等，往心血管内科咨询，进一步查找病因及治疗。

【窦性心律不齐】：

- (1)供内科临床参考，可见于正常人，无重要临床意义。
- (2)见于正常人，是一种随呼吸节律而变化的正常心律。

【左侧颈总动脉膨大处内中膜增厚】：

- (1)颈动脉内中膜增厚是一个超声诊断，它属于血管性疾病（动脉硬化）的早期表现，提示长期发展下去动脉硬化会形成斑块和狭窄闭塞病变。
- (2)建议改变饮食结构，适量增加运动量，减缓动脉硬化发展的速度。如果有血脂高、胆固醇高、高血压、高血糖，就要进行相应的控制和预防，通过药物的干预，避免从内中膜增厚发展成斑块，进一步形成血管狭窄和闭塞的病变。

【轻度脂肪肝】：

- (1) 脂肪肝是指肝脏被脂肪浸润，为一种多病因引起的获得性疾病。
- (2) 脂肪肝是以肝细胞脂肪变性和脂肪蓄积为病理特征，最常见易患因素有超重或肥胖、进食油腻食物、高脂血症（尤其甘油三酯升高）、营养失调（营养过量或不足）、饮酒、高脂血症、少运动、糖耐量异常、减肥造成体重急剧下降、营养不良、中毒和药物等。
- (3) 当肝内脂类（主要为甘油三酯）含量超过肝重的 5% 时为脂肪肝。脂肪肝是一个常见的临床现象，不是一个独立性的疾病。
- (4) 值得注意的是，过多的脂肪在肝组织、肝细胞内浸润，引起肝细胞肿大，严重可致肝硬化。脂肪肝是可逆性的，合理饮食、运动及治疗后可恢复。
- (5) 合理控制饮食，控制总摄入量，低盐、低脂和低糖类饮食，少吃动物内脏，多吃蔬菜水果；
- (6) 控制危险因素，如控制体重、改善胰岛素抵抗、调整血脂紊乱，戒酒、戒烟，坚持长期有氧运动，加强体育锻炼；
- (7) 定期复查腹部彩超、血脂、肝功能。

【左侧椎动脉阻力指数增高】：

- (1) 建议心血管内科就诊；定期复查。

汇总医生： 丁昊炜

主检日期： 2024-06-23

主检医生：

分科结果

身高、体重、血压

项目名称	检查结果	项目名称	检查结果
身高	161cm	体重	69kg
血压	136/75mmHg		

***小结：**

(1) 体重指数 26.62：超重

操作员：张文静 检查日期：2024-06-22 检查医生：名燕凌

检验报告

尿液分析+尿沉渣

项目名称	检查结果	单位	参考值	提示
白细胞尿	1	个/ul	0--13	
上皮细胞(EC)	0	/HP	0--28	
管型(CAST)	0	个/ul	0--1	
霉菌(尿)	0	/HP	0--0	
结晶	0	/HP	0--10	
透明度(CLA)	清亮			
胆红素(BIL)	-		阴性	
隐血(ERY)	-		阴性	
小圆上皮细胞(SRC)	0	个/ul	0--0	
维生素C	+-		阴性	
异常红细胞	0	个/ul	0--3	
红细胞(正常)	0	个/ul	0--6	
鳞状上皮细胞	0	个/ul	0--0	
粘液丝	1	个/ul	0--0	↑
颜色(Colour)	淡黄色			
尿葡萄糖(GLU)	-		阴性	
酮体(KET)	-		阴性	
比重(SG)	1.010		1.003--1.030	
酸碱度(PH)	6.5		4.5--8.0	
尿蛋白质(PRO)	-		阴性	
尿胆原(URO)	-		阴性	
亚硝酸盐(NIT)	-		阴性	
红细胞(尿)(RBC)	0	个/ul	0--6	
尿白细胞(LEU)	-		阴性	

*小结:

维生素 C+- 粘液丝偏高(1 /HP)

操作员：黄璐瑶 检查日期：2024-06-22 检查医生：陈建国

血常规（五分类）

项目名称	检查结果	单位	参考值	提示
白细胞(WBC)	6.46	10 ⁹ /L	3.5--9.5	
淋巴细胞绝对值(LY#)	2.27	10 ⁹ /L	1.1--3.2	
淋巴细胞百分比(LY%)	35.2	%	20--50	
中性粒细胞绝对值(GR#)	3.77	10 ⁹ /L	1.8--6.3	
中性粒细胞百分比(GR%)	58.2	%	40--75	
嗜碱性粒细胞绝对值(BA#)	0.03	10 ⁹ /L	0--0.06	
嗜碱性粒细胞百分比(BA%)	0.5	%	0--1.0	
嗜酸性粒细胞绝对值(EO#)	0.05	10 ⁹ /L	0.02--0.52	
嗜酸性粒细胞百分比(EO%)	0.8	%	0.4--8.0	
血小板(PLT)	218	10 ⁹ /L	125--350	
血小板分布宽度(PDW)	15.7	%	15--17	
平均血小板体积(MPV)	10.1	fl	6.0--14.0	
血小板压积(PCT)	0.221	%	0.11--0.28	
红细胞(RBC)	4.54	10 ¹² /L	4.3--5.8	
血红蛋白	138	g/L	130--175	
红细胞压积(HCT)	41.9	%	40--50	
红细胞平均体积(MCV)	92.3	fl	82--100	
平均血红蛋白含量(MCH)	30.4	pg	27--34	
平均血红蛋白浓度(MCHC)	329	g/L	316--354	
单核细胞绝对值(MO#)	0.34	10 ⁹ /L	0.1--0.60	
单核细胞百分比(MO%)	5.3	%	3--10	
红细胞分布宽度标准差	41.3	fl	35--56	

(RDW-SD)				
红细胞分布宽度变异系数 (RDW-CV)	11.9	%	10.6--16.6	
大血小板比率	26.2	%	11--45	
大血小板数目	57	10 ⁹ /L	30--90	
未成熟粒细胞数目	0.01	10 ⁹ /L	0--999	
未成熟粒细胞百分比	0.1	%	0--100	
有核红细胞数目	0.000	10 ⁹ /L	0--9999	
有核红细胞百分比	0.00	/100WBC	0--9999	

***小结:**

未见异常

操作员：王小雪 检查日期:2024-06-22 检查医生:陈建国

肾功三项

项目名称	检查结果	单位	参考值	提示
肌酐(CREA)	48.00	umol/L	57--97	↓
尿酸(UA)	280.00	umol/L	200--420	
尿素测定 (Urea)	6.30	mmol/L	3.1--8.0	

***小结:**

肌酐(CREA)偏低(48.00 umol/L)

操作员：梁可欣 检查日期:2024-06-22 检查医生:陈建国

空腹血糖

项目名称	检查结果	单位	参考值	提示
葡萄糖(GLU)	4.65	mmol/L	3.89--6.1	

***小结:**

未见异常

操作员：梁可欣 检查日期:2024-06-22 检查医生:陈建国

血脂四项

项目名称	检查结果	单位	参考值	提示
动脉硬化指数	1.86		1.31--3.19	
总胆固醇(CHOL)	4.92	mmol/L	2.59--5.2	
甘油三脂(TG)	0.67	mmol/L	0.7--1.7	↓
低密度脂蛋白(LDL)	2.74	mmol/L	0--4.13	
高密度脂蛋白(HDL)	1.47	mmol/L	0.77--1.55	

***小结:**

甘油三脂(TG)偏低(0.67 mmol/L)

操作员：梁可欣 检查日期:2024-06-22 检查医生:陈建国

肝功能三项

项目名称	检查结果	单位	参考值	提示
γ-谷氨酰转肽酶(GGT)	21.0	U/L	10--60	
丙氨酸氨基转移酶(ALT)	7.00	U/L	9--50	↓
门冬氨酸氨基转移酶(AST)	11.00	U/L	15--40	↓
谷草比谷丙	1.57		0.4--2.5	

***小结:**

丙氨酸氨基转移酶(ALT)偏低(7.00 U/L) 门冬氨酸氨基转移酶(AST)偏低(11.00 U/L)

操作员：梁可欣 检查日期:2024-06-22 检查医生:陈建国

肿瘤标志物 2 项

项目名称	检查结果	单位	参考值	提示
癌胚抗原(CEA)	1.0	ng/ml	0--5	
甲胎蛋白(AFP)	3.0	ng/ml	0--7	

***小结:**

未见异常

操作员：梁可欣 检查日期:2024-06-22 检查医生:陈建国

大同瑞慈康复医院 12导联心电图报告

章乾 男 32岁

体检号:407253

病床号:

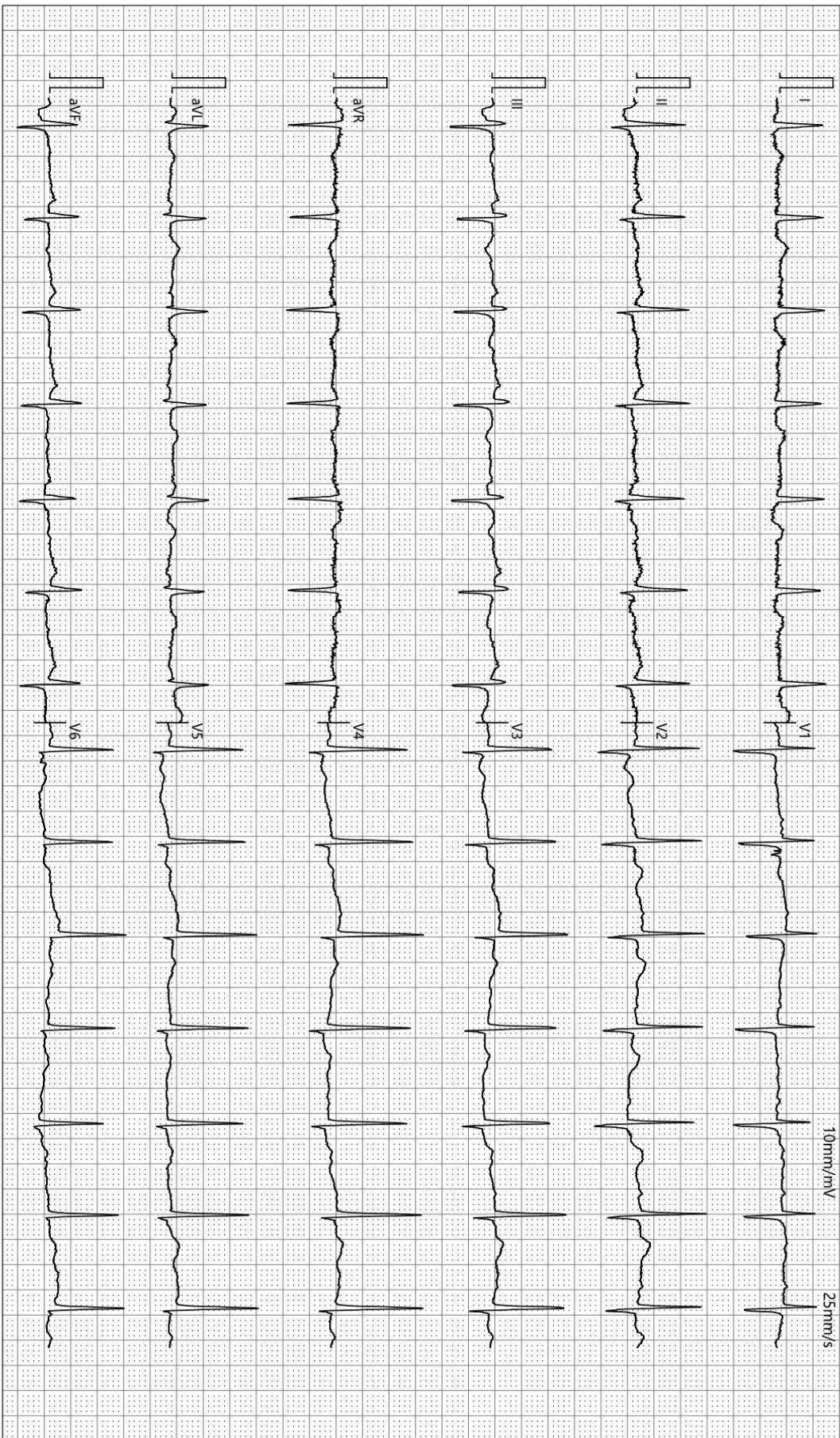
诊断结果:

- 1.窦性心律不齐
- 2.T波改变(II,III,aVF,V2-V6)

诊断医生:

张生 陶志娟

HR : 80bpm [60~100bpm]
 P : 122 f ms [0~110ms]
 PR : 176ms [120~200ms]
 QRS : 89ms [60~100ms]
 QT/QTc : 398/459ms [320~440/0~450ms]
 P/QRS/T : 82° / -1° / -20° ↓ deg. [0°~75° / -30°~90° / 0°~75° deg]
 RV5/SV1 : 1.441/0.784mV [0.0~2.5/0.0~2.0mV]



检查时间:2024-06-22 10:31:26

诊断时间:2024-06-22 10:45:19

SEMIP V1 90

仅供临床参考

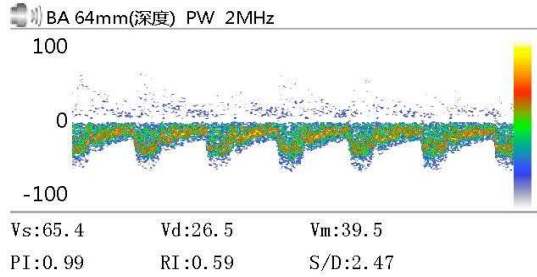
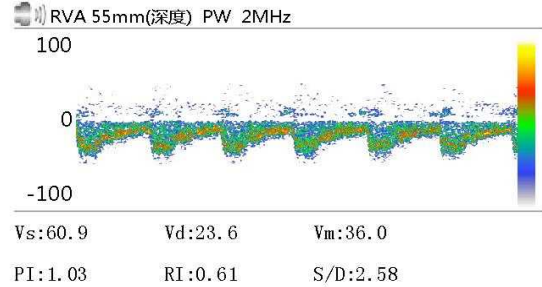
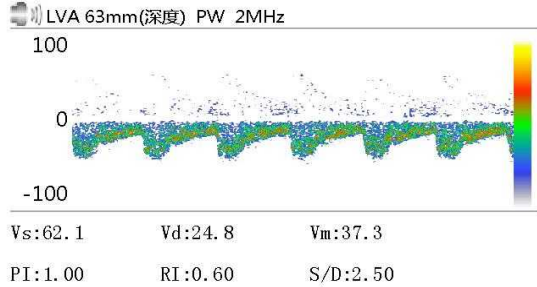
Text



大同瑞慈健康体检

颅内多普勒血流图 (TCD) 检查报告单

姓名: 章乾 性别: 男 年龄: 32 岁 检查号: 2212020511
 申请科室: 体检科 申请医师: 李菊蓉 检查类型: 颅内血管 床号:



Vs: Vd: Vm:
 PI: RI: S/D:

Vs: Vd: Vm:
 PI: RI: S/D:

Vs: Vd: Vm:
 PI: RI: S/D:

医生意见

结论: 椎-基底动脉脑血管超声未见异常。

李菊蓉

检查日期: 2024-06-22

本报告单仅提供临床参考

双源 CT 诊断图文报告

流水号: 2212020511

影像号: CT20240622082

姓名: 章乾

年龄: 32 岁

性别: 男

检查设备: 西门子量子双源 CT

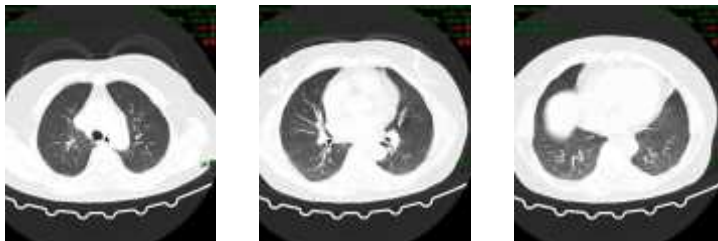体检号: 407253

申请医院: 本院

体检科室: 体检科

检查部位: CT 检查

经典图像:



影像所见:

胸廓对称, 纵隔无偏移。双肺支气管血管纹理模糊, 增多, 小叶性结构增多, 模糊, 左肺舌段纤维粘连。段以上支气管通畅, 心影形态未见异常, 纵隔内气管隆突旁、肺门旁淋巴结部分钙化斑。两侧胸膜未见异常。

影像诊断:

呼吸性细支气管炎
左肺舌段纤维粘连

报告医师: 剧艳军

检查日期: 2024-06-22

审核医师: 剧艳军

报告日期: 2024-06-22

超声诊断图文报告

流水号: 2212020511

影像号: 1594794

姓名: 章乾

年龄: 32 岁

性别: 男

检查设备: Vivid E95

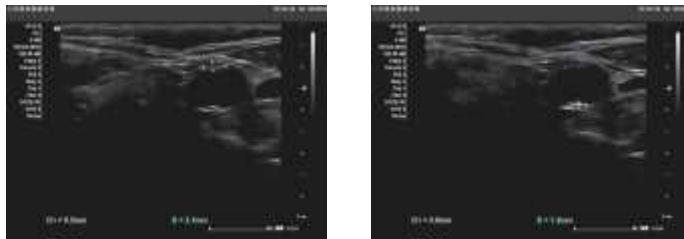体检号: 407253

申请医院: 本院

体检科室: 体检科

检查部位: 颈部血管彩超

经典图像:



影像所见:

左侧颈总动脉膨大处内中膜增厚, 较厚处约 1.2mm, 探及大小约 5.3*2.1mm 低回声斑块, 并探及大小约 3.0*1.2mm 强回声斑块, 右锁骨下动脉起始处、右侧颈总动脉、双侧颈内、颈外动脉起始段内中膜不增厚, 内壁欠光滑, 管壁未见明确强回声斑。CDFI: 血流充盈好。PW: 频谱形态正常。

双侧椎动脉走行正常, 椎动脉内径正常, 管壁不厚, 管腔内为无回声, CDFI: 血流充盈好。PW: 频谱正常。

	内径 mm	流速 cm/s	RI
左侧椎动脉	3.3	36.3	0.75
右侧椎动脉	3.5	33.2	0.62

影像诊断:

1. 左侧颈总动脉膨大处内中膜增厚合并斑块形成
2. 左侧椎动脉阻力指数增高

报告医师: 郭丽霞

检查日期: 2024-06-22

审核医师: 郭丽霞

报告日期: 2024-06-22

超声诊断图文报告

流水号: 2212020511

影像号: 1594797

姓名: 章乾

年龄: 32 岁

性别: 男

检查设备: Vivid E95

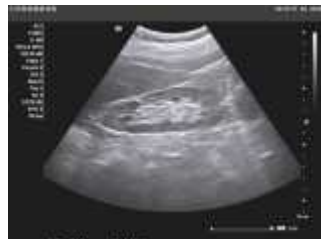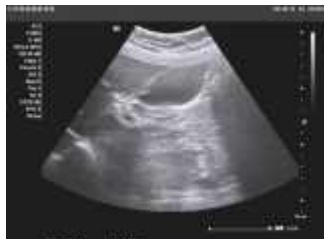体检号: 407253

申请医院: 本院

体检科室: 体检科

检查部位: 全腹彩超

经典图像:



影像所见:

肝脏大小形态正常, 包膜光滑完整, 实质回声细腻增强, 肝内管道系统走行欠清晰, 门静脉及肝内胆管不扩张。
胆囊大小形态正常, 壁不厚、光滑, 囊内透声好, 肝外胆管不扩张。
胰腺大小形态正常, 实质回声均匀, 主胰管不扩张。
脾脏大小形态正常, 实质回声均匀, 脾门静脉不宽。
双肾大小形态正常, 皮髓质分界清晰, 集合系统未见分离, 双侧输尿管未见扩张。

影像诊断:

轻度脂肪肝

报告医师: 郭丽霞

检查日期: 2024-06-22

审核医师: 郭丽霞

报告日期: 2024-06-22