



2212020503

大同瑞慈健康体检

报 告 册

体检编号	407245	工号	407245
姓名	周仕芳		
性别	男	年龄	69岁
单位	大同市劳动保障监察综合行		
部门	大同市劳动保障监察综合行政执法		
联系电话	15234237448		
体检日期	2023-11-19		

尊敬的周仕芳先生您好！

首先，瑞慈健康体检全体员工欢迎您的光临，并对您的信任表示衷心的感谢！

您于 2023-11-19 （体检编号：407245）完成健康检查，本机构的各科医生已根据您的体检项目及结果，汇总成此份健康体检报告，并经总检医生审核。据此提出对您健康状况的综合分析及建议。

瑞慈健康体检倡导“大健康、大康复”，提出“健康是第一财富（Rich）”的人文理念。希望您仔细阅读并妥善地保管此份健康体检报告，并认真关注报告中的提示与建议，若您对报告内容有任何疑问，可直接与瑞慈健康体检客服部联系，进一步咨询。

健康体检咨询电话：**0352-2824444**

客户服务咨询电话：**0352-2830597**
400-6112995

瑞慈健康体检报告由下列内容组成：

第一部分：主检报告

第二部分：分科分项结果

第三部分：检验报告

第四部分：附表

主检报告

检查综述

- 1、【身高、体重、血压】 (1) 血压 160/77：本次测量收缩期血压偏高
- 2、【内科】 (1) 糖尿病
- 3、【血常规（五分类）】 红细胞(RBC)偏低($4.03 \times 10^{12}/L$) 血红蛋白偏低(125 g/L) 红细胞压积(HCT)偏低(37.2 %)
- 4、【肾功三项】 肌酐(CREA)偏低(52.00 $\mu\text{mol}/L$)
- 5、【空腹血糖】 葡萄糖(GLU)偏高(6.89 mmol/L)
- 6、【糖化血红蛋白】 糖化血红蛋白偏高(6.1 %)
- 7、【尿液分析+尿沉渣】 隐血(ERY)3+ 鳞状上皮细胞偏高(8 /HP) 粘液丝偏高(8 /HP)
- 8、【CT检查】 右肺中叶间质纤维粘连 冠状动脉硬化性改变，进一步检查
- 9、【心电图】 1. 窦性心律 2. 心电轴左偏 3. ST段改变
- 10、【心脏彩超】 1. 主动脉瓣无冠瓣钙化 2. 左室舒张功能减低
- 11、【甲状腺彩超】 甲状腺双侧叶结节 右侧结节伴钙化 TI-RADS 3级 建议复查
- 12、【颈部血管彩超】 双侧颈总动脉膨大处后壁（硬斑）形成
- 13、【全腹彩超】 脂肪肝

医生建议

【本次测量收缩期血压偏高】：

- (1) 所谓单纯收缩期高血压，顾名思义是指一个人的舒张压（即低压）不高，仅仅是收缩压（即高压）超过正常范围。
- (2) 单纯收缩期高血压标准为收缩压在 140mmHg 以上，舒张压为 90mmHg 以下。如果收缩压在 140-149mmHg，又称单纯收缩期临界高血压。由于单纯收缩期高血压大部分发生在 60 岁以上的老年人，故又称老年单纯收缩期高血压。
- (3) 当病人患动脉硬化、甲状腺功能亢进、主动脉关闭不全、体循环动静脉瘘、动脉导管未闭及原因不明的高动力循环状态时，也常伴有收缩期高血压，但这些不包括在单纯收缩期高血压范围内。
- (4) 劳逸结合，保持良好身心状态。避免各种诱因：如情绪低落、紧张等。改进生活方式，适当低盐、低脂、低胆固醇饮食，戒烟酒。必要时心血管专科诊治，定期复诊。
- (5) 平时应低盐（每天 5~10g）、低脂饮食（少吃动物脂肪与内脏）；忌烟限酒。遵照医嘱坚持服药，定期测量血压，宜控制在 140/90mmHg 以下，若合并有糖尿病和肾病，要把血压控制在 130/80mmHg 以下。
- (6) 血压到正常水平时，说明此时选用的降压药和治疗方案基本合适，但并不意味着高血压已被“治愈”，应坚持治疗。若盲目自行停药或间断服药，常会使血压波动很大，而加重心、脑、肾和血管的损害。

【糖尿病】：

- (1) 合理控制总热量，维持标准体重。
- (2) 坚持长期有规律的有氧运动。
- (3) 自我监控血糖，为调整药物剂量提供依据。
- (4) 药物治疗，到上级医院就医。
- (5) 定期检测，每年 1-2 次全面复查。早期发现及时治疗，如血糖不平稳可 2-3 月复查血糖等。

【红细胞压积(HCT)偏低】：

- (1)结合临床，内科咨询。
- (2)血液流动性增加，其降低的临床意义可能是由于体内水分较多，或有贫血，定期复查血常规，血液科随诊。

【红细胞(RBC)偏低】：

- (1)红细胞减少提示贫血，是诊断贫血的三大指标之一：血红蛋白、红细胞、网织红细胞。要了解贫血的程度和类型，需要进一步检查的内容有：血清铁蛋白、红细胞游离原卟啉、血清叶酸、血清维生素 B12。
- (2)注意观察是否有慢性失血，查找病因，多数由挑吃、偏食、慢性疾病引起，往血液科及时治疗，定期复查。
- (3)平衡饮食，并适当补充铁剂，维生素 C 及 B 族。
- (4)复查血常规。

【血红蛋白偏低】：

- (1)血液科咨询，必要时治疗。
- (2)复查血常规。

【肌酐(CREA)偏低】：

- (1)临床上肾功能检查项目很多，常规体检一般只做三项测定，即血肌酐(Cr)、血尿素氮(BUN)、血尿酸(UA)，通过这三项可初筛肾功能的情况。
- (2)血肌酐(Cr)由外源性和内源性两类组成。血肌酐是肌肉中肌酸代谢的最终产物，产生之后会被血液运到肾脏由肾小球滤过排出体外，肾小管基本不吸收且分泌量较少。
- (3)在外源性肌酐摄入量保持稳定的情况下，血中肌酐浓度取决于肾小球滤过能力，当肾实质损害，肾小球滤过率下降至正常人的 1/3 时 肌酐浓度就会明显上升，故测定肌酐浓度可作为肾小球滤过受损的指标，也是判定肾功能是否受损的重要指标。
- (4)血肌酐升高常见于各种原因引起的滤过功能减退，如急慢性肾衰竭；另外如果血肌酐在正常高值附近，就要引起重视了，若同时尿常规也有问题，建议尽快前往肾内科诊治。
- (5)在临床上如果肉食摄入过多、体育活动多导致肌肉分解代谢旺盛、体型强壮的人肌酐水平易偏高；反之，长期素食、卧床、肌肉萎缩、体型瘦小的人肌酐水平易偏低，需要饮食均衡，加强蛋白质的摄入。

【葡萄糖(GLU)偏高】：

- (1)正常情况下，人体中糖的分解和合成代谢处于动态平衡，保持相对恒定。血清葡萄糖是指血液中的葡萄糖浓度，是诊断糖尿病最重要检查项目之一。
- (2)空腹血糖偏高可分为生理性偏高（如餐后、高糖饮食、剧烈运动、情绪激动等均可引起一过性增高，经过休息后血糖值可以恢复正常）和病理性增高（如糖尿病、甲状腺功能亢进、库欣综合征等）。
- (3)空腹血糖生理性增高经过调整饮食结构、避免剧烈活动、控制情绪等方式后可自行缓解，血糖值可以恢复正常。
- (4)排除生理性增高因素经复查仍然增高者属于病理性增高，应及时到内分泌科复诊，明确血糖偏高的原因及所患疾病的种类。
- (5)如果是首次检查发现血糖偏高，应及时到医院内分泌科进行详细的检查及正规的治疗。
- (6)已确诊的糖尿病患者，如血糖仍较高则说明血糖控制不佳，应及时到医院内分泌科诊治，修正以往的治疗方案及改变一些不良的生活习惯。
- (7)糖尿病的治疗强调早期治疗、长期治疗、综合治疗和措施个体化，综合防治包括糖尿病教育、饮食治疗、体育锻炼、药物治疗和血糖监测五个方面。

【糖化血红蛋白偏高】：

- (1)糖化血红蛋白主要用于评定糖尿病的控制程度，也可作为判断预后的指标，但其结果的准确性会受到红细胞及血红蛋白数量的影响。此项指标反映受检者过去 2 到 3 个月的血糖平均水平，偏高提示控制不理想，建议内分泌科结合临床诊治。

【鳞状上皮细胞偏高】：

(1)在生理情况下，机体正常的新陈代谢都会引起鳞状上皮细胞的脱离，这是一种正常的机体现象。如果长时间出现鳞状上皮细胞偏高的现象时，则有可能是尿路感染、泌尿系统结石等因素导致，应及时往泌尿外科进一步诊断治疗。

【粘液丝偏高】：

- (1)尿常规中粘液丝是由尿路中细胞分泌出来的，在有尿路感染时分泌会明显增多，且伴有炎症细胞的出现。
- (2)粘液丝偏高，可分为生理性偏高和病理性偏高两种，生理性偏高一般是由于喝水较少导致的尿液浓缩，一般在喝水后就能达到稀释的效果。
- (3)病理性的粘液丝偏高是由于泌尿系炎症或者是前列腺炎导致的，需要注意观察，多喝水，同时有白细胞等炎症细胞增多时，应及时服用抗感染药物治疗。如果仅有粘液丝的增多而没有白细胞等炎症细胞增多时，尿路有炎症的可能性不大。
- (4)建议平时饮食注意清淡，多喝水，少吃油腻和辛辣的食物，要注意个人清洁卫生，勤洗阴部，注意休息。

【隐血(ERY)3+】：

- (1)尿隐血可分为肉眼血尿和镜下血尿。肉眼血尿是指肉眼能见到血色的尿，尿液呈洗肉水色或血色，通常在1000ml尿中含有1ml血液即肉眼可见。镜下血尿是指尿的颜色正常，通过显微镜可以观察到尿液中含红细胞，通常离心沉淀后的尿液镜检每高倍视野有红细胞3个以上。
- (2)尿隐血是泌尿系疾病常见的症状之一，生理情况下女性生理期、运动后等都可以引起，病理情况下大多是由泌尿系统疾病引起，如泌尿系炎症、尿路结石等，也有一些血尿是由全身性疾病或泌尿系统邻近器官所致。
- (3)需要指出的是：尿液呈红色并不都是血尿，有些药物、食物都能使尿液呈红色、橙色或褐色；由于严重创伤、错误输血等大量红细胞或组织破坏，也可导致血红蛋白或肌红蛋白血尿。
- (4)建议往泌尿外科进一步复查，以明确诊断。

【冠状动脉硬化性改变】：

- (1)建议心血管内科诊断治疗。

【右肺中叶间质纤维粘连】：

- (1)建议呼吸内科诊断治疗。

【ST段改变】：

- (1)ST-T改变主要是反映心肌缺血现象，具有ST段抬高和下移两种表现，多见于慢性冠状动脉供血不足、心绞痛、心肌炎、心肌劳损等，但有时也见于神经植物功能紊乱、精神紧张、电解质紊乱、内分泌疾病等。
- (2)临床上把心肌缺血疾病的ST-T改变称为特异性ST-T改变，把超出正常范围而又不具备特异性ST-T改变归结为非特异性ST-T改变。建议定期复查、动态观察，并心内科结合临床考虑。

【心电轴左偏】：

- (1)生理情况下可见于肥胖、妊娠。病理情况下可见于左心室肥厚、完全性左束支传导阻滞、左前分支阻滞、下壁心梗。
- (2)无症状者无需特殊治疗，定期复查心电图。有症状（心悸、心慌、胸闷）请往心内科治疗，并请治疗引起电轴左偏的相关疾病。定期复查心电图。

【左室舒张功能减低】：

- (1)左心室舒张功能是指心肌弹性减低，心脏泵血功能减退。其引起原因，一是随着年龄的增长，心肌组织进行性变。其二是由于冠心病、高血压等慢性心肌病变。一般来说没有原发病变及年龄偏大的人员又无症状，不需要特殊处理，建议心内科结合临床考虑。

【主动脉瓣无冠瓣钙化】：

- (1)建议心血管内科就诊；定期复查。

【甲状腺双侧叶结节】：

- (1) 甲状腺结节是一种常见的甲状腺疾病，很多甲状腺疾病可表现为结节，如可由甲状腺退行性变、炎症、自身免疫性及新生物等多种病变所致。甲状腺结节在各个年龄段的男女人群中均可见到，但中年女性中较多。
- (2) 甲状腺结节分良性和恶性两大类，良性的占绝大多数，恶性者不足 1%，判断甲状腺结节的良恶主要依靠病史、体格检查、放射性核素扫描、穿刺细胞学检查。
- (3) 建议往外科就诊，进一步检查，明确诊断，结合临床诊治并定期复查。

【双侧颈总动脉膨大处后壁（硬斑）形成】：

- (1) 建议心血管内科诊断治疗。

【脂肪肝】：

- (1) 脂肪肝是指肝脏被脂肪浸润，为一种多病因引起的获得性疾病。
- (2) 脂肪肝是以肝细胞脂肪变性和脂肪蓄积为病理特征，最常见易患因素有超重或肥胖、进食油腻食物、高脂血症（尤其甘油三酯升高）、营养失调（营养过量或不足）、饮酒、高脂血症、少运动、糖耐量异常、减肥造成体重急剧下降、营养不良、中毒和药物等。
- (3) 当肝内脂类（主要为甘油三酯）含量超过肝重的 5% 时为脂肪肝。脂肪肝是一个常见的临床现象，不是一个独立性的疾病。
- (4) 值得注意的是，过多的脂肪在肝组织、肝细胞内浸润，引起肝细胞肿大，严重可致肝硬化。脂肪肝是可逆性的，合理饮食、运动及治疗后可恢复。
- (5) 合理控制饮食，控制总摄入量，低盐、低脂和低糖类饮食，少吃动物内脏，多吃蔬菜水果；
- (6) 控制危险因素，如控制体重、改善胰岛素抵抗、调整血脂紊乱，戒酒、戒烟，坚持长期有氧运动，加强体育锻炼；
- (7) 定期复查腹部彩超、血脂、肝功能。

汇总医生： 丁昊炜

主检日期： 2023-11-20

主检医生：

分科结果

身高、体重、血压

项目名称	检查结果	项目名称	检查结果
身高	158cm	体重	56kg
血压	160/77mmHg		

***小结：**

(1) 血压 160/77：本次测量收缩期血压偏高

操作员：赵婉如

检查日期:2023-11-19

检查医生：名燕凌

内科

项目名称	检查结果	项目名称	检查结果
心率	80 次/min	心律	齐
心脏杂音	无	心界	正常
肺部	正常	呼吸音	呼吸音清
啰音	未闻及	叩诊	叩诊呈清音
腹部触诊	腹部平软	发育	正常
肝胆	肋下未触及	脾脏	肋下未触及
双肾	无叩击痛	肠鸣音	正常
营养	良好	神经系统	正常
生理反射	生理反射存在	病理反射	病理反射未引出
颅神经	正常	运动功能	正常
深浅感觉	正常	其它	无异常发现
既往史	糖尿病		

***小结：**

(1) 糖尿病

操作员：杨淑兰

检查日期:2023-11-19

检查医生：杨淑兰

外科（男）

项目名称	检查结果	项目名称	检查结果
皮肤	正常	甲状腺	无肿大
脊椎	无畸形	浅表淋巴结	无肿大
肛门	拒检	前列腺	未检
泌尿外生殖器	正常	四肢关节	未见异常
腹股沟	未见异常	足背动脉	正常
紫绀	无	色素沉着	无
脱毛	无	脱色	无
浮肿	无	皮下结节	无
头颅	正常	颈部	正常
乳腺	正常	脊柱	正常
直肠	未检	皮肤黄疸	无
四肢	活动正常	其他	无

***小结：**

未见异常

操作员：魏利平

检查日期：2023-11-19

检查医生：魏利平

检验报告

尿液分析+尿沉渣

项目名称	检查结果	单位	参考值	提示
白细胞尿	9	个/ul	0--13	
上皮细胞(EC)	8	/HP	0--28	
管型(CAST)	0	个/ul	0--1	
霉菌(尿)	0	/HP	0--0	
结晶	0	/HP	0--10	
透明度(CLA)	清亮			
胆红素(BIL)	-		阴性	
隐血(ERY)	3+		阴性	
小圆上皮细胞(SRC)	0	个/ul	0--0	
维生素C	-		阴性	
异常红细胞	0	个/ul	0--3	
红细胞(正常)	0	个/ul	0--6	
鳞状上皮细胞	8	个/ul	0--0	↑
粘液丝	8	个/ul	0--0	↑
颜色(Colour)	淡黄色			
尿葡萄糖(GLU)	-		阴性	
酮体(KET)	-		阴性	
比重(SG)	1.020		1.003--1.030	
酸碱度(PH)	6.0		4.5--8.0	
尿蛋白质(PRO)	-		阴性	
尿胆原(URO)	-		阴性	
亚硝酸盐(NIT)	-		阴性	
红细胞(尿)(RBC)	0	个/ul	0--6	
尿白细胞(LEU)	-		阴性	

*小结:

隐血(ERY)3+ 鳞状上皮细胞偏高(8 /HP) 粘液丝偏高(8 /HP)

操作员：王小雪 检查日期:2023-11-19 检查医生:陈建国

血常规（五分类）

项目名称	检查结果	单位	参考值	提示
白细胞(WBC)	4.89	10 ⁹ /L	3.5--9.5	
淋巴细胞绝对值(LY#)	1.56	10 ⁹ /L	1.1--3.2	
淋巴细胞百分比(LY%)	32.0	%	20--50	
中性粒细胞绝对值(GR#)	2.90	10 ⁹ /L	1.8--6.3	
中性粒细胞百分比(GR%)	59.2	%	40--75	
嗜碱性粒细胞绝对值(BA#)	0.01	10 ⁹ /L	0--0.06	
嗜碱性粒细胞百分比(BA%)	0.3	%	0--1.0	
嗜酸性粒细胞绝对值(EO#)	0.11	10 ⁹ /L	0.02--0.52	
嗜酸性粒细胞百分比(EO%)	2.2	%	0.4--8.0	
血小板(PLT)	175	10 ⁹ /L	125--350	
血小板分布宽度(PDW)	16.1	%	15--17	
平均血小板体积(MPV)	11.4	fl	6.0--14.0	
血小板压积(PCT)	0.199	%	0.11--0.28	
红细胞(RBC)	4.03	10 ¹² /L	4.3--5.8	↓
血红蛋白	125	g/L	130--175	↓
红细胞压积(HCT)	37.2	%	40--50	↓
红细胞平均体积(MCV)	92.3	fl	82--100	
平均血红蛋白含量(MCH)	31.1	pg	27--34	
平均血红蛋白浓度(MCHC)	336	g/L	316--354	
单核细胞绝对值(MO#)	0.31	10 ⁹ /L	0.1--0.60	
单核细胞百分比(MO%)	6.3	%	3--10	
红细胞分布宽度标准差	41.8	fl	35--56	

(RDW-SD)				
红细胞分布宽度变异系数 (RDW-CV)	11.9	%	10.6--16.6	
大血小板比率	34.4	%	11--45	
大血小板数目	60	10 ⁹ /L	30--90	
未成熟粒细胞数目	0.01	10 ⁹ /L	0--999	
未成熟粒细胞百分比	0.2	%	0--100	
有核红细胞数目	0.000	10 ⁹ /L	0--9999	
有核红细胞百分比	0.00	/100WBC	0--9999	

***小结:**

红细胞(RBC)偏低(4.03 10¹²/L) 血红蛋白偏低(125 g/L) 红细胞压积(HCT)偏低(37.2 %)

操作员：祁佳佳 检查日期:2023-11-19 检查医生:陈建国

肾功三项

项目名称	检查结果	单位	参考值	提示
肌酐(CREA)	52.00	umol/L	57--111	↓
尿酸(UA)	276.00	umol/L	200--420	
尿素测定 (Urea)	7.00	mmol/L	3.6--9.5	

***小结:**

肌酐(CREA)偏低(52.00 umol/L)

操作员：刘慧芳 检查日期:2023-11-19 检查医生:陈建国

空腹血糖

项目名称	检查结果	单位	参考值	提示
葡萄糖(GLU)	6.89	mmol/L	3.89--6.1	↑

***小结:**

葡萄糖(GLU)偏高(6.89 mmol/L)

操作员：刘慧芳 检查日期:2023-11-19 检查医生:陈建国

血脂四项

项目名称	检查结果	单位	参考值	提示
动脉硬化指数	2.26		1.31--3.19	
总胆固醇(CHOL)	5.09	mmol/L	2.59--5.2	
甘油三脂(TG)	1.29	mmol/L	0.7--1.7	
低密度脂蛋白(LDL)	3.08	mmol/L	0--4.13	
高密度脂蛋白(HDL)	1.36	mmol/L	0.77--1.55	

*小结:

未见异常

操作员：刘慧芳 检查日期:2023-11-19

检查医生:陈建国

糖化血红蛋白

项目名称	检查结果	单位	参考值	提示
糖化血红蛋白	6.1		4.1--6.0	↑

*小结:

糖化血红蛋白偏高(6.1 %)

操作员：祁佳佳 检查日期:2023-11-19

检查医生:陈建国

肝功能三项

项目名称	检查结果	单位	参考值	提示
γ-谷氨酰转肽酶(GGT)	12.0	U/L	10--60	
丙氨酸氨基转移酶(ALT)	13.00	U/L	9--50	
门冬氨酸氨基转移酶(AST)	17.00	U/L	15--40	
谷草比谷丙	1.31		0.4--2.5	

*小结:

未见异常

操作员：刘慧芳 检查日期:2023-11-19

检查医生:陈建国

大同瑞慈康复医院 12导联心电图报告

周仕芳 男 69岁 体检号:407245

病床号:

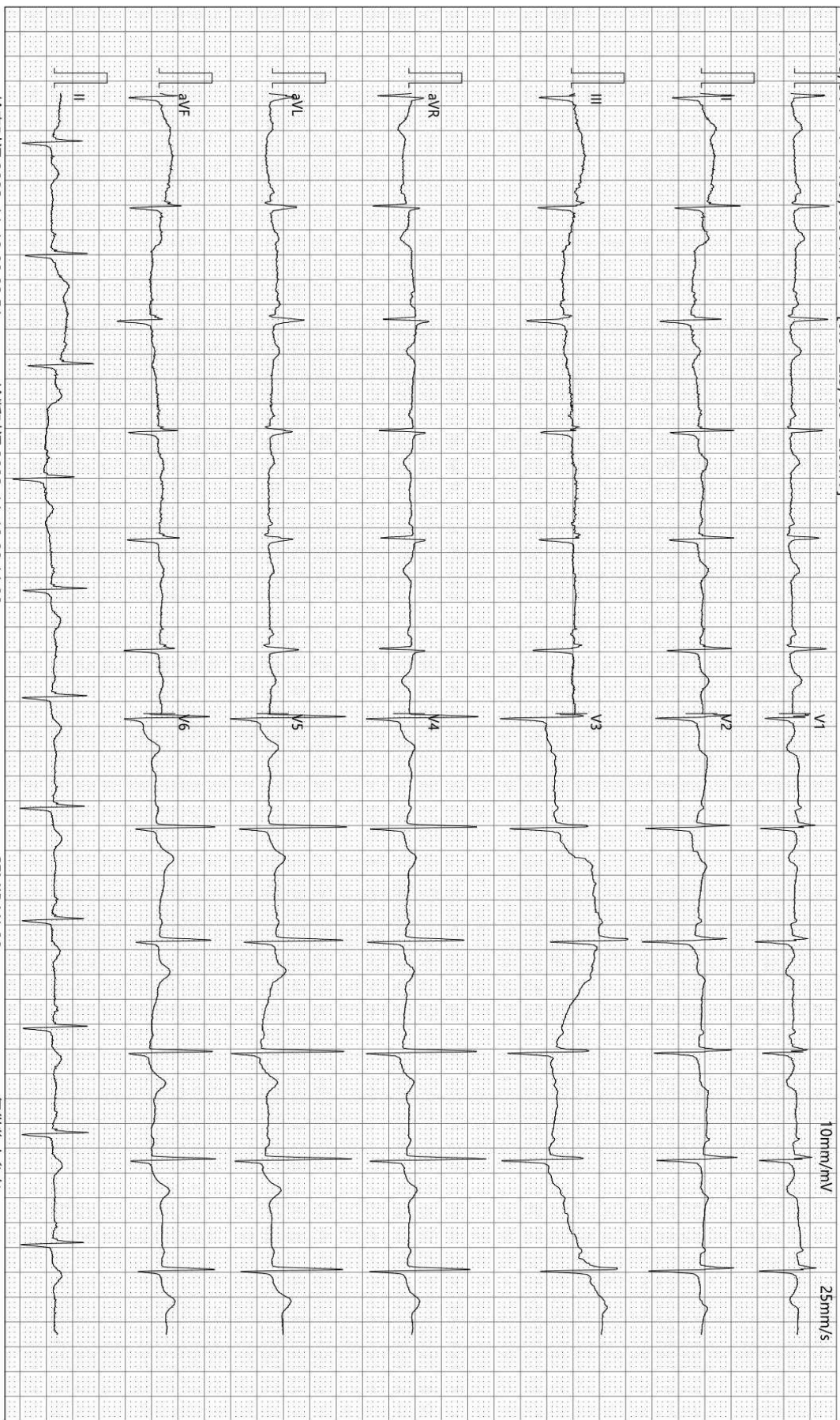
诊断结果:

- 1.窦性心律
- 2.心电图左偏
- 3.ST段改变

诊断医生:

张之生

HR : 67bpm [60~100bpm]
 P : 98ms [0~110ms]
 PR : 154ms [120~200ms]
 QRS : 95ms [60~100ms]
 QT/QTc : 402/427ms [320~440/0~450ms]
 P/QRS/T : -30°/-31°/19deg [0~75°/-30~90/0~75deg]
 RV5/SV1 : 1.490/0.661mV [0.0~2.5/0.0~2.0mV]



检查时间:2023-11-19 09:02:51

诊断时间:2023-11-19 09:11:00

SEMIP V1.90

仅供临床参考

双源 CT 诊断图文报告

流水号: 2212020503

影像号: CT20231118118

姓名: 周仕芳

年龄: 69 岁

性别: 男

检查设备: 西门子量子双源 CT

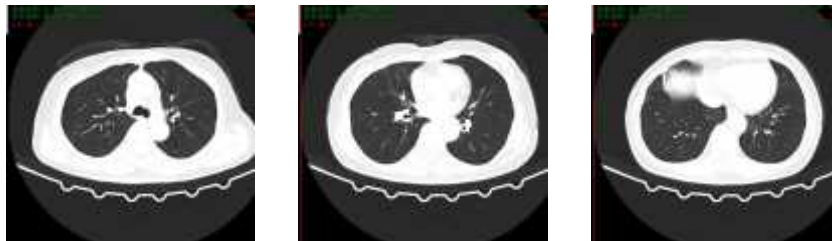体检号: 407245

申请医院: 本院

体检科室: 体检科

检查部位: CT 检查

经典图像:



影像所见:

胸廓对称, 骨性肋骨完整, 胸壁软组织结构良好, 两肺支气管血管纹理走行分布良好, 支气管束结构清晰, 右肺中叶间质纤维粘连, 双肺通气良好。肺门结构未见异常。纵隔无偏移, 段以上支气管通畅。心影及大血管形态结构正常, 冠状动脉走行区钙化, 纵隔内未见肿大淋巴结。胸膜未见异常。

影像诊断:

右肺中叶间质纤维粘连
冠状动脉硬化性改变, 进一步检查

报告医师: 剧艳军

检查日期: 2023-11-19

审核医师: 剧艳军

报告日期: 2023-11-19

超声诊断图文报告

流水号: 2212020503

影像号: 1453525

姓名: 周仕芳

年龄: 69 岁

性别: 男

检查设备: Vivid E95

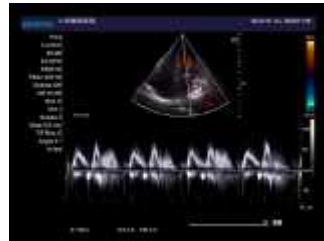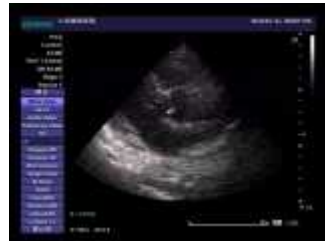体检号: 407245

申请医院: 本院

体检科室: 体检科

检查部位: 心脏彩超

经典图像:



影像所见:

超声测量 (单位: mm)

升主动脉内径 25 (32±3mm)

左房内径 30 (35mm)

室间隔 8.6 (8-11mm)

左室内径 47 (47±4mm)

左室后壁 8.6 (8-11mm)

EF62% (50-80%)

右室内径 34 (36±4mm)

右房内径 35 (36±4mm)

FS29% (28-41%)

主肺动脉内径 22 (23±3mm)

升主动脉内径正常, 心脏各腔室大小正常, 室间隔厚度正常, 左室壁未见明显节段性运动异常, 主动脉瓣无冠瓣探及强回声斑, 直径约 4.6mm, 余瓣膜及启闭功能未见明显异常, 舒张期二尖瓣口血流频谱 E/A>1, 心包腔未见积液。

影像诊断:

1. 主动脉瓣无冠瓣钙化
2. 左室舒张功能减低

报告医师: 李菊蓉

检查日期: 2023-11-19

审核医师: 李菊蓉

报告日期: 2023-11-19

超声诊断图文报告

流水号: 2212020503

影像号: 1453527

姓名: 周仕芳

年龄: 69 岁

性别: 男

检查设备: Vivid E95

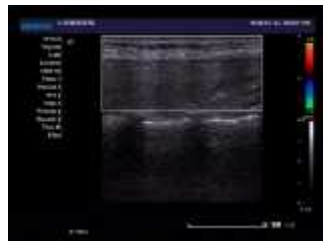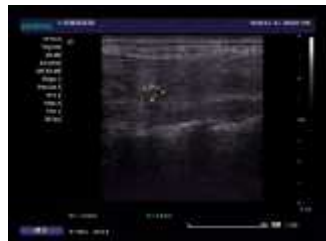体检号: 407245

申请医院: 本院

体检科室: 体检科

检查部位: 甲状腺彩超

经典图像:



影像所见:

甲状腺双侧叶形态正常, 包膜完整, 于右侧叶探及低回声结节, 大小约 0.45*0.35cm, 边界清, 形态规则, 内可见强回声斑, 直径约 0.2cm, 于左侧叶探及低回声结节, 大小约 0.37*0.28cm, 边界清, 形态规则, 余实质回声均匀, CDFI: 未见异常血流信号。

双侧颈部未见明显肿大淋巴结。

影像诊断:

甲状腺双侧叶结节 右侧结节伴钙化 TI-RADS 3 级 建议复查

报告医师: 李菊蓉

检查日期: 2023-11-19

审核医师: 李菊蓉

报告日期: 2023-11-19

超声诊断图文报告

流水号: 2212020503

影像号: 1453529

姓名: 周仕芳

年龄: 69 岁

性别: 男

检查设备: Vivid E95

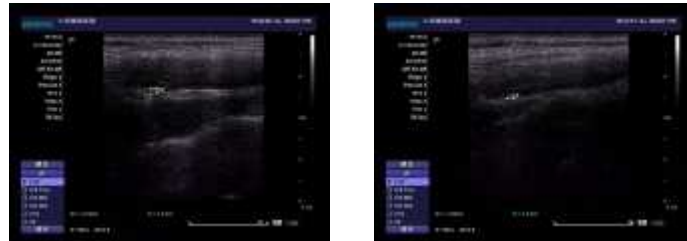体检号: 407245

申请医院: 本院

体检科室: 体检科

检查部位: 颈部血管彩超

经典图像:



影像所见:

双侧颈总动脉膨大处后壁均探及强回声斑, 右侧大小约 2.7*1.1mm, 左侧大小约 2.4*1.1mm, 右锁骨下动脉起始处、双侧颈内、颈外动脉起始段内中膜不增厚, 内壁欠光滑, 管壁未见明确强回声斑。CDFI: 血流充盈好。PW: 频谱形态正常。

双侧椎动脉走行正常, 椎动脉内径正常, 管壁不厚, 管腔内为无回声, CDFI: 血流充盈好。PW: 频谱正常。

	内径 mm	流速 cm/s	RI
左侧椎动脉	3.6	45.5	0.52
右侧椎动脉	3.4	47.8	0.55

影像诊断:

双侧颈总动脉膨大处后壁(硬斑)形成

报告医师: 李菊蓉

检查日期: 2023-11-19

审核医师: 李菊蓉

报告日期: 2023-11-19

超声诊断图文报告

流水号: 2212020503

影像号: 1453531

姓名: 周仕芳

年龄: 69 岁

性别: 男

检查设备: Vivid E95

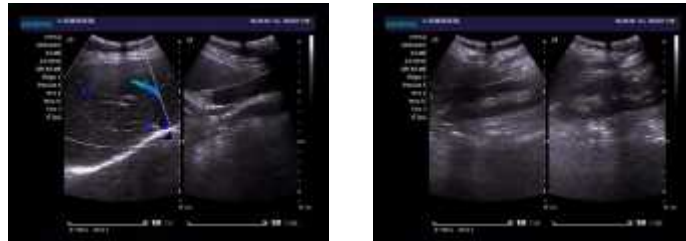体检号: 407245

申请医院: 本院

体检科室: 体检科

检查部位: 全腹彩超

经典图像:



影像所见:

肝脏大小形态正常, 包膜光滑完整, 实质回声细腻、增强, 肝内管道系统走行欠清晰, 门静脉及肝内胆管不扩张。
胆囊大小形态正常, 壁不厚、光滑, 囊内透声好, 肝外胆管不扩张。
胰腺大小形态正常, 实质回声均匀, 主胰管不扩张。
脾脏大小形态正常, 实质回声均匀, 脾门静脉不宽。
双肾大小形态正常, 皮髓质分界清晰, 集合系统未见分离, 双侧输尿管未见扩张。

影像诊断:

脂肪肝

报告医师: 李菊蓉

检查日期: 2023-11-19

审核医师: 李菊蓉

报告日期: 2023-11-19