



2212010697

大同瑞慈健康体检

报 告 册

体检编号	407199	工号	6
姓名	牛焕军		
性别	男	年龄	58岁
单位	大同能源局		
部门	大同能源局		
联系电话	13834125776		
体检日期	2023-12-01		

尊敬的 牛焕军先生 您好！

首先，瑞慈健康体检全体员工欢迎您的光临，并对您的信任表示衷心的感谢！

您于 2023-12-01 （体检编号：407199）完成健康检查，本机构的各科医生已根据您的体检项目及结果，汇总成此份健康体检报告，并经总检医生审核。据此提出对您健康状况的综合分析及建议。

瑞慈健康体检倡导“大健康、大康复”，提出“健康是第一财富（Rich）”的人文理念。希望您仔细阅读并妥善地保管此份健康体检报告，并认真关注报告中的提示与建议，若您对报告内容有任何疑问，可直接与瑞慈健康体检客服部联系，进一步咨询。

健康体检咨询电话：**0352-2824444**

客户服务咨询电话：**0352-2830597**
400-6112995

瑞慈健康体检报告由下列内容组成：

第一部分：主检报告

第二部分：分科分项结果

第三部分：检验报告

第四部分：附表

主检报告

检查综述

- 1、【身高、体重、血压】 (1) 体重指数 28.03：超重
- 2、【内科】 (1) 心脏杂音：二尖瓣区全收缩期 II 级杂音，第一心音减弱 建议心脏彩超
- 3、【血常规（五分类）】 血小板压积 (PCT) 偏高 (0.302 %)
- 4、【生化全项 3】 γ -谷氨酰转肽酶 (GGT) 偏高 (69.0 U/L) 同型半胱氨酸偏高 (16.60 $\mu\text{mol/L}$) C 反应蛋白偏高 (3.50 mg/L) 甘油三酯 (TG) 偏高 (2.37 mmol/L) 载脂蛋白 B (APOB) 偏高 (1.26 g/L)
- 5、【尿液分析+尿沉渣】 鳞状上皮细胞偏高 (3 /HP) 粘液丝偏高 (13 /HP) 尿蛋白质 (PRO) ++
- 6、【C14 检测幽门螺杆菌】 阳性+
- 7、【心脏彩超】 1. 升主动脉扩张 2. 主动脉瓣钙化 3. 左室壁对称性增厚 4. 主动脉瓣、三尖瓣少量反流 5. 左室舒张功能减低
- 8、【甲状腺彩超】 甲状腺双侧叶结节 TI-RADS 3 级
- 9、【全腹彩超】 1. 轻度脂肪肝 2. 胆囊多发结石 3. 前列腺增生伴多发钙化
- 10、【动脉硬化检测】 1. 1 级高血压 2. 外周动脉僵硬度增高

医生建议

【超重】：

- (1) 体重指数是判断体重超标或偏低的主要指标。体重是反映和衡量一个人健康状况的重要标志之一，过胖和过瘦都不利于健康，身高体重不协调也不会给人以美感。体重的变化，还会直接反映身体长期的热量平衡状态。
- (2) 当需要比较及分析一个人的体重对于不同身高的人所带来的健康影响时，体重指数是一个中立而可靠的指标。其主要适用于需要体重测试、体型肥胖和全身检查的人群。
- (3) 体重指数 (BMI) 是世界卫生组织推荐的国际统一使用的肥胖分型标准，也是目前国际上常用的衡量人体胖瘦程度以及是否健康的一个标准，其计算方式为： $\text{BMI} = \text{体重 (千克)} / \text{身高 (米)} \times \text{身高 (米)}$ 。成人的标准值是 BMI 18.5-23.9 之间。低于 18.5 为体重指数偏低；高于 23.9 则为体重指数偏高。
- (4) 一般表现为体重超重或肥胖，超重及肥胖会出现一系列代谢性疾病，如高血压、高血糖、高血脂、高尿酸血症等，所以体重指数偏高者一定要注意控制体重。
- (5) 合理控制饮食，食品多样化，食物纤维可适量增加，饮食规律，避免暴饮暴食，低盐、低脂饮食为主，减少高热量食物的摄入。
- (6) 加强体育锻炼，每天最少保持 30 分钟的中等强度运动。鼓励每天至少快步走 6000 步比较健康。肥胖患者不适合较剧烈的运动，会加重膝关节的负担，可以选择游泳、划船等对膝关节负荷较小的运动。
- (7) 定期检查血糖、血脂、肝功、肝脏 B 超等，积极治疗基础性疾病。
- (8) 减少热量摄取及增加热量消耗。强调以健康行为、饮食、运动为主的综合治疗。

【血小板压积 (PCT) 偏高】：

- (1) 血小板压积是指外周血中血小板的容积占血液容积的百分比。血小板压积偏高，如果在血小板数目正常的情况下，可不做考虑。如果血小板数目明显增高，建议往血液科进一步复查，以明确诊断。

【 γ -谷氨酰转肽酶 (GGT) 偏高】：

- (1) γ -谷氨酰转肽酶 (GGT) 人体血清中一个重要的转氨酶，存在于血清及除肌肉以外的所有细胞中，肾脏中含量最为丰富。血清中 γ -谷氨酰转肽酶 (GGT) 主要来自肝胆系统，因此当肝内合成亢进或胆汁排出受阻时血中 γ -谷氨酰转肽酶 (GGT) 就会升高。
- (2) 临床上很多情况都会导致 γ -谷氨酰转肽酶 (GGT) 轻度升高，如长期熬夜、剧烈活动、过度劳累、饮食不节等不良生活习惯。一般情况下，一过性偏高在改善不良生活习惯后，数值可逐渐恢复正常。
- (3) 除此之外，一些病理性的原因也可导致 γ -谷氨酰转肽酶 (GGT) 明显升高。单独的 γ -谷氨酰转肽酶 (GGT) 检查，不具特异性，往往需要结合病史以及其他检查结果进行综合评估。
- (4) 长期大量饮酒者、长期服药者（如巴比妥类药物、苯妥英钠等），可能会造成肝脏代谢出现问题，致 γ -谷氨酰转肽酶 (GGT) 升高，一般戒酒停药数值可逐渐恢复正常。
- (5) 各种急慢性肝炎均可出现 γ -谷氨酰转肽酶 (GGT) 升高的情况，常见的有病毒性肝炎、酒精性肝炎、药物性肝炎、慢性活动性肝炎、肝硬化、脂肪肝及肝癌等，由于肝细胞破坏致 γ -谷氨酰转肽酶 (GGT) 升高，一般需要结合其他化验和影像学检查明确诊断。
- (6) 胆道疾病也可出现 γ -谷氨酰转肽酶 (GGT) 升高，包括胆道阻塞性疾病（如慢性胆汁性胆囊炎、胆管炎等），胆道出现梗阻，导致大量 γ -谷氨酰转肽酶 (GGT) 堆积入血致使其升高，此时应积极治疗原发病。

【载脂蛋白 B(APOB) 偏高】：

- (1) 见于冠心病、高脂血症、银屑病，供临床参考，定期复查。

【C 反应蛋白偏高】：

- (1) 建议内科结合临床参考。

【甘油三酯(TG) 偏高】：

- (1) 甘油三酯是甘油和脂肪酸所构成的有机化合物，甘油三酯测定是脂类代谢的重要指标之一。
- (2) 甘油三酯增高与冠心病的发生有着重要的相关性，随年龄增大而有上升的趋势，其增高最常见于高脂和过量糖类饮食、肥胖等。
- (3) 甘油三酯主要功能是为机体提供能量，其正常值在 0.7-1.7mmol/L 之间，1.7-2.29mmol/L 为边缘增高，提示应该注意饮食和运动了。
- (4) 甘油三酯大于 2.3mmol/L，就称为高甘油三酯血症。甘油三酯增高虽然不会直接导致血管斑块的形成，但也会间接引起心脑血管疾病风险增加，同时，当甘油三酯大于 5.6mmol/L 时，还会增加急性胰腺炎的风险，所以降低甘油三酯的基础主要是控制饮食，饮食控制不佳可以选择药物治疗。
- (5) 生活方式的干预是控制甘油三酯水平升高的基础，包括减重，增加运动量，限制酒精摄入以及避免食用果糖和高碳水化合物食物。多食蔬菜水果，定期复查。
- (6) 明显增高者在医师的指导下使用降脂药物治疗，首选他汀和贝特类药物。

【同型半胱氨酸偏高】：

- (1) 血同型半胱氨酸是一种含硫氨基酸，为蛋氨酸和半胱氨酸代谢过程中产生的重要中间产物。正常情况下，血同型半胱氨酸在体内能被分解代谢，浓度维持在较低水平。但在日常生活中由于原发性原因和继发性原因会影响血同型半胱氨酸代谢导致在血液中升高。
- (2) 同型半胱氨酸偏高称之为高同型半胱氨酸血症，产生的原因和遗传、环境、营养因素有很大关系。高同型半胱氨酸血症目前认为是冠心病、高血压、脑血管疾病重要的危险因素。建议日常生活中清淡饮食，多吃新鲜蔬菜水果，补充维生素成分，心内科诊治。

【鳞状上皮细胞偏高】：

- (1) 在生理情况下，机体正常的新陈代谢都会引起鳞状上皮细胞的脱离，这是一种正常的机体现象。如果长时间出现鳞状上皮细胞偏高的现象时，则有可能是尿路感染、泌尿系统结石等因素导致，应及时往泌尿外科进一步诊断治疗。

【粘液丝偏高】：

- (1) 尿常规中粘液丝是由尿路中细胞分泌出来的，在有尿路感染时分泌会明显增多，且伴有炎症细胞的出现。
- (2) 粘液丝偏高，可分为生理性偏高和病理性偏高两种，生理性偏高一般是由于喝水较少导致的尿液浓缩，一般在喝水后就能达到稀释的效果。

(3)病理性的粘液丝偏高是由于泌尿系炎症或者是前列腺炎导致的，需要注意观察，多喝水，同时有白细胞等炎症细胞增多时，应及时服用抗感染药物治疗。如果仅有粘液丝的增多而没有白细胞等炎症细胞增多时，尿路有炎症的可能性不大。

(4)建议平时饮食注意清淡，多喝水，少吃油腻和辛辣的食物，要注意个人清洁卫生，勤洗阴部，注意休息。

【尿蛋白质(PRO)+-】：

(1)建议专科复查，结合临床诊治。

【左室舒张功能减低】：

(1)左心室舒张功能是指心肌弹性减低，心脏泵血功能减退。其引起原因，一是随着年龄的增长，心肌组织进行性变。其二是由于冠心病、高血压等慢性心肌病变。一般来说没有原发病变及年龄偏大的人员又无症状，不需要特殊处理，建议心内科结合临床考虑。

【主动脉瓣钙化】：

(1)供心血管内科结合临床参考；请定期复查。

【升主动脉扩张】：

(1)建议心血管内科就诊；定期复查。

【左室壁对称性增厚】：

(1)建议心血管内科就诊；定期复查。

【主动脉瓣、三尖瓣少量反流】：

(1)主动脉根部退行性变，会导致主动脉瓣关闭不全的现象，从而形成轻度返流。在很多人中，没有临床症状，只有在做心脏彩超时发现。一般不需要治疗，建议定期复查，必要时心内科结合临床考虑。

(2)由于三尖瓣瓣膜轻微的改变而产生三尖瓣相对关闭不全。在很多人中，没有临床症状，只有在做心脏彩超时发现。一般不需要治疗，建议定期复查，必要时心内科结合临床考虑。

【甲状腺双侧叶结节】：

(1)甲状腺结节是一种常见的甲状腺疾病，很多甲状腺疾病可表现为结节，如可由甲状腺退行性变、炎症、自身免疫性及新生物等多种病变所致。甲状腺结节在各个年龄段的男女人群中均可见到，但中年女性中较多。

(2)甲状腺结节分良性和恶性两大类，良性的占绝大多数，恶性者不足1%，判断甲状腺结节的良恶主要依靠病史、体格检查、放射性核素扫描、穿刺细胞学检查。

(3)建议往外科就诊，进一步检查，明确诊断，结合临床诊治并定期复查。

【轻度脂肪肝】：

(1)脂肪肝是指肝脏被脂肪浸润，为一种多病因引起的获得性疾病。

(2)脂肪肝是以肝细胞脂肪变性和脂肪蓄积为病理特征，最常见易患因素有超重或肥胖、进食油腻食物、高脂血症（尤其甘油三酯升高）、营养失调（营养过量或不足）、饮酒、高脂血症、少运动、糖耐量异常、减肥造成体重急剧下降、营养不良、中毒和药物等。

(3)当肝内脂类（主要为甘油三酯）含量超过肝重的5%时为脂肪肝。脂肪肝是一个常见的临床现象，不是一个独立性的疾病。

(4)值得注意的是，过多的脂肪在肝组织、肝细胞内浸润，引起肝细胞肿大，严重可致肝硬化。脂肪肝是可逆性的，合理饮食、运动及治疗后可恢复。

(5)合理控制饮食，控制总摄入量，低盐、低脂和低糖类饮食，少吃动物内脏，多吃蔬菜水果；

(6)控制危险因素，如控制体重、改善胰岛素抵抗、调整血脂紊乱，戒酒、戒烟，坚持长期有氧运动，加强体育锻炼；

(7)定期复查腹部彩超、血脂、肝功能。

【前列腺增生伴多发钙化】：

(1)前列腺增生又称前列腺肥大，增生的腺体位于膀胱颈部，会使尿路梗阻，引起尿频和排尿困难，严重影响患者的生活质量，是中老年男性的常见疾病。建议往泌尿科咨询，结合临床诊治。

(2)前列腺钙化斑大多数是由于前列腺炎症之后，前列腺内部组织局部出现了纤维化、钙质沉积而引起的。多数患者都是在体检时通过彩超检查时发现的，一般情况没有不适症状不需治疗。部分患者如有不适症状，建议前往泌尿科诊断治疗。

【胆囊多发结石】：

(1)胆囊结石患者应少吃肥肉和胆固醇含量高的食物，如蛋黄、鱼卵、蟹黄、动物内脏等食品，不吃油炸食品。

(2)如有右上腹隐痛不适，应素食，右侧卧位，服用654-2、阿托品等解痉药物，消炎利胆片、金胆片、胆通等可任选一种口服。如发生上腹剧痛，应到医院治疗，不要自己随便应用止痛药。出现黄疸时，应立即就医检查，查明黄疸原因，作相应处理，切勿拖延。

(3)除药物治疗外，有的需震波治疗、有的可作腹腔镜手术、有的则需剖腹手术，应按医生的指导选择合适的治疗方法。定期B超复查。

【1级高血压】：

(1)高血压是指收缩期和（或）舒张期动脉血压高于正常，并连续三次不同日测量，血压都高于正常标准，可确定患高血压病。

(2)高血压的发病与遗传、精神过度紧张、肥胖、吸烟、酗酒、嗜盐等因素有关。血压持久增高，可导致心、脑、肾等脏器的损害。

(3)原发性高血压由于目前原因不明（部分与遗传有关），须终身服药降压。高血压主要危害心、脑血管和肾脏。一旦确诊“高血压”就要终生服药。

(4)平时应低盐（每天5~10g）、低脂饮食（少吃动物脂肪与内脏）；忌烟限酒。遵照医嘱坚持服药，定期测量血压，宜控制在140/90mmHg以下，若合并有糖尿病和肾病，要把血压控制在130/80mmHg以下。

(5)血压到正常水平时，说明此时选用的降压药和治疗方案基本合适，但并不意味着高血压已被“治愈”，应坚持治疗。若盲目自行停药或间断服药，常会使血压波动很大，而加重心、脑、肾和血管的损害。

(6)建议您密切关注血压，保持心情舒畅，劳逸结合，适量运动，控制体重，避免过度劳累、情绪激动等。改进生活方式，适当低盐、低脂、低胆固醇饮食，戒烟酒。必要时心血管专科诊治。

【外周动脉僵硬度增高】：

(1)动脉硬化是全身性粥样硬化在肢体局部表现，是全身性动脉内膜及其中膜呈退行性、增生性改变，使血管壁变硬缩小，失去弹性，从而继发血栓形成致使远端血流量进行性减少或中断。

(2)要均衡饮食，要防止其他疾病引起的动脉粥样硬化，如糖尿病、肥胖、高血压。少吃含油脂和胆固醇多的食品，减少盐的摄入，多吃富含高密度脂蛋白的鱼类、海鲜。戒烟限酒，控制体重，保持良好的心态。通过适量的运动，可以明显改善动脉粥样硬化。必要时内科咨询及诊治。

【呼气试验检验报告阳性】：

(1)提示幽门螺旋杆菌（HP）感染。幽门螺旋杆菌是慢性活动性胃炎的病原菌，是消化道溃疡和胃癌等疾病的重要致病因子。

(2)没有临床症状者（如中上腹不适、饱胀、反酸、恶心等），可暂不进行抗HP治疗。如果是HP感染的消化性溃疡、慢性胃炎、早期胃癌切除后和需要长期服用非甾体类抗炎药物（如阿司匹林）者，应在专科医生指导下进行抗HP治疗。

(3)建议您先进行胃镜检查，或往消化内科咨询，再决定是否进行根除治疗。

【心脏杂音】：

(1)心脏杂音是有别于平常所能听到的正常心音之外，在收缩期或者是舒张期形成的能听到的心脏声音就叫心脏杂音。

(2)心脏杂音从出现的时间大致分为两种，一是出现在心脏收缩期间，以吹风样声音为特征，称为收缩期杂音；二是出现在心脏舒张期间，以隆隆样声音为特征，称为舒张期杂音。

(3)心脏杂音在进行心脏听诊检查时可以听到。声音的强度可分为6级。1-2级杂音大部分属于生理性杂音，临床上没有实际意义，本身没有器质性心脏结构改变，完善心脏超声检查后无阳性结果，可无需治疗。

(4) 3级以上杂音一般都是病理性杂音，很多都是因为患有器质性心脏疾病所致，如风湿性心脏病、高心病等都有可能引起这种表现。

(5) 多数心脏杂音多伴随心脏器质性结构的改变，如先天性心脏病的房间隔缺损、室间隔缺损、动脉导管未闭、狭窄瓣膜疾病的二尖瓣狭窄、二尖瓣关闭不全等疾病，这些疾病多数情况下是需要治疗的。

【第一心音减弱】：

(1) 建议心血管内科进一步诊断治疗，定期复查。

汇总医生： 丁昊炜

主检日期： 2023-12-04

主检医生：

分科结果

身高、体重、血压

项目名称	检查结果	项目名称	检查结果
身高	170cm	体重	81kg
血压	134/84mmHg		

***小结：**

(1) 体重指数 28.03：超重

操作员：杨柳庆

检查日期:2023-12-01

检查医生：张彬艳

内科

项目名称	检查结果	项目名称	检查结果
心率	62 次/min	心律	齐
心脏杂音	二尖瓣区全收缩期 II 级杂音，第一心音减弱	心界	正常
肺部	正常	呼吸音	呼吸音清
啰音	未闻及	叩诊	叩诊呈清音
腹部触诊	腹部平软	发育	正常
肝胆	肋下未触及	脾脏	肋下未触及
双肾	无叩击痛	肠鸣音	正常
营养	良好	神经系统	正常
生理反射	生理反射存在	病理反射	病理反射未引出
颅神经	正常	运动功能	正常
深浅感觉	正常	其它	无异常发现
既往史	无		

***小结：**

(1) 心脏杂音：二尖瓣区全收缩期 II 级杂音，第一心音减弱

建议心脏彩超

操作员：杨淑兰

检查日期:2023-12-01

检查医生：杨淑兰

外科（男）

项目名称	检查结果	项目名称	检查结果
皮肤	正常	甲状腺	无肿大
脊椎	无畸形	浅表淋巴结	无肿大
肛门	拒检	前列腺	未检
泌尿外生殖器	正常	四肢关节	未见异常
腹股沟	未见异常	足背动脉	正常
紫绀	无	色素沉着	无
脱毛	无	脱色	无
浮肿	无	皮下结节	无
头颅	正常	颈部	正常
乳腺	正常	脊柱	正常
直肠	未检	皮肤黄疸	无
四肢	活动正常	其他	无

*小结：

未见异常

操作员：谷岱清

检查日期：2023-12-01

检查医生：谷岱清

检验报告

尿液分析+尿沉渣

项目名称	检查结果	单位	参考值	提示
白细胞尿	5	个/ul	0--13	
上皮细胞(EC)	3	/HP	0--28	
管型(CAST)	0	个/ul	0--1	
霉菌(尿)	0	/HP	0--0	
结晶	0	/HP	0--10	
透明度(CLA)	清亮			
胆红素(BIL)	-		阴性	
隐血(ERY)	-		阴性	
小圆上皮细胞(SRC)	0	个/ul	0--0	
维生素C	-		阴性	
异常红细胞	0	个/ul	0--3	
红细胞(正常)	0	个/ul	0--6	
鳞状上皮细胞	3	个/ul	0--0	↑
粘液丝	13	个/ul	0--0	↑
颜色(Colour)	淡黄色			
尿葡萄糖(GLU)	-		阴性	
酮体(KET)	-		阴性	
比重(SG)	1.025		1.003--1.030	
酸碱度(PH)	6.5		4.5--8.0	
尿蛋白质(PRO)	+-		阴性	
尿胆原(URO)	-		阴性	
亚硝酸盐(NIT)	-		阴性	
红细胞(尿)(RBC)	0	个/ul	0--6	
尿白细胞(LEU)	-		阴性	

*小结:

鳞状上皮细胞偏高(3 /HP) 粘液丝偏高(13 /HP) 尿蛋白质(PRO)++

操作员：祁佳佳 检查日期:2023-12-01 检查医生:陈建国

血常规（五分类）

项目名称	检查结果	单位	参考值	提示
白细胞(WBC)	9.45	10 ⁹ /L	3.5--9.5	
淋巴细胞绝对值(LY#)	2.37	10 ⁹ /L	1.1--3.2	
淋巴细胞百分比(LY%)	25.1	%	20--50	
中性粒细胞绝对值(GR#)	6.23	10 ⁹ /L	1.8--6.3	
中性粒细胞百分比(GR%)	65.9	%	40--75	
嗜碱性粒细胞绝对值(BA#)	0.02	10 ⁹ /L	0--0.06	
嗜碱性粒细胞百分比(BA%)	0.2	%	0--1.0	
嗜酸性粒细胞绝对值(EO#)	0.30	10 ⁹ /L	0.02--0.52	
嗜酸性粒细胞百分比(EO%)	3.2	%	0.4--8.0	
血小板(PLT)	288	10 ⁹ /L	125--350	
血小板分布宽度(PDW)	16.4	%	15--17	
平均血小板体积(MPV)	10.5	fl	6.0--14.0	
血小板压积(PCT)	0.302	%	0.11--0.28	↑
红细胞(RBC)	5.19	10 ¹² /L	4.3--5.8	
血红蛋白	155	g/L	130--175	
红细胞压积(HCT)	45.9	%	40--50	
红细胞平均体积(MCV)	88.6	fl	82--100	
平均血红蛋白含量(MCH)	29.8	pg	27--34	
平均血红蛋白浓度(MCHC)	337	g/L	316--354	
单核细胞绝对值(MO#)	0.53	10 ⁹ /L	0.1--0.60	
单核细胞百分比(MO%)	5.6	%	3--10	
红细胞分布宽度标准差	43.1	fl	35--56	

(RDW-SD)				
红细胞分布宽度变异系数 (RDW-CV)	12.8	%	10.6--16.6	
大血小板比率	29.1	%	11--45	
大血小板数目	84	10 ⁹ /L	30--90	
未成熟粒细胞数目	0.00	10 ⁹ /L	0--999	
未成熟粒细胞百分比	0.0	%	0--100	
有核红细胞数目	0.000	10 ⁹ /L	0--9999	
有核红细胞百分比	0.00	/100WBC	0--9999	

***小结:**

血小板压积(PCT)偏高(0.302 %)

操作员：梁可欣 检查日期:2023-12-01 检查医生:陈建国

生化全项 3

项目名称	检查结果	单位	参考值	提示
碳酸氢根(HCO3)	22.30	mmol/L	22--29	
总蛋白(T PROT)	73.5	g/L	65--85	
白蛋白(ALB)	47.20	g/L	40--55	
球蛋白(GLB)	26.30	g/L	15--35	
白蛋白/球蛋白(ALB/GLB)	1.79		1.0--2.5	
γ-谷氨酰转肽酶(GGT)	69.0	U/L	10--60	↑
碱性磷酸酶(ALP)	120.0	U/L	45--125	
总胆汁酸(TBA)	9.20	umol/L	0.5--10	
肌酐(CREA)	72.00	umol/L	57--97	
尿酸(UA)	361.00	umol/L	200--420	
乳酸脱氢酶(LDH)	164.00	U/L	120--250	
淀粉酶(AMY)	50.00	IU/L	35--135	
葡萄糖(GLU)	5.55	mmol/L	3.89--6.1	

总胆红素(TBIL)	19.60	umol/L	0--26	
直接胆红素(DBIL)	2.9	umol/L	0--8.0	
间接胆红素(IBIL)	16.70	umol/L	0--17.39	
丙氨酸氨基转移酶(ALT)	34.00	U/L	9--50	
门冬氨酸氨基转移酶(AST)	23.00	U/L	15--40	
尿素测定 (Urea)	3.50	mmol/L	3.1--8.0	
肌酸激酶(CK)	89.00	U/L	50--310	
肌酸激酶同工酶(CK-Mb(M))	12	U/L	0--25	
α-羟丁酸脱氢酶	147.00	U/L	72--182	
同型半胱氨酸	16.60	umol/L	0--15	↑
C 反应蛋白	3.50	mg/dl	0--3	↑
胆碱酯酶	9865	U/L	5100--11700	
果糖胺	2.00	mmol/L	1.4--2.4	
脂蛋白(a)	12.09	mg/dl	0--30	
酮体	0.13	mmol/L	0.00--0.28	
单胺氧化酶	11.25	U/L	0--12	
胱抑素 C 测定	0.94	mg/l	0--1.35	
D-二聚体	0.29	ug/ml	0--1.35	
肌红蛋白	63.00	ng/ml	0--90	
动脉硬化指数	3.19		1.31--3.19	
谷草比谷丙	0.68		0.4--2.5	
载脂蛋白 A1(apoA1)	1.31	g/L	1.20--1.76	
高敏肌钙蛋白 (Tnl)	6.80	pg/ml	0--46.47	
总胆固醇(CHOL)	4.68	mmol/L	2.59--5.2	
甘油三脂(TG)	2.37	mmol/L	0.7--1.7	↑
低密度脂蛋白(LDL)	3.25	mmol/L	0--4.13	
高密度脂蛋白(HDL)	1.02	mmol/L	0.77--1.55	

载脂蛋白 B(APOB)	1.26	g/L	0.63--1.14	↑
--------------	------	-----	------------	---

***小结:**

γ-谷氨酰转肽酶(GGT)偏高(69.0 U/L) 同型半胱氨酸偏高(16.60 umol/L) C反应蛋白偏高(3.50 mg/L) 甘油三脂(TG)偏高(2.37 mmol/L) 载脂蛋白 B(APOB)偏高(1.26 g/L)

操作员：王文静 检查日期:2023-12-01 检查医生:陈建国

糖化血红蛋白

项目名称	检查结果	单位	参考值	提示
糖化血红蛋白	5.7		4.1--6.0	

***小结:**

未见异常

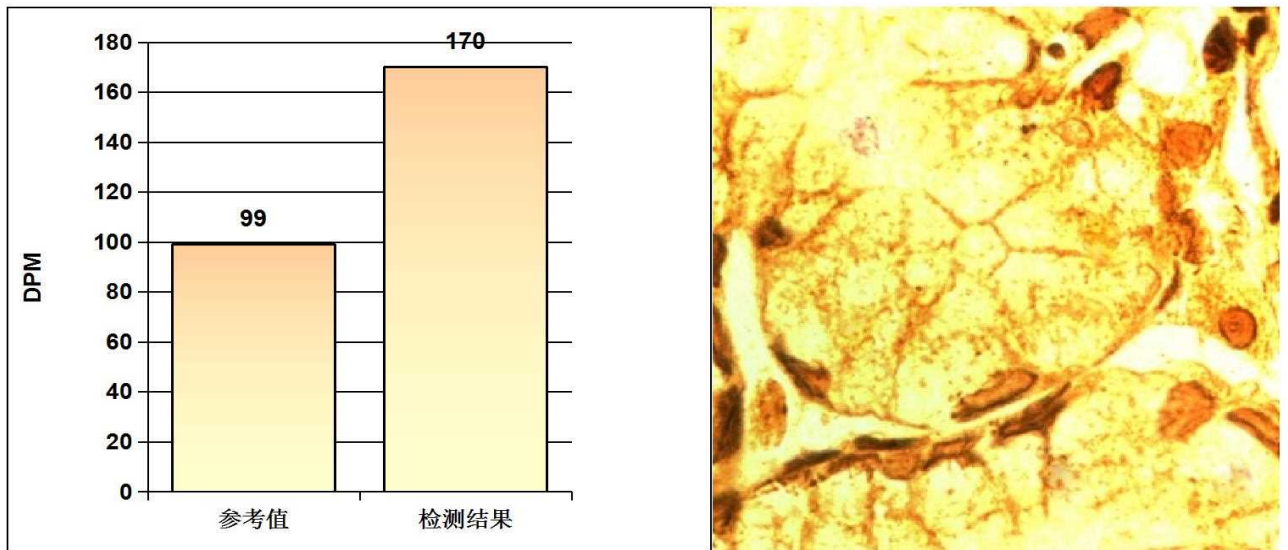
操作员：梁可欣 检查日期:2023-12-01 检查医生:陈建国

大同瑞慈康复医院

¹⁴C呼气试验检验报告

姓名	牛焕军	年龄	58	性别	男
住院号	0	日期	2023/12/1 9:11:49	电话	0
送检医生	曹居杰	样品编号	8238	编号	2212010697

¹⁴C呼气试验



阳性参考值 (Disintegrations Per Minute(DPM)):

DPM值:	dpm > 2499	阳性++++
	1499 < dpm ≤ 2499	阳性+++
	499 < dpm ≤ 1499	阳性++
	149 < dpm ≤ 499	阳性+
	dpm ≤ 99	阴性
	99 < dpm ≤ 149	不确定

检测结果: **dpm= 170** **阳性+**

医生建议: 请接受正规的根除幽门螺杆菌(HP)的治疗，并在治疗结束后一个月内复查；注意保持健康及规律饮食！

温馨提示: 您本次检测的结果为阳性

检测医生: 曹居杰

双源 CT 诊断图文报告

流水号: 2212010697

影像号: CT20231201034

姓名: 牛焕军

年龄: 58 岁

性别: 男

检查设备: 西门子量子双源 CT

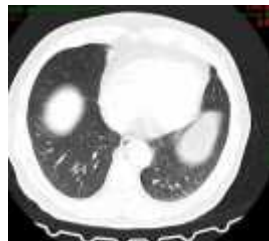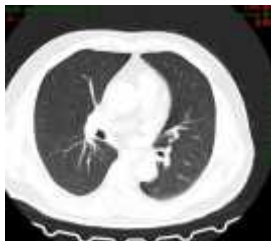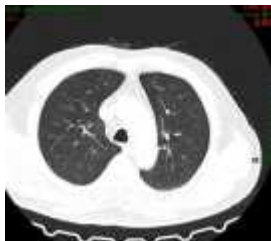体检号: 407199

申请医院: 本院

体检科室: 体检科

检查部位: 肺部双源 CT

经典图像:



影像所见:

胸廓对称, 骨性肋骨完整, 胸壁软组织结构良好, 两肺支气管血管纹理走行分布良好, 支气管束结构清晰, 双肺通气良好。肺门结构未见异常。纵隔无偏移, 段以上支气管通畅。心影及大血管形态结构正常, 纵隔内未见肿大淋巴结。胸膜未见异常。

影像诊断:

胸部未见明显异常

报告医师: 剧艳军

检查日期: 2023-12-04

审核医师: 剧艳军

报告日期: 2023-12-04

超声诊断图文报告

流水号: 2212010697

影像号: 1468552

姓名: 牛焕军

年龄: 58 岁

性别: 男

检查设备: Vivid E95

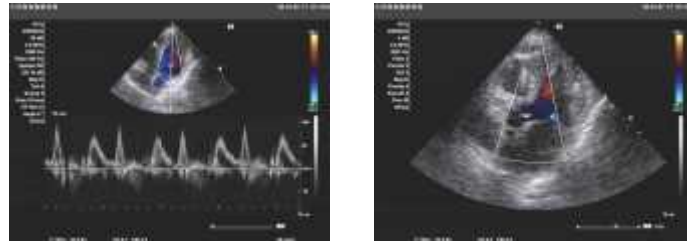
体检号: 407199

申请医院: 本院

体检科室: 体检科

检查部位: 心脏彩超

经典图像:



影像所见:

超声测量 (单位: mm)

升主动脉内径 39 (32±3mm)

左房内径 30 (35mm)

室间隔 13 (8-11mm)

左室内径 40 (47±4mm)

左室后壁 12 (8-11mm)

EF66% (50-80%)

右室内径 25 (36±4mm)

右房内径 28 (36±4mm)

FS36% (28-41%)

主肺动脉内径 20 (23±3mm)

升主动脉扩张, 心脏各腔室大小正常, 左室壁对称性增厚, 未见明显节段性运动异常, 主动脉瓣增厚, 回声增强, 瓣口可见少量反流血流信号, 三尖瓣瓣口可见少量反流血流信号, 余各瓣膜及启闭功能未见明显异常, 舒张期二尖瓣口血流频谱 E/A<1, 心包腔未见积液。

影像诊断:

1. 升主动脉扩张
2. 主动脉瓣钙化
3. 左室壁对称性增厚
4. 主动脉瓣、三尖瓣少量反流
5. 左室舒张功能减低

报告医师: 郭丽霞

检查日期: 2023-12-01

审核医师: 郭丽霞

报告日期: 2023-12-01

超声诊断图文报告

流水号: 2212010697

影像号: 1468512

姓名: 牛焕军

年龄: 58 岁

性别: 男

检查设备: Vivid E95

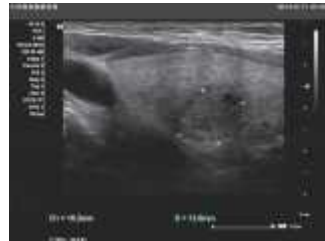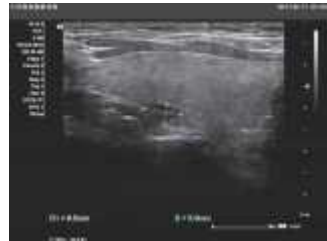体检号: 407199

申请医院: 本院

体检科室: 体检科

检查部位: 甲状腺彩超

经典图像:



影像所见:

甲状腺双侧叶形态正常, 包膜完整, 双侧叶实质内探及多个低回声结节, 右侧大者约 0.9*0.5cm, 左侧大者约 1.6*1.3cm, 内见少许囊性结构, 范围约 0.4*0.3cm, 上述结节均形态规则, 边界清, 余实质回声均匀, CDFI: 未见异常血流信号。

双侧颈部未见明显肿大淋巴结。

影像诊断:

甲状腺双侧叶结节 TI-RADS 3 级

报告医师: 郭丽霞

检查日期: 2023-12-01

审核医师: 郭丽霞

报告日期: 2023-12-01

超声诊断图文报告

流水号: 2212010697

影像号: 1468554

姓名: 牛焕军

年龄: 58 岁

性别: 男

检查设备: Vivid E95

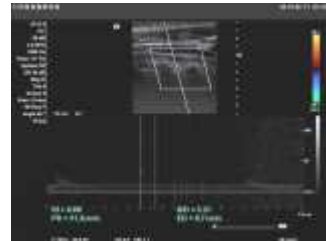
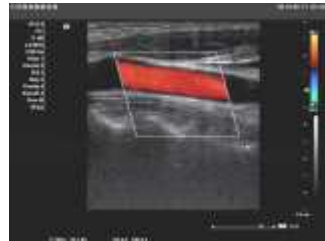
体检号: 407199

申请医院: 本院

体检科室: 体检科

检查部位: 颈部血管彩超

经典图像:



影像所见:

右锁骨下动脉起始处、双侧颈总动脉、颈内、颈外动脉起始段内中膜不增厚，内壁欠光滑，管壁未见明确强回声斑。CDFI: 血流充盈好。PW: 频谱形态正常。

双侧椎动脉走行正常，椎动脉内径正常，管壁不厚，管腔内为无回声，CDFI: 血流充盈好。PW: 频谱正常。

	内径 mm	流速 cm/s	RI
左侧椎动脉	3.3	33.5	0.64
右侧椎动脉	4.4	31.2	0.69

影像诊断:

双侧颈动脉、椎动脉未见明显异常

报告医师: 郭丽霞

检查日期: 2023-12-01

审核医师: 郭丽霞

报告日期: 2023-12-01

超声诊断图文报告

流水号: 2212010697

影像号: 1468557

姓名: 牛焕军

年龄: 58 岁

性别: 男

检查设备: Vivid E95

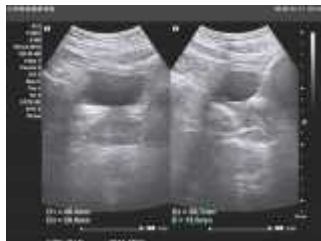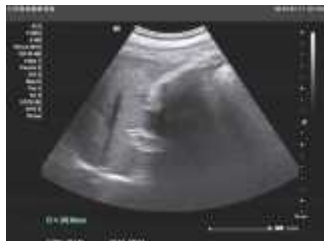体检号: 407199

申请医院: 本院

体检科室: 体检科

检查部位: 全腹彩超

经典图像:



影像所见:

肝脏大小形态正常, 包膜光滑完整, 实质回声细腻增强, 肝内管道系统走行欠清晰, 门静脉及肝内胆管不扩张。

胆囊大小形态正常, 壁不厚、欠光滑, 囊内透声可, 腔内探及多个强回声团, 大者直径约 2.9cm, 后伴声影, 肝外胆管不扩张。

胰腺大小形态正常, 实质回声均匀, 主胰管不扩张。

脾脏大小形态正常, 实质回声均匀, 脾门静脉不宽。

双肾大小形态正常, 皮髓质分界清晰, 集合系统未见分离, 双侧输尿管未见扩张。

膀胱充盈尚可, 壁光滑, 内清晰。

前列腺形态饱满, 大小约 4.9*3.9*2.7cm, 实质回声欠均匀, 内见多个强回声斑, 大者直径约 1.6cm。

影像诊断:

1. 轻度脂肪肝
2. 胆囊多发结石
3. 前列腺增生伴多发钙化

报告医师: 郭丽霞

检查日期: 2023-12-01

审核医师: 郭丽霞

报告日期: 2023-12-01