



2212010681

# 大同瑞慈健康体检

## 报 告 册

体检编号	407183	工号	17
姓名	姚小磊 2		
性别	男	年龄	35岁
单位	山西交通实业发展集团有限		
部门	山西交通实业发展集团有限公司		
联系电话	13753236803		
体检日期	2024-10-21		

尊敬的 姚小磊 2 先生 您好！

首先，瑞慈健康体检全体员工欢迎您的光临，并对您的信任表示衷心的感谢！

您于 2024-10-21 （体检编号：407183）完成健康检查，本机构的各科医生已根据您的体检项目及结果，汇总成此份健康体检报告，并经总检医生审核。据此提出对您健康状况的综合分析及建议。

瑞慈健康体检倡导“大健康、大康复”，提出“健康是第一财富（Rich）”的人文理念。希望您仔细阅读并妥善地保管此份健康体检报告，并认真关注报告中的提示与建议，若您对报告内容有任何疑问，可直接与瑞慈健康体检客服部联系，进一步咨询。

健康体检咨询电话：**0352-2824444**

客户服务咨询电话：**0352-2830597**

**400-6112995**

瑞慈健康体检报告由下列内容组成：

第一部分：主检报告

第二部分：分科分项结果

第三部分：检验报告

第四部分：附表

## 主检报告

### 检查综述

- 【内科】 (1) 糖尿病
- 【血常规（五分类）】 淋巴细胞绝对值(LY#)偏低( $0.99 \times 10^9/L$ )
- 【空腹血糖】 葡萄糖(GLU)偏高( $9.22 \text{ mmol/L}$ )
- 【肝功能五项】 门冬氨酸氨基转移酶(AST)偏低( $13.00 \text{ U/L}$ )
- 【尿常规】 鳞状上皮细胞偏高(5 /HP) 粘液丝偏高(25 /HP)
- 【CT检查】 1、呼吸性细支气管炎并间质改变 2、两肺多灶纤维灶，部分钙化灶 3、右肺下叶后基底段混合结节灶，高危结节灶。
- 【心电图】 1. 窦性心律 2. 逆钟向转位
- 【C14检测幽门螺杆菌】 阳性++
- 【腹部彩超】 右肾结石
- 【颈部血管彩超】 右锁骨下动脉起始处粥样斑块形成

### 医生建议

#### 【糖尿病】：

- 合理控制总热量，维持标准体重。
- 坚持长期有规律的有氧运动。
- 自我监控血糖，为调整药物剂量提供依据。
- 药物治疗，到上级医院就医。
- 定期检测，每年1-2次全面复查。早期发现及时治疗，如血糖不平稳可2-3月复查血糖等。

#### 【淋巴细胞绝对值(LY#)偏低】：

- 成人全血淋巴细胞正常参考值为 $0.8-4.0 \times 10^9/L$ ，占白细胞总数的20-40%，降低多见于中性粒细胞增高而致淋巴细胞相对减少。建议复查并结合其它血常规指标及临床进行综合评估。

#### 【葡萄糖(GLU)偏高】：

- 正常情况下，人体中糖的分解和合成代谢处于动态平衡，保持相对恒定。血清葡萄糖是指血液中的葡萄糖浓度，是诊断糖尿病最重要检查项目之一。
- 空腹血糖偏高可分为生理性偏高（如餐后、高糖饮食、剧烈运动、情绪激动等均可引起一过性增高，经过休息后血糖值可以恢复正常）和病理性增高（如糖尿病、甲状腺功能亢进、库欣综合征等）。
- 空腹血糖生理性增高经过调整饮食结构、避免剧烈活动、控制情绪等方式后可自行缓解，血糖值可以恢复正常。
- 排除生理性增高因素经复查仍然增高者属于病理性增高，应及时到内分泌科复诊，明确血糖偏高的原因及所患疾病的种类。
- 如果是首次检查发现血糖偏高，应及时到医院内分泌科进行详细的检查及正规的治疗。
- 已确诊的糖尿病患者，如血糖仍较高则说明血糖控制不佳，应及时到医院内分泌科诊治，修正以往的治疗方案及改变一些不良的生活习惯。
- 糖尿病的治疗强调早期治疗、长期治疗、综合治疗和措施个体化，综合防治包括糖尿病教育、饮食治疗、体育锻炼、药物治疗和血糖监测五个方面。

**【门冬氨酸氨基转移酶 (AST) 偏低】：**

(1) 建议消化内科诊断治疗。

**【鳞状上皮细胞偏高】：**

(1) 在生理情况下，机体正常的新陈代谢都会引起鳞状上皮细胞的脱离，这是一种正常的机体现象。如果长时间出现鳞状上皮细胞偏高的现象时，则有可能是尿路感染、泌尿系统结石等因素导致，应及时往泌尿外科进一步诊断治疗。

**【粘液丝偏高】：**

(1) 尿常规中粘液丝是由尿路中细胞分泌出来的，在有尿路感染时分泌会明显增多，且伴有炎症细胞的出现。  
(2) 粘液丝偏高，可分为生理性偏高和病理性偏高两种，生理性偏高一般是由于喝水较少导致的尿液浓缩，一般在喝水后就能达到稀释的效果。  
(3) 病理性的粘液丝偏高是由于泌尿系炎症或者是前列腺炎导致的，需要注意观察，多喝水，同时有白细胞等炎症细胞增多时，应及时服用抗感染药物治疗。如果仅有粘液丝的增多而没有白细胞等炎症细胞增多时，尿路有炎症的可能性不大。  
(4) 建议平时饮食注意清淡，多喝水，少吃油腻和辛辣的食物，要注意个人清洁卫生，勤洗阴部，注意休息。

**【呼吸性细支气管炎并间质改变】：**

(1) 建议呼吸内科诊断治疗。

**【两肺多灶纤维灶，部分钙化灶】：**

(1) 建议呼吸内科诊断治疗。

**【右肺下叶后基底段混合结节灶，高危结节灶】：**

(1) 建议呼吸内科诊断治疗。

**【逆钟向转位】：**

(1) 建议心内科结合临床

**【右肾结石】：**

(1) 肾结石是泌尿外科的常见病、多发病，为上尿路结石，男性多于女性。其影响因素较多，如年龄、性别、职业、饮食结构、水分摄入、代谢和遗传等。临床表现是与活动有关的血尿和疼痛，其程度与结石部位、大小、活动与否及有无并发症等因素有关。  
(2) 平时多喝水，尤其是睡前要多喝水，以增加尿量，降低尿中矿物质的浓度。每日至少 2500-3000ML，夏天增至 4000-5000ML，保持每天尿量至少 2000ML。避免饮高硬度水，可饮用磁化水。注意观察每次排出之尿液，检查有无结石排出。  
(3) 调节饮食，限制含钙和草酸类物质高的食物，如高动物蛋白、高糖、高脂肪；多食含纤维素高的食物；动物内脏含嘌呤类物质较多，尿酸结石患者应当避免。尽量不服用或少服用与结石有关的药物，如维 C、阿司匹林、磺胺类药物等。  
(4) 适当运动对尿路结石患者有好处，长时间不活动，可增加尿中晶体成分的沉淀机会而形成结石。运动可根据自己的兴趣而定，如跳越运动、爬楼梯、跳绳、体操以及用手掌达腰背部等，均有利于结石上下移动，甚至排出。  
(5) 必要时往泌尿外科进一步诊治，定期彩超复查。重视自身健康，提高自测能力并定期进行健康体检，动态观察其变化。

**【右锁骨下动脉起始处粥样斑块形成】：**

(1) 颈动脉斑块是动脉硬化后，血管里面的垃圾沉淀在血管壁形成。斑块又分为硬斑和软斑两种。硬斑比较稳定，不容易脱落，软斑不稳定，容易破裂脱落，从而形成血管栓塞。

(2) 建议：1. 减低胆固醇水平。2. 减低高血糖、高血压等高危因素，将血压、血糖控制在理想水平。3. 积极进行生活干预，控制饮食，改善饮食结构，适量增加运动，戒烟限酒。4. 必要时药物治疗。

**【呼气试验检验报告阳性】：**

(1) 提示幽门螺旋杆菌（HP）感染。幽门螺旋杆菌是慢性活动性胃炎的病原菌，是消化道溃疡和胃癌等疾病的重要致病因子。

(2) 没有临床症状者（如中上腹不适、饱胀、反酸、恶心等），可暂不进行抗 HP 治疗。如果是 HP 感染的消化性溃疡、慢性胃炎、早期胃癌切除后和需要长期服用非甾体类抗炎药物（如阿司匹林）者，应在专科医生指导下进行抗 HP 治疗。

(3) 建议您先进行胃镜检查，或往消化内科咨询，再决定是否进行根除治疗。

汇总医生： 丁昊炜

主检日期： 2024-10-30

主检医生：

## 分科结果

### 身高、体重、血压

项目名称	检查结果	项目名称	检查结果
身高	167cm	体重	57kg
血压	134/69mmHg		

**\*小结:**

未见异常

操作员：张文静 检查日期:2024-10-21 检查医生：名燕凌

### 内科

项目名称	检查结果	项目名称	检查结果
心率	88 次/min	心律	齐
心脏杂音	无	心界	正常
肺部	正常	呼吸音	呼吸音清
啰音	未闻及	叩诊	叩诊呈清音
腹部触诊	腹部平软	发育	正常
肝胆	肋下未触及	脾脏	肋下未触及
双肾	无叩击痛	肠鸣音	正常
营养	良好	神经系统	正常
生理反射	生理反射存在	病理反射	病理反射未引出
颅神经	正常	运动功能	正常
深浅感觉	正常	其它	无异常发现
既往史	糖尿病		

**\*小结:**

(1) 糖尿病

操作员：名燕凌 检查日期:2024-10-21 检查医生：名燕凌

外科（男）

项目名称	检查结果	项目名称	检查结果
皮肤	正常	甲状腺	无肿大
脊椎	无畸形	浅表淋巴结	无肿大
肛门	拒检	前列腺	未检
泌尿外生殖器	正常	四肢关节	未见异常
腹股沟	未见异常	足背动脉	正常
紫绀	无	色素沉着	无
脱毛	无	脱色	无
浮肿	无	皮下结节	无
头颅	正常	颈部	正常
乳腺	正常	脊柱	正常
直肠	未检	皮肤黄疸	无
四肢	活动正常	其他	无

\*小结:

未见异常

操作员：谷岱清

检查日期:2024-10-21

检查医生: 谷岱清

## 检验报告

### 尿常规

项目名称	检查结果	单位	参考值	提示
胆红素(BIL)	-		阴性	
隐血(ERY)	-		阴性	
小圆上皮细胞(SRC)	0	个/ul	0--0	
维生素 C	-		阴性	
异常红细胞	0	个/ul	0--3	
红细胞（正常）	0	个/ul	0--6	
鳞状上皮细胞	5	个/ul	0--0	↑
粘液丝	25	个/ul	0--0	↑
尿葡萄糖(GLU)	-		阴性	
酮体(KET)	-		阴性	
比重(SG)	1.025		1.003--1.030	
酸碱度(PH)	6.0		4.5--8.0	
尿蛋白质(PRO)	-		阴性	
尿胆原(URO)	-		阴性	
亚硝酸盐(NIT)	-		阴性	
尿白细胞(LEU)	-		阴性	

**\*小结:**

鳞状上皮细胞偏高(5 /HP) 粘液丝偏高(25 /HP)

操作员：黄璐瑶 检查日期:2024-10-21 检查医生:康健忠

### 血常规（五分类）

项目名称	检查结果	单位	参考值	提示
白细胞(WBC)	3.99	10 <sup>9</sup> /L	3.5--9.5	
淋巴细胞绝对值(LY#)	0.99	10 <sup>9</sup> /L	1.1--3.2	↓

淋巴细胞百分比(LY%)	24.9	%	20--50
中性粒细胞绝对值(GR#)	2.69	10 <sup>9</sup> /L	1.8--6.3
中性粒细胞百分比(GR%)	67.3	%	40--75
嗜碱性粒细胞绝对值(BA#)	0.03	10 <sup>9</sup> /L	0--0.06
嗜碱性粒细胞百分比(BA%)	0.8	%	0--1.0
嗜酸性粒细胞绝对值(EO#)	0.05	10 <sup>9</sup> /L	0.02--0.52
嗜酸性粒细胞百分比(EO%)	1.2	%	0.4--8.0
血小板(PLT)	208	10 <sup>9</sup> /L	125--350
血小板分布宽度(PDW)	16.4	%	15--17
平均血小板体积(MPV)	11.3	fl	6.0--14.0
血小板压积(PCT)	0.234	%	0.11--0.28
红细胞(RBC)	5.04	10 <sup>12</sup> /L	4.3--5.8
血红蛋白	154	g/L	130--175
红细胞压积(HCT)	46.9	%	40--50
红细胞平均体积(MCV)	92.9	fl	82--100
平均血红蛋白含量(MCH)	30.5	pg	27--34
平均血红蛋白浓度(MCHC)	329	g/L	316--354
单核细胞绝对值(MO#)	0.23	10 <sup>9</sup> /L	0.1--0.60
单核细胞百分比(MO%)	5.8	%	3--10
红细胞分布宽度标准差(RDW-SD)	43.8	fl	35--56
红细胞分布宽度变异系数(RDW-CV)	12.6	%	10.6--16.6
大血小板比率	33.6	%	11--45
大血小板数目	70	10 <sup>9</sup> /L	30--90
未成熟粒细胞数目	0.00	10 <sup>9</sup> /L	0--999
未成熟粒细胞百分比	0.1	%	0--100
有核红细胞数目	0.000	10 <sup>9</sup> /L	0--9999

有核红细胞百分比	0.00	/100WBC	0--9999	
----------	------	---------	---------	--

**\*小结:**

淋巴细胞绝对值(LY#)偏低( $0.99 \times 10^9/L$ )

操作员：黄璐瑶 检查日期:2024-10-21 检查医生:康建忠

**肾功三项**

项目名称	检查结果	单位	参考值	提示
肌酐(CREA)	87.40	umol/L	57--97	
尿酸(UA)	348.00	umol/L	200--420	
尿素测定 (Urea)	6.20	mmol/L	3.1--8.0	

**\*小结:**

未见异常

操作员：梁可欣 检查日期:2024-10-21 检查医生:康建忠

**空腹血糖**

项目名称	检查结果	单位	参考值	提示
葡萄糖(GLU)	9.22	mmol/L	3.89--6.1	↑

**\*小结:**

葡萄糖(GLU)偏高( $9.22 \text{ mmol/L}$ )

操作员：梁可欣 检查日期:2024-10-21 检查医生:康建忠

**尿沉渣**

项目名称	检查结果	单位	参考值	提示
白细胞尿	1	个/ul	0--13	
上皮细胞(EC)	5	/HP	0--28	
管型(CAST)	0	个/ul	0--1	
霉菌 (尿)	0	/HP	0--0	
结晶	0	/HP	0--10	

透明度(CLA)	清亮			
胆红素(BIL)	-		阴性	
颜色(Colour)	淡黄色			
红细胞(尿)(RBC)	0	个/ul	0--6	

**\*小结:**

未见异常

操作员：黄璐瑶 检查日期:2024-10-21 检查医生:康建忠

**血脂四项**

项目名称	检查结果	单位	参考值	提示
动脉硬化指数	1.43		1.31--3.19	
总胆固醇(CHOL)	4.16	mmol/L	2.59--5.2	
甘油三脂(TG)	1.07	mmol/L	0.7--1.7	
低密度脂蛋白(LDL)	1.91	mmol/L	0--4.13	
高密度脂蛋白(HDL)	1.34	mmol/L	0.77--1.55	

**\*小结:**

未见异常

操作员：梁可欣 检查日期:2024-10-21 检查医生:康建忠

**肝功能五项**

项目名称	检查结果	单位	参考值	提示
总胆红素(TBIL)	19.50	umol/L	0--26	
直接胆红素(DBIL)	5.2	umol/L	0--8.0	
间接胆红素(IBIL)	14.30	umol/L	0--17.39	
丙氨酸氨基转移酶(ALT)	12.00	U/L	9--50	
门冬氨酸氨基转移酶(AST)	13.00	U/L	15--40	↓

**\*小结:**

门冬氨酸氨基转移酶(AST)偏低(13.00 U/L)

姓名：姚小磊 2 性别：男 年龄：35 登记流水：2212010681 体检日期：2024-10-21

---

操作员：梁可欣 检查日期:2024-10-21 检查医生:康建忠

---

姚小磊2

男

35岁

体检号:407183

病床号:

### 大同瑞慈康复医院 12导联心电图报告

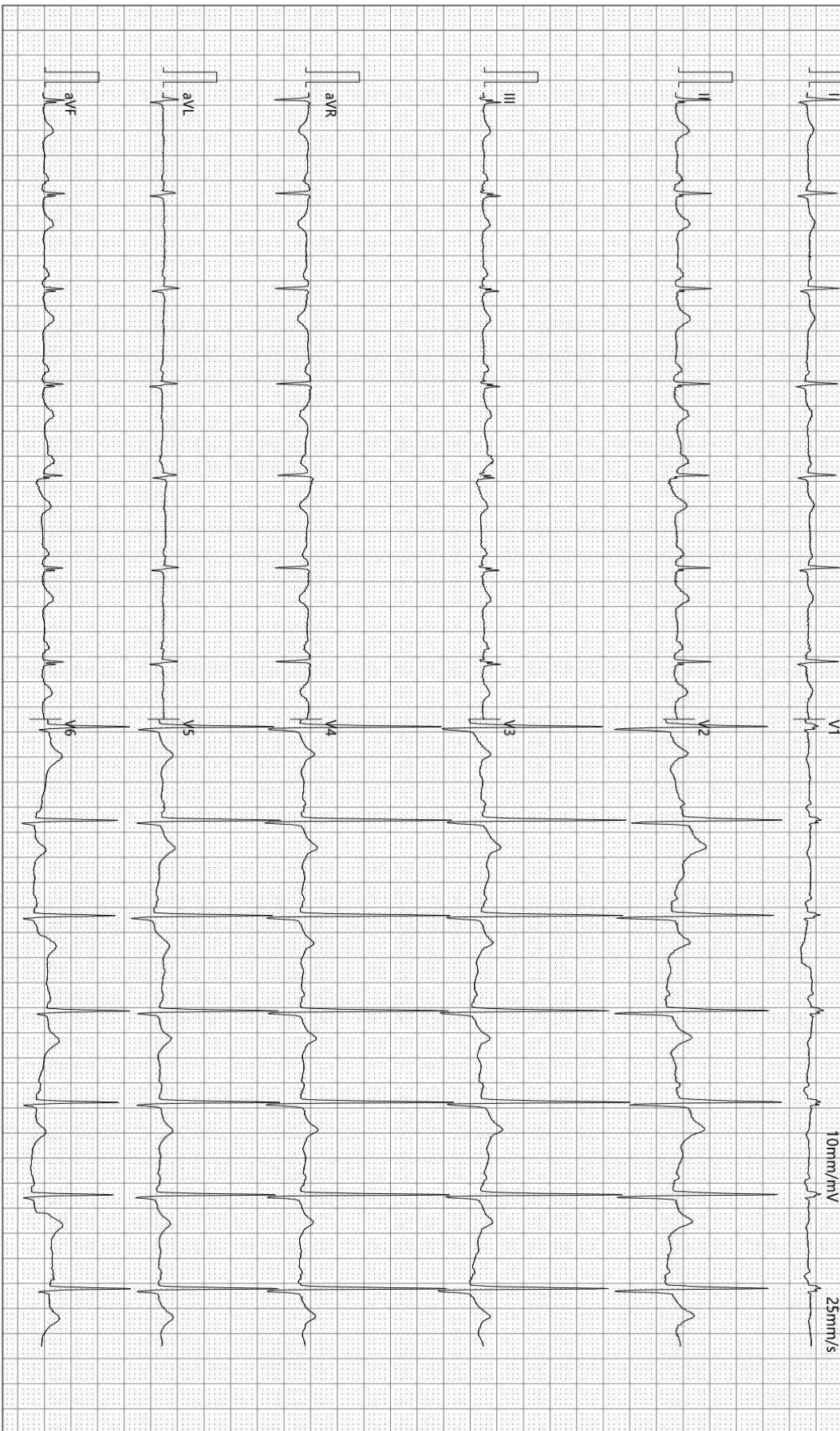
诊断结果:

- 1.窦性心律
- 2.逆钟向转位

诊断医生:

张生 陶志娟

HR : 81bpm [60~100bpm]  
 P : 112 f ms [0~110ms]  
 PR : 142ms [120~200ms]  
 QRS : 78ms [60~100ms]  
 QT/QTc : 370/431ms [320~440/0~450ms]  
 P/QRS/T : 71/55/63deg. [0~75/-30~90/0~75deg]  
 RV5/SV1 : 2.193/0.000mV [0.0~2.5/0.0~2.0mV]



检查时间:2024-10-21 10:46:44

诊断时间:2024-10-21 10:53:00

SEMIP V1 90

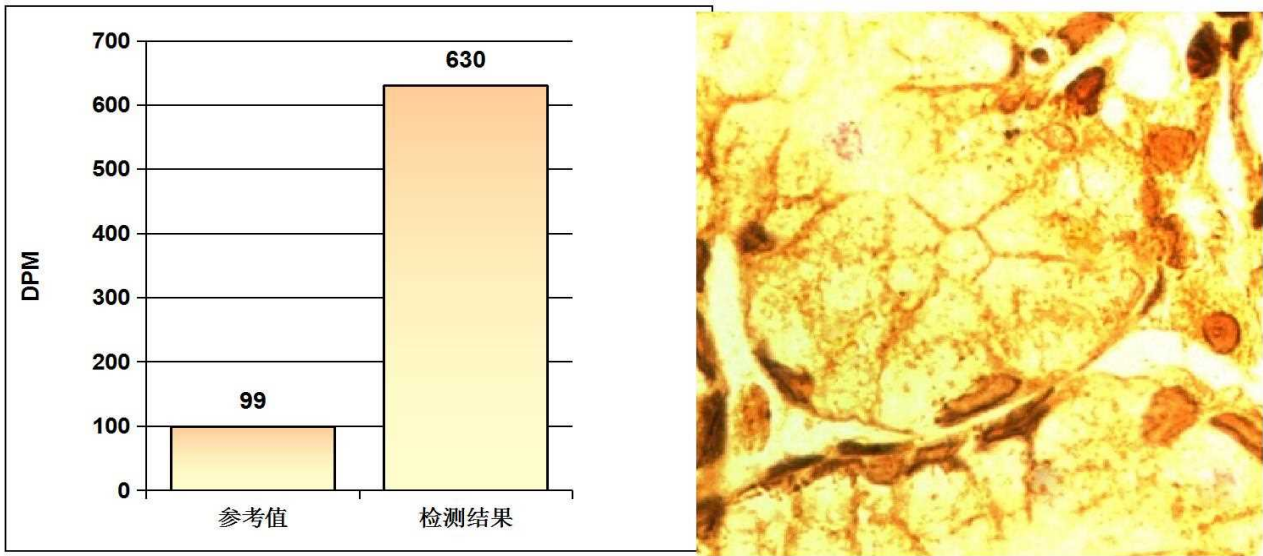
仅供临床参考

# 大同瑞慈康复医院

## <sup>14</sup>C呼气试验检验报告

姓名	姚小磊2	年龄	35	性别	男
住院号	0	日期	2024/10/30 9:35:42	电话	0
送检医生	曹居杰	样品编号	2584	编号	2212010681

### <sup>14</sup>C呼气试验



#### 阳性参考值 (Disintegrations Per Minute(DPM)):

DPM值:	dpm > 2499	阳性++++
	1499 < dpm ≤ 2499	阳性+++
	499 < dpm ≤ 1499	阳性++
	149 < dpm ≤ 499	阳性+
	dpm ≤ 99	阴性
	99 < dpm ≤ 149	不确定

检测结果: **dpm= 630**      **阳性++**

医生建议: 请接受正规的根除幽门螺杆菌(HP)的治疗, 并在治疗结束后一个月内复查; 注意保持健康及规律饮食!

温馨提示: 您本次检测的结果为阳性

检测医生: \_\_\_\_\_ 曹居杰

Rich 大同瑞慈康复医院  
超声诊断图文报告

流水号: 2212010681

超声号: 1722736

姓名: 姚小磊 2

年龄: 35 岁

性别: 男

检查设备: Vivid E95

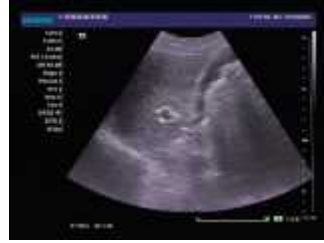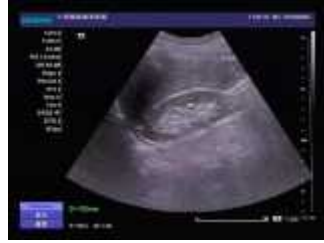体检号: 407183

申请医院: 本院

体检科室: 体检科

检查部位: 腹部彩超

经典图像:



影像所见:

肝脏大小形态正常, 包膜光滑完整, 实质回声均匀, 肝内管道系统走行清晰, 门静脉及肝内胆管不扩张。

胆囊大小形态正常, 壁不厚、光滑, 囊内透声好, 肝外胆管不扩张。

胰腺大小形态正常, 实质回声均匀, 主胰管不扩张。

脾脏大小形态正常, 实质回声均匀, 脾门静脉不宽。

双肾大小形态正常, 皮髓质分界清晰, 集合系统未见分离, 双侧输尿管未见扩张。于右肾集合系统内探及直径约 0.3cm 强回声斑。

影像诊断:

右肾结石

报告医师: 李菊蓉

检查日期: 2024-10-21

审核医师: 李菊蓉

报告日期: 2024-10-21



注: 本报告仅供临床医生参考!

地址: 大同市魏都大道 79 号。若有疑问, 请致电: 0352---2830580

Rich 大同瑞慈康复医院  
超声诊断图文报告

流水号: 2212010681

超声号: 1722734

姓名: 姚小磊 2

年龄: 35 岁

性别: 男

检查设备: Vivid E95

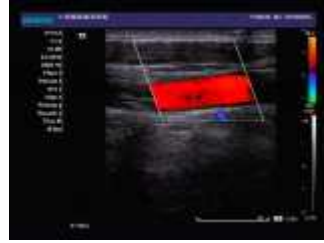
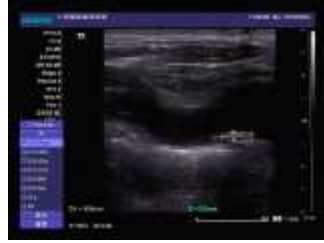体检号: 407183

申请医院: 本院

体检科室: 体检科

检查部位: 颈部血管彩超

经典图像:



影像所见:

右锁骨下动脉起始处探及范围约 6.5\*2.0mm 混合回声斑、双侧颈总动脉、颈内、颈外动脉起始段内中膜不增厚, 内壁欠光滑, 管壁未见明确强回声斑。CDFI: 血流充盈好。PW: 频谱形态正常。

双侧椎动脉走行正常, 椎动脉内径正常, 管壁不厚, 管腔内为无回声, CDFI: 血流充盈好。PW: 频谱正常。

影像诊断:

右锁骨下动脉起始处粥样斑块形成

报告医师: 李菊蓉

检查日期: 2024-10-21

审核医师: 李菊蓉

报告日期: 2024-10-21



注: 本报告仅供临床医生参考!

地址: 大同市魏都大道 79 号。若有疑问, 请致电: 0352---2830580

姓名: 姚小磊 2

年龄: 35 岁

性别: 男

检查设备: 西门子量子双源 CT

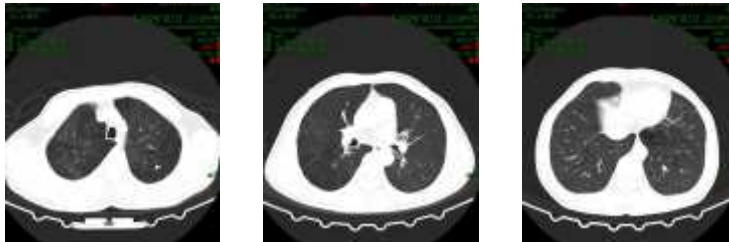体检号: 407183

申请医院: 本院

体检科室: 体检科

检查部位: CT 检查

经典图像:



影像所见:

胸廓对称, 纵隔无偏移。双肺支气管血管纹理模糊, 增多, 小叶性结构增多, 模糊, 间质密度增高, 两肺多灶纤维灶分布, 部分钙化斑点。右肺下叶后基底段混合密度结节灶, 截面约 1.3cm, (img51)。段以上支气管通畅, 心影形态未见异常, 纵隔内气管隆突旁、肺门旁淋巴结部分钙化斑。两侧胸膜未见异常。

影像诊断:

- 1、呼吸性细支气管炎并间质改变
- 2、两肺多灶纤维灶, 部分钙化灶
- 3、右肺下叶后基底段混合结节灶, 高危结节灶。

报告医师: 剧艳军

检查日期: 2024-10-22

审核医师: 剧艳军

报告日期: 2024-10-22