



2212010664

大同瑞慈健康体检

报 告 册

体检编号	407166	工号	35
姓名	赵丁玉		
性别	女	年龄	61岁
单位	大同市动物疫病预防控制中		
部门	大同市动物疫病预防控制中心		
联系电话	13703527807		
体检日期	2023-11-15		

尊敬的 赵丁玉女士 您好！

首先，瑞慈健康体检全体员工欢迎您的光临，并对您的信任表示衷心的感谢！

您于 2023-11-15 （体检编号：407166）完成健康检查，本机构的各科医生已根据您的体检项目及结果，汇总成此份健康体检报告，并经总检医生审核。据此提出对您健康状况的综合分析及建议。

瑞慈健康体检倡导“大健康、大康复”，提出“健康是第一财富（Rich）”的人文理念。希望您仔细阅读并妥善地保管此份健康体检报告，并认真关注报告中的提示与建议，若您对报告内容有任何疑问，可直接与瑞慈健康体检客服部联系，进一步咨询。

健康体检咨询电话：**0352-2824444**

客户服务咨询电话：**0352-2830597**

400-6112995

瑞慈健康体检报告由下列内容组成：

第一部分：主检报告

第二部分：分科分项结果

第三部分：检验报告

第四部分：附表

主检报告

检查综述

- 1、【身高、体重、血压】 (1) 血压 145/82：本次测量收缩期血压偏高
- 2、【血脂四项】 甘油三酯(TG)偏高(5.58 mmol/L)
- 3、【尿液分析+尿沉渣】 鳞状上皮细胞偏高(3 /HP)
- 4、【心电图】 1. 窦性心律 2. 心电轴左偏 3. 顺钟向转位
- 5、【甲状腺彩超】 甲状腺弥漫性病变 建议甲功
- 6、【颈部血管彩超】 右侧椎动脉细窄
- 7、【乳腺彩超】 右乳结节 BI-RADS 2级
- 8、【全腹彩超】 中度脂肪肝
- 9、【人乳头瘤病毒检查(HPV)】 HPV 低危型：阴性 HPV 高危型：阴性

医生建议

【本次测量收缩期血压偏高】：

- (1) 所谓单纯收缩期高血压，顾名思义是指一个人的舒张压（即低压）不高，仅仅是收缩压（即高压）超过正常范围。
- (2) 单纯收缩期高血压标准为收缩压在 140mmHg 以上，舒张压为 90mmHg 以下。如果收缩压在 140-149mmHg，又称单纯收缩期临界高血压。由于单纯收缩期高血压大部分发生在 60 岁以上的老年人，故又称老年单纯收缩期高血压。
- (3) 当病人患动脉硬化、甲状腺功能亢进、主动脉关闭不全、体循环动静脉瘘、动脉导管未闭及原因不明的高动力循环状态时，也常伴有收缩期高血压，但这些不包括在单纯收缩期高血压范围内。
- (4) 劳逸结合，保持良好身心状态。避免各种诱因：如情绪低落、紧张等。改进生活方式，适当低盐、低脂、低胆固醇饮食，戒烟酒。必要时心血管专科诊治，定期复诊。
- (5) 平时应低盐（每天 5~10g）、低脂饮食（少吃动物脂肪与内脏）；忌烟限酒。遵照医嘱坚持服药，定期测量血压，宜控制在 140/90mmHg 以下，若合并有糖尿病和肾病，要把血压控制在 130/80mmHg 以下。
- (6) 血压到正常水平时，说明此时选用的降压药和治疗方案基本合适，但并不意味着高血压已被“治愈”，应坚持治疗。若盲目自行停药或间断服药，常会使血压波动很大，而加重心、脑、肾和血管的损害。

【甘油三酯(TG)偏高】：

- (1) 甘油三酯是甘油和脂肪酸所构成的有机化合物，甘油三酯测定是脂类代谢的重要指标之一。
- (2) 甘油三酯增高与冠心病的发生有着重要的相关性，随年龄增大而有上升的趋势，其增高最常见于高脂和过量糖类饮食、肥胖等。
- (3) 甘油三酯主要功能是为机体提供能量，其正常值在 0.7-1.7mmol/L 之间，1.7-2.29mmol/L 为边缘增高，提示应该注意饮食和运动了。
- (4) 甘油三酯大于 2.3mmol/L，就称为高甘油三酯血症。甘油三酯增高虽然不会直接导致血管斑块的形成，但也会间接引起心脑血管疾病风险增加，同时，当甘油三酯大于 5.6mmol/L 时，还会增加急性胰腺炎的风险，所以降低甘油三酯的基础主要是控制饮食，饮食控制不佳可以选择药物治疗。
- (5) 生活方式的干预是控制甘油三酯水平升高的基础，包括减重，增加运动量，限制酒精摄入以及避免食用果糖和高碳水化合物食物。多食蔬菜水果，定期复查。
- (6) 明显增高者在医师的指导下使用降脂药物治疗，首选他汀和贝特类药物。

【鳞状上皮细胞偏高】：

(1)在生理情况下，机体正常的新陈代谢都会引起鳞状上皮细胞的脱离，这是一种正常的机体现象。如果长时间出现鳞状上皮细胞偏高的现象时，则有可能是尿路感染、泌尿系统结石等因素导致，应及时往泌尿外科进一步诊断治疗。

【顺钟向转位】：

(1)建议心血管内科复查。

【心电图左偏】：

(1)生理情况下可见于肥胖、妊娠。病理情况下可见于左心室肥厚、完全性左束支传导阻滞、左前分支阻滞、下壁心梗。

(2)无症状者无需特殊治疗，定期复查心电图。有症状（心悸、心慌、胸闷）请往心内科治疗，并请治疗引起电轴左偏的相关疾病。定期复查心电图。

【甲状腺弥漫性病变】：

(1)甲状腺弥漫性病变是甲状腺的一种病症，临床上常见的病种，多为结节性甲状腺肿、甲状腺癌、桥本甲状腺炎、甲亢等。建议内分泌科结合临床诊治。

【右侧椎动脉细窄】：

(1)建议心血管内科定期复查。

【右乳结节】：

(1)乳腺结节是乳腺组织导管和乳小叶在结构上的退行性变及进行性结缔组织的生长，主要以乳房周围性疼痛为特征，或在情绪变化、劳累、天气变化时加重，每月月经前疼痛加剧，行经后疼痛减退或消失。其主要原因是由于内分泌失调。

(2)建议少吃刺激性食物或进行药物治疗干预，必要时外科诊治。

【中度脂肪肝】：

(1)脂肪肝是指肝脏被脂肪浸润，为一种多病因引起的获得性疾病。

(2)脂肪肝是以肝细胞脂肪变性和脂肪蓄积为病理特征，最常见易患因素有超重或肥胖、进食油腻食物、高脂血症（尤其甘油三酯升高）、营养失调（营养过量或不足）、饮酒、高脂血症、少运动、糖耐量异常、减肥造成体重急剧下降、营养不良、中毒和药物等。

(3)当肝内脂类（主要为甘油三酯）含量超过肝重的5%时为脂肪肝。脂肪肝是一个常见的临床现象，不是一个独立性的疾病。

(4)值得注意的是，过多的脂肪在肝组织、肝细胞内浸润，引起肝细胞肿大，严重可致肝硬化。脂肪肝是可逆性的，合理饮食、运动及治疗后可恢复。

(5)合理控制饮食，控制总摄入量，低盐、低脂和低糖类饮食，少吃动物内脏，多吃蔬菜水果；

(6)控制危险因素，如控制体重、改善胰岛素抵抗、调整血脂紊乱，戒酒、戒烟，坚持长期有氧运动，加强体育锻炼；

(7)定期复查腹部彩超、血脂、肝功能。

汇总医生： 丁昊炜

主检日期： 2023-11-17

主检医生：

分科结果

身高、体重、血压

项目名称	检查结果	项目名称	检查结果
身高	167cm	体重	68kg
血压	145/82mmHg		

***小结：**

(1) 血压 145/82：本次测量收缩期血压偏高

操作员：赵婉如 检查日期:2023-11-15 检查医生：名燕凌

妇科内诊

项目名称	检查结果	项目名称	检查结果
外阴	正常	尿道口	正常
阴道	通畅	子宫	正常
附件	正常	宫颈	光滑
后穹窿	正常		

***小结：**

未见异常

操作员：许艳华 检查日期:2023-11-15 检查医生：许艳华

检验报告

尿液分析+尿沉渣

项目名称	检查结果	单位	参考值	提示
白细胞尿	3	个/ul	0--13	
上皮细胞(EC)	3	/HP	0--28	
管型(CAST)	0	个/ul	0--1	
霉菌(尿)	0	/HP	0--0	
结晶	1	/HP	0--10	
透明度(CLA)	清亮			
胆红素(BIL)	-		阴性	
隐血(ERY)	-		阴性	
小圆上皮细胞(SRC)	0	个/ul	0--0	
维生素C	-		阴性	
异常红细胞	0	个/ul	0--3	
红细胞(正常)	1	个/ul	0--6	
鳞状上皮细胞	3	个/ul	0--0	↑
粘液丝	0	个/ul	0--0	
颜色(Colour)	淡黄色			
尿葡萄糖(GLU)	-		阴性	
酮体(KET)	-		阴性	
比重(SG)	1.020		1.003--1.030	
酸碱度(PH)	6.5		4.5--8.0	
尿蛋白质(PRO)	-		阴性	
尿胆原(URO)	-		阴性	
亚硝酸盐(NIT)	-		阴性	
红细胞(尿)(RBC)	1	个/ul	0--6	
尿白细胞(LEU)	-		阴性	

*小结:

鳞状上皮细胞偏高(3 /HP)

操作员：赵伟 检查日期:2023-11-15 检查医生:陈建国

血常规（五分类）

项目名称	检查结果	单位	参考值	提示
白细胞(WBC)	5.85	10 ⁹ /L	3.5--9.5	
淋巴细胞绝对值(LY#)	2.08	10 ⁹ /L	1.1--3.2	
淋巴细胞百分比(LY%)	35.5	%	20--50	
中性粒细胞绝对值(GR#)	3.34	10 ⁹ /L	1.8--6.3	
中性粒细胞百分比(GR%)	57.1	%	40--75	
嗜碱性粒细胞绝对值(BA#)	0.03	10 ⁹ /L	0--0.06	
嗜碱性粒细胞百分比(BA%)	0.6	%	0--1.0	
嗜酸性粒细胞绝对值(EO#)	0.08	10 ⁹ /L	0.02--0.52	
嗜酸性粒细胞百分比(EO%)	1.4	%	0.4--8.0	
血小板(PLT)	163	10 ⁹ /L	125--350	
血小板分布宽度(PDW)	16.6	%	15--17	
平均血小板体积(MPV)	10.5	fl	6.0--14.0	
血小板压积(PCT)	0.172	%	0.11--0.28	
红细胞(RBC)	4.68	10 ¹² /L	3.8--5.1	
血红蛋白	140	g/L	115--150	
红细胞压积(HCT)	41.4	%	35--45	
红细胞平均体积(MCV)	88.4	fl	82--100	
平均血红蛋白含量(MCH)	29.8	pg	27--34	
平均血红蛋白浓度(MCHC)	337	g/L	316--354	
单核细胞绝对值(MO#)	0.32	10 ⁹ /L	0.1--0.60	
单核细胞百分比(MO%)	5.4	%	3--10	
红细胞分布宽度标准差	41.5	fl	35--56	

(RDW-SD)				
红细胞分布宽度变异系数 (RDW-CV)	12.4	%	10.6--16.6	
大血小板比率	30.0	%	11--45	
大血小板数目	49	10 ⁹ /L	30--90	
未成熟粒细胞数目	0.02	10 ⁹ /L	0--999	
未成熟粒细胞百分比	0.3	%	0--100	
有核红细胞数目	0.000	10 ⁹ /L	0--9999	
有核红细胞百分比	0.00	/100WBC	0--9999	

***小结:**

未见异常

操作员：余雅倩 检查日期:2023-11-15 检查医生:陈建国

肾功三项

项目名称	检查结果	单位	参考值	提示
肌酐(CREA)	57.00	umol/L	41--81	
尿酸(UA)	252.00	umol/L	140--340	
尿素测定 (Urea)	5.40	mmol/L	3.1--8.8	

***小结:**

未见异常

操作员：刘慧芳 检查日期:2023-11-15 检查医生:陈建国

空腹血糖

项目名称	检查结果	单位	参考值	提示
葡萄糖(GLU)	5.61	mmol/L	3.89--6.1	

***小结:**

未见异常

操作员：刘慧芳 检查日期:2023-11-15 检查医生:陈建国

维生素 D

项目名称	检查结果	单位	参考值	提示
维生素 D	37.9	ng/ml	0--10.0 缺乏 @ 10.1--30 不足@30.1-- 100.0 正常 @>100.0 过量	

***小结:**

未见异常

操作员：刘慧芳 检查日期:2023-11-15 检查医生:陈建国

同型半胱氨酸

项目名称	检查结果	单位	参考值	提示
同型半胱氨酸	19.84	umol/L	0--20	

***小结:**

未见异常

操作员：刘慧芳 检查日期:2023-11-15 检查医生:陈建国

血脂四项

项目名称	检查结果	单位	参考值	提示
动脉硬化指数	2.33		1.31--3.19	
总胆固醇(CHOL)	4.67	mmol/L	2.59--5.2	
甘油三脂(TG)	5.58	mmol/L	0.7--1.7	↑
低密度脂蛋白(LDL)	2.03	mmol/L	0--4.13	
高密度脂蛋白(HDL)	0.87	mmol/L	0.77--1.55	

***小结:**

甘油三脂(TG)偏高(5.58 mmol/L)

操作员：刘慧芳 检查日期:2023-11-15 检查医生:陈建国

肝功能三项

项目名称	检查结果	单位	参考值	提示
γ-谷氨酰转肽酶(GGT)	14.0	U/L	7--45	
丙氨酸氨基转移酶(ALT)	36.00	U/L	7--40	
门冬氨酸氨基转移酶(AST)	29.00	U/L	13--35	
谷草比谷丙	0.81		0.4--2.5	

***小结:**

未见异常

操作员：刘慧芳 检查日期:2023-11-15 检查医生:陈建国

(女) 肿瘤三项

项目名称	检查结果	单位	参考值	提示
糖类抗原 125 测定 (CA125)	19.5	U/ml	0--38	
癌胚抗原(CEA)	0.25	ng/ml	0--5	
甲胎蛋白(AFP)	2.4	ng/ml	0--7	

***小结:**

未见异常

操作员：刘慧芳 检查日期:2023-11-15 检查医生:陈建国

大同现代医学检验实验室

液基薄层细胞学图文报告

ID: 2023091615

病理号: 087721

姓名: 赵丁玉

性别: 女

年龄: 61岁

送检科室:

电话号码: 13703527807

床号:

病历号:

体检号: 2212010664

送检医院: 大同瑞慈康复体检

送检日期: 2023-11-15

末次月经:

送检医生:

采样日期:

报告日期: 2023-11-15

标本满意度: 满意

细胞量: >45%

红细胞:

经期样本:

颈管细胞:

化生细胞:

鳞状细胞:

宫颈柱状细胞:

未见上皮内病变/恶性细胞:

正常范围内:

良性反应性改变:

- 炎症:
 - 轻度:
 - 中度:
 - 重度:
- 放疗:
- 妊娠:
- 萎缩性:
- 宫内避孕器:
- 其他:

病原体: 滴虫感染: 念珠菌感染: 细菌感染:

提示 HPV 感染: 疱疹病毒感染:

鳞状上皮细胞分析:

非典型鳞状细胞:

- 倾向上皮内瘤变:
- 倾向良性反应性改变:
- 不能明确意义(ASC-US):
- 不排除高度病变(ASC-H):

上皮内低度病变: 鳞癌:

上皮内高度病变:

- CIN2:
- CIN3:

腺上皮细胞分析:

非典型腺细胞:

- 宫内膜:
- 来源不明:

非典型腺细胞(宫颈管):

- 倾向原位腺癌:
- 不能明确意义:
- 倾向良性反应性改变:

腺癌:

- 宫颈管:
- 宫内膜:
- 其它:

炎细胞:

- 轻度:
- 中度:
- 重度:

可疑腺癌:

诊断意见: 未见上皮内病变或恶性细胞(NILM)。

建议:

报告医师: 张荣生

地址: 大同市魏都大道79号, 本报告医师签字后有效
咨询: 0352-2830587 4006-122-995

妇科细胞学是筛查项目, 出于技术原因, 可能会有假阴性结果, 本检测仅对来样负责, 如果对结果有疑义, 请在收到报告7天内与我们联系。

大同瑞慈康复医院 12导联心电图报告

赵丁玉 女 61岁 体检号:407166

病床号:

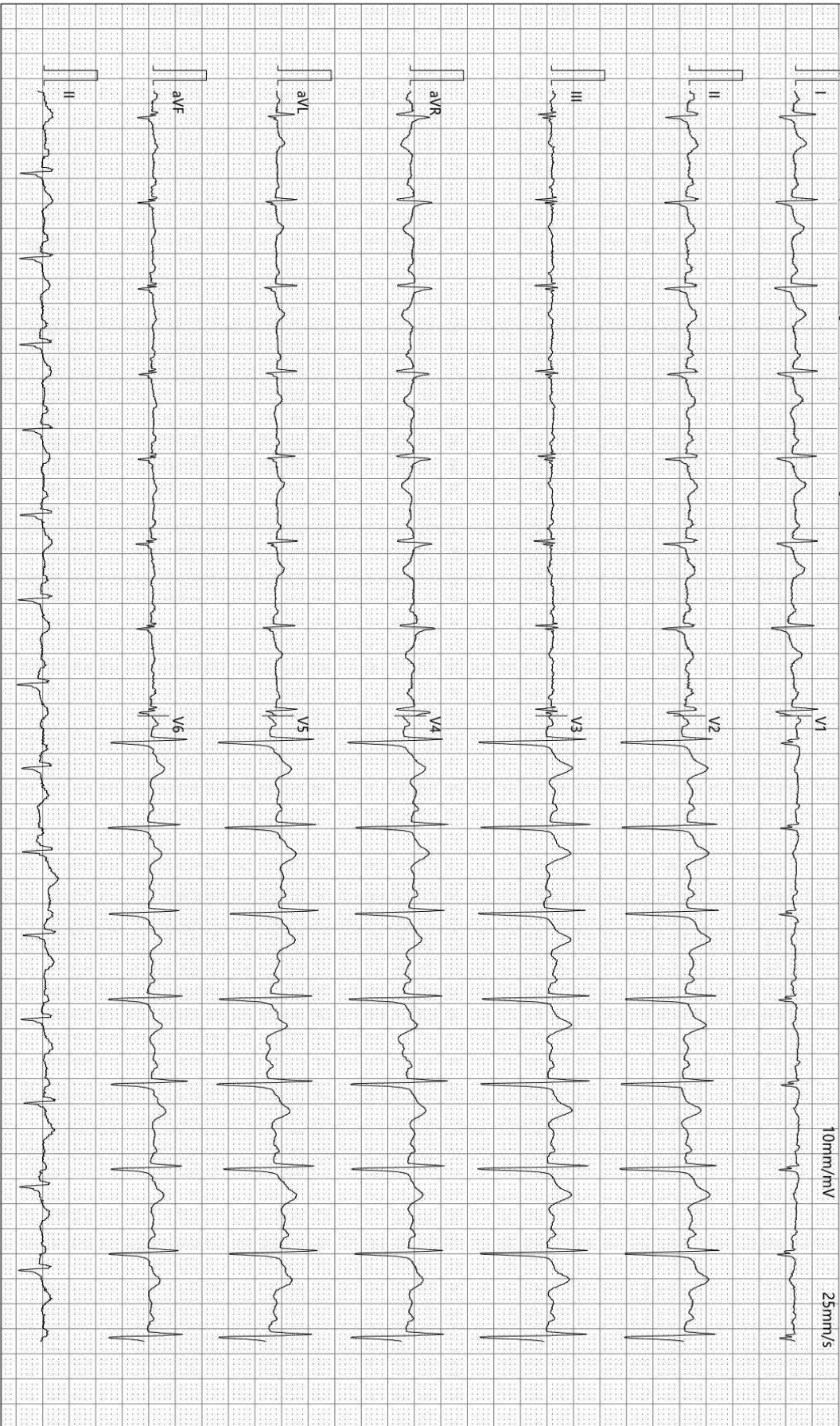
诊断结果:

- 1. 窦性心律
- 2. 心电轴左偏
- 3. 顺时针转位

诊断医生:

张之生

HR : 89bpm [60 ~ 100bpm]
 P : 99ms [0 ~ 110ms]
 PR : 152ms [120 ~ 200ms]
 QRS : 97ms [60 ~ 100ms]
 QT/QTc : 361/439ms [320 ~ 440/0 ~ 460ms]
 P/QRS/T : 24/-53 / 15deg. [0 ~ 75/-30 ~ 90/0 ~ 75deg]
 RV5/SV1 : 0.774/0.298mV [0.0 ~ 2.5/0.0 ~ 2.0mV]



检查时间:2023-11-15 10:30:08

诊断时间:2023-11-15 10:33:29

SEMIP V1.90

仅供临床参考

双源 CT 诊断图文报告

流水号: 2212010664

影像号: CT20231115100

姓名: 赵丁玉

年龄: 61 岁

性别: 女

检查设备: 西门子量子双源 CT

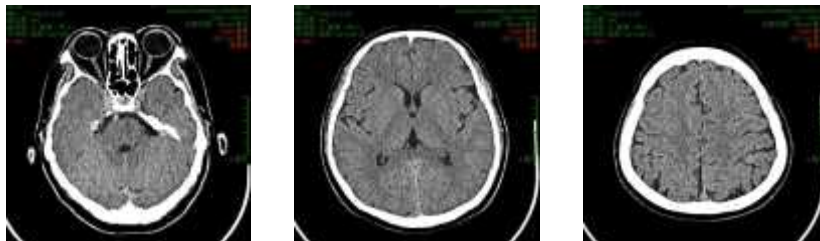体检号: 407166

申请医院: 本院

体检科室: 体检科

检查部位: CT 检查

经典图像:



影像所见:

颅脑结构双侧对称, 脑实质内未见异常密度。中线结构居中。脑沟、裂、池及脑室系统等未见异常。

影像诊断:

颅脑未见明显异常

报告医师: 剧艳军

检查日期: 2023-11-15

审核医师: 剧艳军

报告日期: 2023-11-15

超声诊断图文报告

流水号: 2212010664

影像号: 1450072

姓名: 赵丁玉

年龄: 61 岁

性别: 女

检查设备: Vivid E95

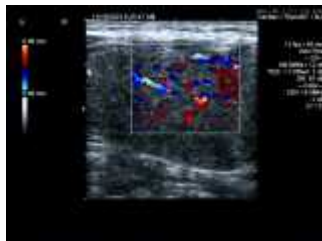
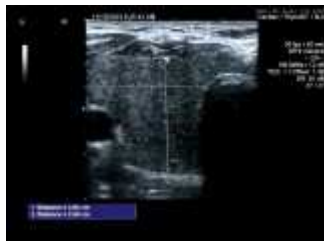体检号: 407166

申请医院: 本院

体检科室: 体检科

检查部位: 甲状腺彩超

经典图像:



影像所见:

甲状腺双侧叶形态饱满, 体积增大, 包膜完整, 右侧叶大小约 6.4*2.6*2.5cm, 左侧叶大小约 4.8*2.1*2.0cm, 峡部厚约 0.5cm, 实质回声不均匀, CDFI: 血流信号分布尚正常。

颈部双侧未见明显肿大淋巴结。

影像诊断:

甲状腺弥漫性病变

建议甲功

报告医师: 李菊蓉

检查日期: 2023-11-15

审核医师: 李菊蓉

报告日期: 2023-11-15

超声诊断图文报告

流水号: 2212010664

影像号: 1450079

姓名: 赵丁玉

年龄: 61 岁

性别: 女

检查设备: Vivid E95

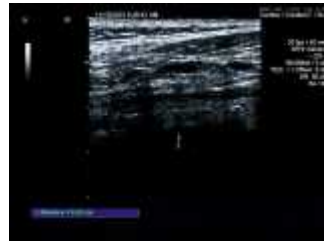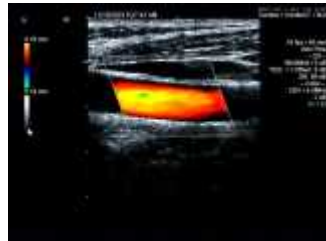体检号: 407166

申请医院: 本院

体检科室: 体检科

检查部位: 颈部血管彩超

经典图像:



影像所见:

右锁骨下动脉起始处、双侧颈总动脉、颈内、颈外动脉起始段内中膜不增厚, 内壁欠光滑, 管壁未见明确强回声斑。CDFI: 血流充盈好。PW: 频谱形态正常。

双侧椎动脉走行正常, 右侧椎动脉内径细窄, 左侧椎动脉内径正常, 管壁不厚, 管腔内为无回声, CDFI: 血流充盈好。PW: 频谱正常。

	内径 mm	流速 cm/s	RI
左侧椎动脉	3.0	40.2	0.63
右侧椎动脉	2.2	33.8	0.60

影像诊断:

右侧椎动脉细窄

报告医师: 李菊蓉

检查日期: 2023-11-15

审核医师: 李菊蓉

报告日期: 2023-11-15

超声诊断图文报告

流水号: 2212010664

影像号: 1450083

姓名: 赵丁玉

年龄: 61岁

性别: 女

检查设备: Vivid E95

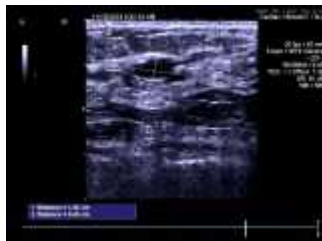
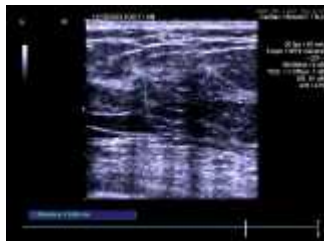
体检号: 407166

申请医院: 本院

体检科室: 体检科

检查部位: 乳腺彩超

经典图像:



影像所见:

双侧乳腺腺体层次清晰, 右乳腺体厚 1.0cm, 左乳腺体厚 0.8cm, 乳导管未见扩张, 右乳 9 点位探及囊性结节, 大小约 1.2*0.5cm, 边界清, CDFI: 未见异常血流信号。

双侧腋下未见明显肿大淋巴结。

影像诊断:

右乳结节 BI-RADS 2 级

报告医师: 李菊蓉

检查日期: 2023-11-15

审核医师: 李菊蓉

报告日期: 2023-11-15

超声诊断图文报告

流水号: 2212010664

影像号: 1450085

姓名: 赵丁玉

年龄: 61 岁

性别: 女

检查设备: Vivid E95

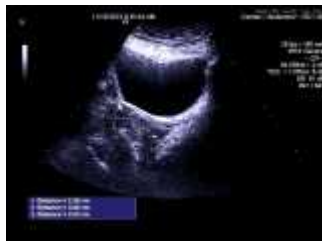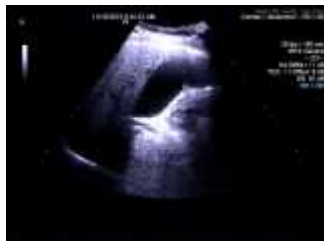体检号: 407166

申请医院: 本院

体检科室: 体检科

检查部位: 全腹彩超

经典图像:



影像所见:

肝脏大小形态正常, 包膜光滑完整, 实质回声细腻、增强, 肝内管道系统走行欠清晰, 门静脉及肝内胆管不扩张。

胆囊大小形态正常, 壁不厚、光滑, 囊内透声好, 肝外胆管不扩张。

胰腺大小形态正常, 实质回声均匀, 主胰管不扩张。

脾脏大小形态正常, 实质回声均匀, 脾门静脉不宽。

双肾大小形态正常, 皮髓质分界清晰, 集合系统未见分离, 双侧输尿管未见扩张。

膀胱充盈佳, 未见明显异常。

绝经后子宫, 大小约 3.1*2.5*3.0cm, 肌壁回声均匀, 内膜线清晰, 厚 0.3cm, 宫颈厚约 2.3cm, 双侧附件区未见异常。

影像诊断:

中度脂肪肝

报告医师: 李菊蓉

检查日期: 2023-11-15

审核医师: 李菊蓉

报告日期: 2023-11-15



大同市医学影像研究中心

注: 本报告仅供临床医生参考!

地址: 大同市魏都大道 79 号。若有疑问, 请致电: 0352---2830580