



2212010580

大同瑞慈健康体检

报 告 册

体检编号	407082	工号	4
姓名	马茹		
性别	女	年龄	51岁
单位	大同市林业发展中心		
部门	大同市林业发展中心		
联系电话	18635224589		
体检日期	2023-11-10		

尊敬的马茹女士您好！

首先，瑞慈健康体检全体员工欢迎您的光临，并对您的信任表示衷心的感谢！

您于 2023-11-10 （体检编号：407082）完成健康检查，本机构的各科医生已根据您的体检项目及结果，汇总成此份健康体检报告，并经总检医生审核。据此提出对您健康状况的综合分析及建议。

瑞慈健康体检倡导“大健康、大康复”，提出“健康是第一财富（Rich）”的人文理念。希望您仔细阅读并妥善地保管此份健康体检报告，并认真关注报告中的提示与建议，若您对报告内容有任何疑问，可直接与瑞慈健康体检客服部联系，进一步咨询。

健康体检咨询电话：**0352-2824444**

客户服务咨询电话：**0352-2830597**

400-6112995

瑞慈健康体检报告由下列内容组成：

第一部分：主检报告

第二部分：分科分项结果

第三部分：检验报告

第四部分：附表

主检报告

检查综述

- 1、【生殖道微生态】 上皮细胞(白带)++/HP
- 2、【尿液分析+尿沉渣】 维生素 C1+ 粘液丝偏高(1 /HP)
- 3、【心电图】 1. 窦性心律不齐

医生建议

【上皮细胞(白带)++/HP】：

(1)在生理情况下，阴道内的细胞新陈代谢会正常脱落，在取标本的时候会取到有脱落的上皮细胞，镜检时就会发现阳性，这属于正常的现象。如果同时阴道分泌物检查发现有病原菌感染的情况，建议往妇科进一步诊断治疗。

【维生素 C1+】：

(1)尿液中维生素 C 阳性，一般提示饮食中摄入维生素 C 含量较高的食物，引起尿液中维生素 C 呈阳性反应。建议定期复查尿常规。

【粘液丝偏高】：

- (1)尿常规中粘液丝是由尿路中细胞分泌出来的，在有尿路感染时分泌会明显增多，且伴有炎症细胞的出现。
- (2)粘液丝偏高，可分为生理性偏高和病理性偏高两种，生理性偏高一般是由于喝水较少导致的尿液浓缩，一般在喝水后就能达到稀释的效果。
- (3)病理性的粘液丝偏高是由于泌尿系炎症或者是前列腺炎导致的，需要注意观察，多喝水，同时有白细胞等炎症细胞增多时，应及时服用抗感染药物治疗。如果仅有粘液丝的增多而没有白细胞等炎症细胞增多时，尿路有炎症的可能性不大。
- (4)建议平时饮食注意清淡，多喝水，少吃油腻和辛辣的食物，要注意个人清洁卫生，勤洗阴部，注意休息。

【窦性心律不齐】：

- (1)供内科临床参考，可见于正常人，无重要临床意义。
- (2)见于正常人，是一种随呼吸节律而变化的正常心律。

汇总医生： 丁昊炜

主检日期： 2023-11-12

主检医生：

分科结果

身高、体重、血压

项目名称	检查结果	项目名称	检查结果
身高	162cm	体重	55kg
血压	114/61mmHg		

***小结：**

未见异常

操作员：高妙 检查日期:2023-11-10 检查医生：张彬艳

妇科内诊

项目名称	检查结果	项目名称	检查结果
外阴	正常	尿道口	正常
阴道	通畅	子宫	正常
附件	正常	宫颈	光滑
后穹窿	正常		

***小结：**

未见异常

操作员：薛荣丽 检查日期:2023-11-10 检查医生：薛荣丽

检验报告

尿液分析+尿沉渣

项目名称	检查结果	单位	参考值	提示
白细胞尿	0	个/ul	0--13	
上皮细胞(EC)	0	/HP	0--28	
管型(CAST)	0	个/ul	0--1	
霉菌(尿)	0	/HP	0--0	
结晶	0	/HP	0--10	
透明度(CLA)	清亮			
胆红素(BIL)	-		阴性	
隐血(ERY)	-		阴性	
小圆上皮细胞(SRC)	0	个/ul	0--0	
维生素C	1+		阴性	
异常红细胞	0	个/ul	0--3	
红细胞(正常)	0	个/ul	0--6	
鳞状上皮细胞	0	个/ul	0--0	
粘液丝	1	个/ul	0--0	↑
颜色(Colour)	淡黄色			
尿葡萄糖(GLU)	-		阴性	
酮体(KET)	-		阴性	
比重(SG)	1.015		1.003--1.030	
酸碱度(PH)	6.0		4.5--8.0	
尿蛋白质(PRO)	-		阴性	
尿胆原(URO)	-		阴性	
亚硝酸盐(NIT)	-		阴性	
红细胞(尿)(RBC)	0	个/ul	0--6	
尿白细胞(LEU)	-		阴性	

*小结:

维生素 C1+ 粘液丝偏高(1 /HP)

操作员：赵伟 检查日期:2023-11-10 检查医生:陈建国

血常规（五分类）

项目名称	检查结果	单位	参考值	提示
白细胞(WBC)	5.58	10 ⁹ /L	3.5--9.5	
淋巴细胞绝对值(LY#)	2.44	10 ⁹ /L	1.1--3.2	
淋巴细胞百分比(LY%)	43.6	%	20--50	
中性粒细胞绝对值(GR#)	2.81	10 ⁹ /L	1.8--6.3	
中性粒细胞百分比(GR%)	50.5	%	40--75	
嗜碱性粒细胞绝对值(BA#)	0.03	10 ⁹ /L	0--0.06	
嗜碱性粒细胞百分比(BA%)	0.5	%	0--1.0	
嗜酸性粒细胞绝对值(EO#)	0.08	10 ⁹ /L	0.02--0.52	
嗜酸性粒细胞百分比(EO%)	1.4	%	0.4--8.0	
血小板(PLT)	214	10 ⁹ /L	125--350	
血小板分布宽度(PDW)	16.0	%	15--17	
平均血小板体积(MPV)	10.3	fl	6.0--14.0	
血小板压积(PCT)	0.220	%	0.11--0.28	
红细胞(RBC)	4.11	10 ¹² /L	3.8--5.1	
血红蛋白	123	g/L	115--150	
红细胞压积(HCT)	37.9	%	35--45	
红细胞平均体积(MCV)	92.3	fl	82--100	
平均血红蛋白含量(MCH)	30.0	pg	27--34	
平均血红蛋白浓度(MCHC)	325	g/L	316--354	
单核细胞绝对值(MO#)	0.22	10 ⁹ /L	0.1--0.60	
单核细胞百分比(MO%)	4.0	%	3--10	
红细胞分布宽度标准差	41.7	fl	35--56	

(RDW-SD)				
红细胞分布宽度变异系数 (RDW-CV)	11.9	%	10.6--16.6	
大血小板比率	27.8	%	11--45	
大血小板数目	59	10 ⁹ /L	30--90	
未成熟粒细胞数目	0.01	10 ⁹ /L	0--999	
未成熟粒细胞百分比	0.2	%	0--100	
有核红细胞数目	0.000	10 ⁹ /L	0--9999	
有核红细胞百分比	0.00	/100WBC	0--9999	

***小结:**

未见异常

操作员：贺琰 检查日期:2023-11-10 检查医生:陈建国

肾功三项

项目名称	检查结果	单位	参考值	提示
肌酐(CREA)	56.00	umol/L	41--73	
尿酸(UA)	235.00	umol/L	140--340	
尿素测定 (Urea)	3.00	mmol/L	2.6--7.5	

***小结:**

未见异常

操作员：刘慧芳 检查日期:2023-11-10 检查医生:陈建国

空腹血糖

项目名称	检查结果	单位	参考值	提示
葡萄糖(GLU)	5.11	mmol/L	3.89--6.1	

***小结:**

未见异常

操作员：刘慧芳 检查日期:2023-11-10 检查医生:陈建国

生殖道微生态

项目名称	检查结果	单位	参考值	提示
线索细胞	-			
清洁度	II			
上皮细胞(白带)	++			
滴虫	-			
G-球菌	-			
霉菌	-			
G-杆菌	-			
G+杆菌	-			
G+球菌	-			

***小结:**

上皮细胞(白带)++/HP

操作员：黄璐瑶 检查日期:2023-11-11 检查医生:陈建国

血脂四项

项目名称	检查结果	单位	参考值	提示
动脉硬化指数	1.77		1.31--3.19	
总胆固醇(CHOL)	5.01	mmol/L	2.59--5.2	
甘油三脂(TG)	1.33	mmol/L	0.7--1.7	
低密度脂蛋白(LDL)	2.66	mmol/L	0--4.13	
高密度脂蛋白(HDL)	1.50	mmol/L	0.77--1.55	

***小结:**

未见异常

操作员：刘慧芳 检查日期:2023-11-10 检查医生:陈建国

肝功能三项

项目名称	检查结果	单位	参考值	提示
γ-谷氨酰转肽酶(GGT)	10.0	U/L	7--45	
丙氨酸氨基转移酶(ALT)	18.00	U/L	7--40	
门冬氨酸氨基转移酶(AST)	23.00	U/L	13--35	
谷草比谷丙	1.28		0.4--2.5	

***小结:**

未见异常

操作员：刘慧芳 检查日期:2023-11-10 检查医生:陈建国

大同现代医学检验实验室

液基薄层细胞学图文报告

ID: 2023091353

病理号: 087516

姓名: 马茹

性别: 女

年龄: 51岁

送检科室:

电话号码: 18635224589

床号:

病历号:

体检号: 2212010580

送检医院: 大同瑞慈康复体检

送检日期: 2023-11-10

末次月经:

送检医生:

采样日期:

报告日期: 2023-11-10

标本满意度: 满意

细胞量: >45%

红细胞:

经期样本:

颈管细胞:

化生细胞:

鳞状细胞:

宫颈柱状细胞:

未见上皮内病变/恶性细胞:

正常范围内:

良性反应性改变:

- 炎症:
 - 轻度:
 - 中度:
 - 重度:
- 放疗:
- 妊娠:
- 萎缩性:
- 宫内避孕器:
- 其他:

病原体: 滴虫感染: 念珠菌感染: 细菌感染:

提示 HPV 感染: 疱疹病毒感染:

鳞状上皮细胞分析:

非典型鳞状细胞:

- 倾向上皮内瘤变:
- 倾向良性反应性改变:
- 不能明确意义(ASC-US):
- 不排除高度病变(ASC-H):

上皮内低度病变: 鳞癌:

上皮内高度病变:

- CIN2:
- CIN3:

腺上皮细胞分析:

非典型腺细胞:

- 宫内膜:
- 来源不明:

非典型腺细胞(宫颈管):

- 倾向原位腺癌:
- 不能明确意义:
- 倾向良性反应性改变:

腺癌:

- 宫颈管:
- 宫内膜:
- 其它:

炎细胞:

- 轻度:
- 中度:
- 重度:

可疑腺癌:

诊断意见: 未见上皮内病变或恶性细胞 (NILM)。

建议:

报告医师: 张荣生

地址: 大同市魏都大道 79 号, 本报告医师签字后有效
咨询: 0352-2830587 4006-122-995

妇科细胞学是筛查项目, 出于技术原因, 可能会有假阴性结果, 本检测仅对来样负责, 如果对结果有疑义, 请在收到报告 7 天内与我们联系。

大同瑞慈康复医院 12导联心电图报告

马茹 女 51岁 体检号:407082

病床号:

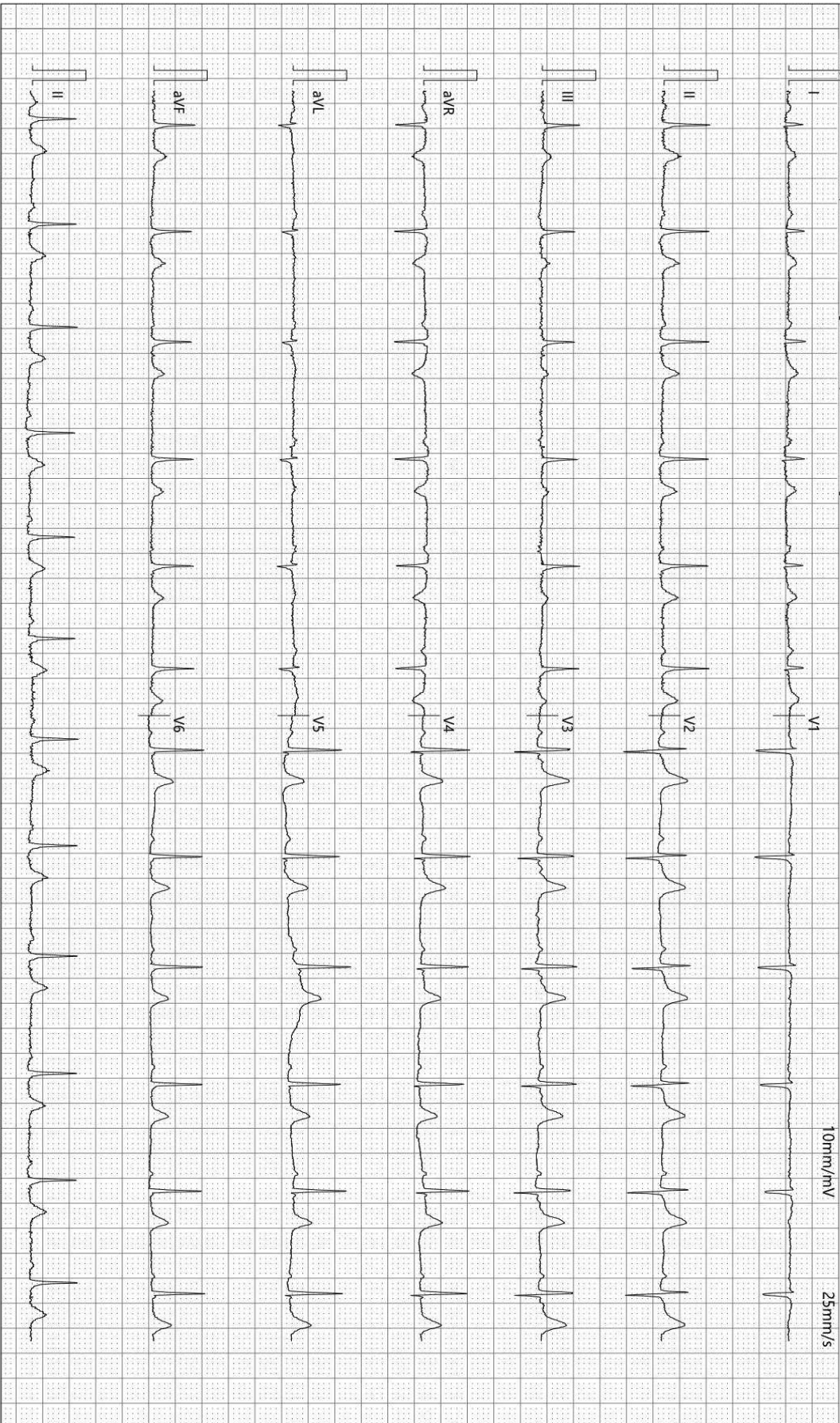
诊断结果:

窦性心律不齐

诊断医生:

张之生

HR	: 71bpm	[60 ~ 100bpm]
P	: 92ms	[0 ~ 110ms]
PR	: 149ms	[120 ~ 200ms]
QRS	: 75ms	[60 ~ 100ms]
QT/QTc	: 358/391ms	[320 ~ 440/0 ~ 460ms]
P/QRS/T	: -15 1 /71/50deg.	[0 ~ 75/-30 ~ 90/0 ~ 75deg]
RV5/SV1	: 1.000/0.557mV	[0.0 ~ 2.5/0.0 ~ 2.0mV]



检查时间:2023-11-10 09:21:57

诊断时间:2023-11-10 09:30:02

SEMIP V1.90

仅供临床参考

双源 CT 诊断图文报告

流水号: 2212010580

影像号: CT20231109107

姓名: 马茹

年龄: 51 岁

性别: 女

检查设备: 西门子量子双源 CT

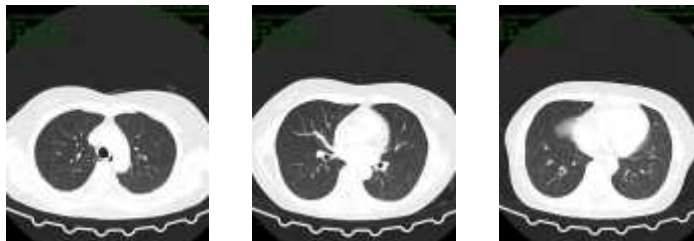体检号: 407082

申请医院: 本院

体检科室: 体检科

检查部位: CT 检查

经典图像:



影像所见:

胸廓对称, 骨性肋骨完整, 胸壁软组织结构良好, 两肺支气管血管纹理走行分布良好, 支气管束结构清晰, 双肺通气良好。肺门结构未见异常。纵隔无偏移, 段以上支气管通畅。心影及大血管形态结构正常, 纵隔内未见肿大淋巴结。胸膜未见异常。

影像诊断:

胸部未见明显异常

报告医师: 剧艳军

检查日期: 2023-11-11

审核医师: 剧艳军

报告日期: 2023-11-11

超声诊断图文报告

流水号: 2212010580

影像号: 1445759

姓名: 马茹

年龄: 51 岁

性别: 女

检查设备: Vivid E95

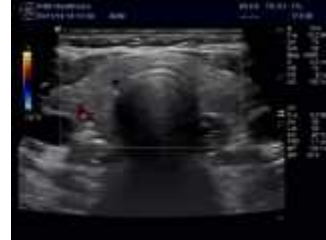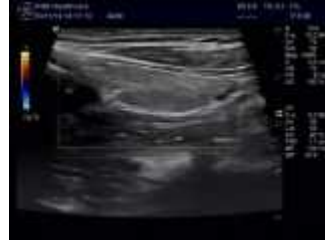体检号: 407082

申请医院: 本院

体检科室: 体检科

检查部位: 甲状腺彩超

经典图像:



影像所见:

甲状腺双侧叶形态正常, 包膜完整, 实质回声均匀, CDFI: 未见异常血流信号。
双侧颈部未见明显肿大淋巴结。

影像诊断:

甲状腺双侧叶未见异常

报告医师: 李菊蓉

检查日期: 2023-11-10

审核医师: 李菊蓉

报告日期: 2023-11-10

超声诊断图文报告

流水号: 2212010580

影像号: 1445761

姓名: 马茹

年龄: 51 岁

性别: 女

检查设备: Vivid E95

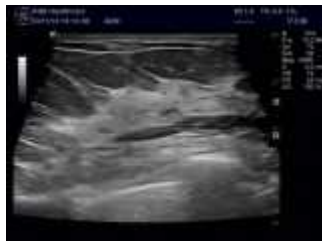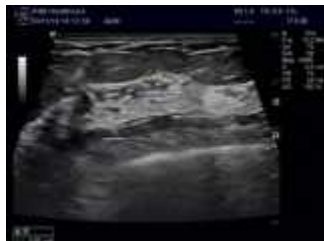体检号: 407082

申请医院: 本院

体检科室: 体检科

检查部位: 乳腺彩超

经典图像:



影像所见:

双侧乳腺腺体层次清晰, 右乳腺体厚 0.9cm, 左乳腺体厚 0.8cm, 乳导管未见扩张, 未见明显占位性病变, CDFI: 未见异常血流信号。

影像诊断:

双侧乳腺未见明显异常

报告医师: 李菊蓉

检查日期: 2023-11-10

审核医师: 李菊蓉

报告日期: 2023-11-10

超声诊断图文报告

流水号: 2212010580

影像号: 1445764

姓名: 马茹

年龄: 51 岁

性别: 女

检查设备: Vivid E95

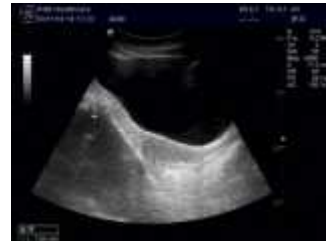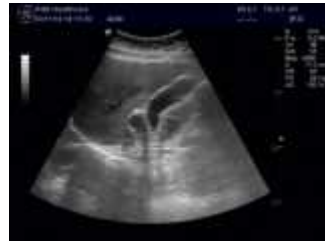体检号: 407082

申请医院: 本院

体检科室: 体检科

检查部位: 全腹彩超

经典图像:



影像所见:

肝脏大小形态正常, 包膜光滑完整, 实质回声均匀, 肝内管道系统走行清晰, 门静脉及肝内胆管不扩张。

胆囊大小形态正常, 壁不厚、光滑, 囊内透声好, 肝外胆管不扩张。

胰腺大小形态正常, 实质回声均匀, 主胰管不扩张。

脾脏大小形态正常, 实质回声均匀, 脾门静脉不宽。

双肾大小形态正常, 皮髓质分界清晰, 集合系统未见分离, 双侧输尿管未见扩张。

膀胱充盈佳, 未见明显异常。

绝经后子宫, 大小约 3.4*2.7*3.5cm, 肌壁回声均匀, 内膜呈线状, 宫颈厚约 1.5cm, 双侧附件区未见异常。

影像诊断:

肝、胆、脾、胰、双肾、子宫、双侧附件区未见明显异常

报告医师: 李菊蓉

检查日期: 2023-11-10

审核医师: 李菊蓉

报告日期: 2023-11-10