



2212010508

大同瑞慈健康体检

报 告 册

体检编号	138626	工号	8
姓名	车日桃		
性别	女	年龄	54岁
单位	大同市林业科技中心		
部门	大同市林业科技中心		
联系电话	13403522738		
体检日期	2024-07-11		

尊敬的车日桃女士您好！

首先，瑞慈健康体检全体员工欢迎您的光临，并对您的信任表示衷心的感谢！

您于 2024-07-11 （体检编号：138626）完成健康检查，本机构的各科医生已根据您的体检项目及结果，汇总成此份健康体检报告，并经总检医生审核。据此提出对您健康状况的综合分析及建议。

瑞慈健康体检倡导“大健康、大康复”，提出“健康是第一财富（Rich）”的人文理念。希望您仔细阅读并妥善地保管此份健康体检报告，并认真关注报告中的提示与建议，若您对报告内容有任何疑问，可直接与瑞慈健康体检客服部联系，进一步咨询。

健康体检咨询电话：**0352-2824444**

客户服务咨询电话：**0352-2830597**

400-6112995

瑞慈健康体检报告由下列内容组成：

第一部分：主检报告

第二部分：分科分项结果

第三部分：检验报告

第四部分：附表

主检报告

检查综述

- 【血常规（五分类）】 血小板压积(PCT)偏高(0.344%) 大血小板数目偏高($119 \times 10^9/L$)
- 【生殖道微生态】 G-杆菌++ G+球菌+
- 【血脂四项】 总胆固醇(CHOL)偏高(6.90 mmol/L) 甘油三脂(TG)偏高(2.61 mmol/L)
- 【尿常规】 小圆上皮细胞(SRC)偏高(1个/u1) 鳞状上皮细胞偏高(14/HP) 粘液丝偏高(3/HP)
- 【CT检查二】 颈椎骨质增生 C3/4椎间盘轻度突出(中央型)
- 【妇科内诊】 (1)阴道炎
- 【心电图】 1.窦性心动过缓 2.肢导低电压
- 【甲状腺彩超】 甲状腺双侧叶结节 TI-RADS III级 定期复查
- 【颈部血管彩超】 右锁骨下动脉起始处内中膜增厚
- 【乳腺彩超】 左乳结节 BI-RADS 3级 定期复查
- 【全腹彩超】 1.轻度脂肪肝 2.子宫肌瘤
- 【骨密度检查】 骨质减少

医生建议

【大血小板数目偏高】：

(1)供内科结合临床参考。

【血小板压积(PCT)偏高】：

(1)血小板压积是指外周血中血小板的容积占血液容积的百分比。血小板压积偏高，如果在血小板数目正常的情况下，可不考虑。如果血小板数目明显增高，建议往血液科进一步复查，以明确诊断。

【G+球菌+】：

(1)阴道微生物学检查是用于提示除阴道的正常菌群之外，可致病的菌群类别判断，用于临床治疗指导。

【G-杆菌++】：

(1)阴道微生物学检查是用于提示除阴道的正常菌群之外，可致病的菌群类别判断，用于临床治疗指导。

【总胆固醇(CHOL)偏高】：

(1)总胆固醇是脂质的主要成分之一，其数量受年龄、家族、性别、饮食、遗传等多种因素影响。总胆固醇对人体生长发育以及新陈代谢有重要的作用，正常值是2.59-5.20mmol/L。

(2)总胆固醇升高后，会增加类脂物质的堆积，会产生更多的血管斑块，进而增加心脑血管疾病的风险。大于5.21-5.69mmol/L是胆固醇的临界偏高，即使是一个完全健康的人，只要总胆固醇 $>7.2\text{mmol/L}$ 或低密度脂蛋白 $>4.9\text{mmol/L}$ ，未来发生心脑血管的风险就明显增高，应该马上治疗。

(3)总胆固醇升高根据病因可分为两大类：一是原发性，是由于遗传因素缺陷所致，另一种是继发性，可引起其升高的疾病主要有糖尿病、高血压、甲减、肝肾疾病等。

(4)降低总胆固醇的治疗中，原发性偏高应积极应用降脂药，曾经选择他汀类药物，胆固醇任不能达标的，可联合用药（如依折麦布等）。

- (5)如果总胆固醇偏高，且患者有糖尿病、高血压、甲减、肝肾疾病或者已经发生心脑血管疾病的人更应积极用药，控制降低疾病风险。
- (6)戒烟，增强运动，采用低脂、低糖饮食，少食富含脂肪、胆固醇及饱和脂肪酸的食物，多进食蔬菜、水果、豆制品、粗粮、鱼和高纤维食品。
- (7)必要时在医师指导下使用降脂药物治疗，并前往内分泌科复诊。

【甘油三脂(TG)偏高】：

- (1)甘油三酯是甘油和脂肪酸所构成的有机化合物，甘油三酯测定是脂类代谢的重要指标之一。
- (2)甘油三酯增高与冠心病的发生有着重要的相关性，随年龄增大而有上升的趋势，其增高最常见于高脂和过量糖类饮食、肥胖等。
- (3)甘油三酯主要功能是为机体提供能量，其正常值在 0.7-1.7mmol/L 之间，1.7-2.29mmol/L 为边缘增高，提示应该注意饮食和运动了。
- (4)甘油三酯大于 2.3mmol/L，就称为高甘油三酯血症。甘油三酯增高虽然不会直接导致血管斑块的形成，但也会间接引起心脑血管疾病风险增加，同时，当甘油三酯大于 5.6mmol/L 时，还会增加急性胰腺炎的风险，所以降低甘油三酯的基础主要是控制饮食，饮食控制不佳可以选择药物治疗。
- (5)生活方式的干预是控制甘油三酯水平升高的基础，包括减重，增加运动量，限制酒精摄入以及避免食用果糖和高碳水化合物食物。多食蔬菜水果，定期复查。
- (6)明显增高者在医师的指导下使用降脂药物治疗，首选他汀和贝特类药物。

【鳞状上皮细胞偏高】：

- (1)在生理情况下，机体正常的新陈代谢都会引起鳞状上皮细胞的脱离，这是一种正常的机体现象。如果长时间出现鳞状上皮细胞偏高的现象时，则有可能是尿路感染、泌尿系统结石等因素导致，应及时往泌尿外科进一步诊断治疗。

【粘液丝偏高】：

- (1)尿常规中粘液丝是由尿路中细胞分泌出来的，在有尿路感染时分泌会明显增多，且伴有炎症细胞的出现。
- (2)粘液丝偏高，可分为生理性偏高和病理性偏高两种，生理性偏高一般是由于喝水较少导致的尿液浓缩，一般在喝水后就能达到稀释的效果。
- (3)病理性的粘液丝偏高是由于泌尿系炎症或者是前列腺炎导致的，需要注意观察，多喝水，同时有白细胞等炎症细胞增多时，应及时服用抗感染药物治疗。如果仅有粘液丝的增多而没有白细胞等炎症细胞增多时，尿路有炎症的可能性不大。
- (4)建议平时饮食注意清淡，多喝水，少吃油腻和辛辣的食物，要注意个人清洁卫生，勤洗阴部，注意休息。

【小圆上皮细胞(SRC)偏高】：

- (1)建议泌尿外科咨询，定期复查。

【颈椎骨质增生】：

- (1)由于骨质增生与增龄、性别、种族、职业、工种、体质、姿势不良等因素有关。应尽可能避免长时间低头、仰头、歪头等动作。在工作之余应适当地作颈部活动，动作要慢，幅度不要太大。做颈部自我按摩，加强体育锻炼，有效控制体重，减轻关节负重。
- (2)枕头的选择应符合颈椎的生理要求，因人的一生大约 1/3 在床上度过，与颈部密切为伴的是枕头，如枕头选择不当，使颈椎长期处在一种悬空和不正常的受力状态下，可导致颈椎的慢性损伤。
- (3)请您保护关节避免对关节的过渡压力，平时请您要注意站、坐、行和劳动姿态，可适当运动减缓关节的退行性变化。建议多吃贝类、黄豆、牛奶、坚果等增加钙质。
- (4)骨质增生部位如压迫神经根引起相应的症状（如疼痛、麻痹等肢体感觉障碍）时，请您前往康复理疗科进行物理治疗如：理疗、推拿、牵引、按摩和中药、消炎止痛药缓解疼痛。也可以往神经内科或骨科治疗。有骨质增生但无症状者无需治疗。
- (5)避免受潮、受寒冷等环境因素刺激，因这些不良的环境因素对关节、肌肉、神经等组织可诱发炎症的产生。
- (6)饮食原则：应进食高钙食品，如多食牛奶、蛋类、豆制品、蔬菜和水果，必要时补充钙剂和增加多种维生素的摄入，以确保骨质代谢的正常需要。

【椎间盘轻度突出】：

(1)椎间盘突出症指椎间盘的纤维环破裂，髓核组织从破裂处突出（脱出）于后方或者椎管内，导致相邻脊神经根遭受刺激，从而产生颈部、腰部疼痛或下肢麻木疼痛一系列症状。临床上可分为膨隆型、突出型、脱垂游离型等。建议骨科诊治。

【阴道炎】：

- (1)阴道炎是阴道粘膜及粘膜下结缔组织的炎症，是妇科门诊常见的疾病。
- (2)正常健康妇女，由于解剖学及生物化学特点，阴道对病原体的侵入有自然防御功能，当阴道的自然防御功能遭到破坏，则病原体易于侵入，导致阴道炎症。
- (3)绝经后妇女由于雌激素缺乏，阴道上皮菲薄，细胞内糖原含量减少，阴道PH高达7左右，故阴道抵抗力低下，比青春期及育龄妇女易受感染。
- (4)阴道炎临床上以白带的性状发生改变以及外阴痒痒灼痛为主要临床特点，感染累及尿道时，可有尿痛、尿急等症状。常见的阴道炎有细菌性阴道病、滴虫性阴道炎、霉菌性阴道炎、老年性阴道炎。
- (5)阴道炎由不同的病原体感染所致，一旦出现外阴不适，白带异常，立即去医院检查，确定病原体，针对病因治疗。

【窦性心动过缓】：

- (1)可见于正常人、体力劳动者、运动员，无症状者一般不需治疗，可定期随访，跟踪观察。
- (2)如果有症状（胸闷、黑矇、晕厥等）请做动态心电图等相关检查，在医生指导下服用提升心率的药物如：心宝、红参等。如果每分钟心率低于45次伴有晕厥、胸闷等症状时，需安装心脏起搏器。请前往心内科进一步治疗，长期随访。

【肢导低电压】：

- (1)建议心血管内科定期复查。

【甲状腺双侧叶结节】：

- (1)甲状腺结节是一种常见的甲状腺疾病，很多甲状腺疾病可表现为结节，如可由甲状腺退行性变、炎症、自身免疫性及新生物等多种病变所致。甲状腺结节在各个年龄段的男女人群中均可见到，但中年女性中较多。
- (2)甲状腺结节分良性和恶性两大类，良性的占绝大多数，恶性者不足1%，判断甲状腺结节的良恶主要依靠病史、体格检查、放射性核素扫描、穿刺细胞学检查。
- (3)建议往外科就诊，进一步检查，明确诊断，结合临床诊治并定期复查。

【右锁骨下动脉起始处内中膜增厚】：

- (1)颈动脉内中膜增厚是一个超声诊断，它属于血管性疾病（动脉硬化）的早期表现，提示长期发展下去动脉硬化会形成斑块和狭窄闭塞病变。
- (2)建议改变饮食结构，适量增加运动量，减缓动脉硬化发展的速度。如果有血脂高、胆固醇高、高血压、高血糖，就要进行相应的控制和预防，通过药物的干预，避免从内中膜增厚发展成斑块，进一步形成血管狭窄和闭塞的病变。

【左乳结节】：

- (1)乳腺结节是乳腺组织导管和乳小叶在结构上的退行性变及进行性结缔组织的生长，主要以乳房周围性疼痛为特征，或在情绪变化、劳累、天气变化时加重，每月月经前疼痛加剧，行经后疼痛减退或消失。其主要原因是由于内分泌失调。
- (2)建议少吃刺激性食物或进行药物治疗干预，必要时外科诊治。

【子宫肌瘤】：

- (1)子宫肌瘤又称子宫平滑肌瘤，是女性生殖器最常见的一种良性肿瘤，多见于30—50岁妇女，以40—50岁最为多见。
- (2)子宫肌瘤根据肌瘤与子宫壁的关系分3类：肌壁间肌瘤、浆膜下肌瘤和粘膜下肌瘤。

(3) 子宫肌瘤多无症状，少数表现为阴道出血，腹部触及肿物以及压迫症状等。如发生蒂扭转或其他情况时可引起疼痛。以多发性子宫肌瘤为常见。

(4) 治疗必须根据患者年龄、生育要求、症状、肌瘤大小等情况全面考虑，肌瘤小且无症状，尤其近绝经年龄者，雌激素水平低落，肌瘤可自然萎缩或消失，通常不需治疗，每 3—6 个月随访一次；若肌瘤较大或症状明显继发贫血者，常需手术切除。

【轻度脂肪肝】：

(1) 脂肪肝是指肝脏被脂肪浸润，为一种多病因引起的获得性疾病。

(2) 脂肪肝是以肝细胞脂肪变性和脂肪蓄积为病理特征，最常见易患因素有超重或肥胖、进食油腻食物、高脂血症（尤其甘油三酯升高）、营养失调（营养过量或不足）、饮酒、高脂血症、少运动、糖耐量异常、减肥造成体重急剧下降、营养不良、中毒和药物等。

(3) 当肝内脂类（主要为甘油三酯）含量超过肝重的 5% 时为脂肪肝。脂肪肝是一个常见的临床现象，不是一个独立性的疾病。

(4) 值得注意的是，过多的脂肪在肝组织、肝细胞内浸润，引起肝细胞肿大，严重可致肝硬化。脂肪肝是可逆性的，合理饮食、运动及治疗后可恢复。

(5) 合理控制饮食，控制总摄入量，低盐、低脂和低糖类饮食，少吃动物内脏，多吃蔬菜水果；

(6) 控制危险因素，如控制体重、改善胰岛素抵抗、调整血脂紊乱，戒酒、戒烟，坚持长期有氧运动，加强体育锻炼；

(7) 定期复查腹部彩超、血脂、肝功能。

【骨质减少】：

(1) 骨质减少是指以单位体积内骨组织量减少为特点的代谢性骨病变，表示骨骼密度低于正常水平，因为骨骼密度是测量骨骼强度的指标。骨质减少是一种渐进的形式，但能够反映骨骼状况。骨质减少是骨质疏松的前兆，其发展到严重程度就是骨质疏松。

(2) 骨骼随着年龄的增长，细胞活跃程度会逐渐降低，并且年龄增长后，体内性激素水平会逐渐下降，钙、锌、维生素 D 等微量元素吸收不足，导致骨质减少。此外，如果缺乏运动、过度挑食、偏食等情况，也会影响机体对微量元素的吸收，进而导致骨质减少。

(3) 骨质减少在临床上多见于孕妇和中老年人群，孕妇因为胎儿生长发育需要钙质，骨质会出现减少；中老年人群因为年龄增长也会出现钙质的流失。

(4) 此外，女性绝经期后雌激素分泌会明显下降导致破骨细胞活跃，引起骨量丢失而出现骨质减少；甲状腺、甲状旁腺功能亢进等继发性疾病也可导致骨质减少。

(5) 临床上常用双能 X 线骨密度测量作为测量骨质流失的一种方法，其测量骨密度主要是在脊柱、髋关节等部位；跟骨的定量超声也可用于普通筛查，其方法费用低、便携且无电离辐射。

(6) 定期复查骨密度，每年做一次骨密度的检测。如果骨质继续减少，就需要药物的治疗（如钙尔奇 D、骨化三醇等）。

(7) 经常晒太阳或补充维生素 D。加强体育锻炼，多参加户外运动。补钙，钙含量多的食品主要见于海产品、牛奶、豆腐、豆浆、酸奶、芝麻、绿色蔬菜等，到了五十岁以后最好口服钙片，以促进钙的吸收。

汇总医生： 丁昊炜

主检日期： 2024-07-13

主检医生：

分科结果

身高、体重、血压

项目名称	检查结果	项目名称	检查结果
身高	159cm	体重	49kg
血压	103/66mmHg		

***小结：**

未见异常

操作员：张悦 检查日期：2024-07-11 检查医生：名燕凌

内科

项目名称	检查结果	项目名称	检查结果
心率	60 次/min	心律	齐
心脏杂音	无	心界	正常
肺部	正常	呼吸音	呼吸音清
啰音	未闻及	叩诊	叩诊呈清音
腹部触诊	腹部平软	发育	正常
肝胆	肋下未触及	脾脏	肋下未触及
双肾	无叩击痛	肠鸣音	正常
营养	良好	神经系统	正常
生理反射	生理反射存在	病理反射	病理反射未引出
颅神经	正常	运动功能	正常
深浅感觉	正常	其它	无异常发现
既往史	无		

***小结：**

未见异常

操作员：名燕凌 检查日期：2024-07-11 检查医生：名燕凌

眼科

项目名称	检查结果	项目名称	检查结果
视力(左)	正常	视力(右)	正常
辨色力	正常	眼睑	正常
结膜	正常	泪器	正常
角膜	正常	虹膜	正常
瞳孔	正常	晶状体	正常
玻璃体	正常	眼底	未见异常

***小结:**

未见异常

操作员：田野青

检查日期:2024-07-11

检查医生：田野青

耳鼻喉科

项目名称	检查结果	项目名称	检查结果
听力(左)	正常	听力(右)	正常
外耳道	正常	鼓膜	正常
鼻窦	正常	鼻中隔	正常
鼻腔	正常	扁桃体	无肿大
嗅觉	正常	咽喉	正常

***小结:**

未见异常

操作员：王存宝

检查日期:2024-07-11

检查医生：王存宝

妇科内诊

项目名称	检查结果	项目名称	检查结果
外阴	正常	尿道口	正常
阴道	阴道炎	子宫	正常
附件	正常	宫颈	光滑

后穹窿

正常

***小结:**

(1) 阴道炎

操作员：智美玲

检查日期:2024-07-11

检查医生：智美玲

检验报告

尿常规

项目名称	检查结果	单位	参考值	提示
胆红素(BIL)	-		阴性	
隐血(ERY)	-		阴性	
小圆上皮细胞(SRC)	1	个/ul	0--0	↑
维生素 C	-		阴性	
异常红细胞	0	个/ul	0--3	
红细胞（正常）	0	个/ul	0--6	
鳞状上皮细胞	14	个/ul	0--0	↑
粘液丝	3	个/ul	0--0	↑
尿葡萄糖(GLU)	-		阴性	
酮体(KET)	-		阴性	
比重(SG)	1.020		1.003--1.030	
酸碱度(PH)	7.5		4.5--8.0	
尿蛋白质(PRO)	-		阴性	
尿胆原(URO)	-		阴性	
亚硝酸盐(NIT)	-		阴性	
尿白细胞(LEU)	-		阴性	

*小结:

小圆上皮细胞(SRC)偏高(1 个/ul) 鳞状上皮细胞偏高(14 /HP) 粘液丝偏高(3 /HP)

操作员：王文静 检查日期:2024-07-11 检查医生:陈建国

血常规（五分类）

项目名称	检查结果	单位	参考值	提示
白细胞(WBC)	5.56	10 ⁹ /L	3.5--9.5	
淋巴细胞绝对值(LY#)	1.85	10 ⁹ /L	1.1--3.2	

淋巴细胞百分比(LY%)	33.3	%	20--50	
中性粒细胞绝对值(GR#)	3.27	10 ⁹ /L	1.8--6.3	
中性粒细胞百分比(GR%)	58.7	%	40--75	
嗜碱性粒细胞绝对值(BA#)	0.02	10 ⁹ /L	0--0.06	
嗜碱性粒细胞百分比(BA%)	0.4	%	0--1.0	
嗜酸性粒细胞绝对值(EO#)	0.04	10 ⁹ /L	0.02--0.52	
嗜酸性粒细胞百分比(EO%)	0.8	%	0.4--8.0	
血小板(PLT)	276	10 ⁹ /L	125--350	
血小板分布宽度(PDW)	16.3	%	15--17	
平均血小板体积(MPV)	12.5	fl	6.0--14.0	
血小板压积(PCT)	0.344	%	0.11--0.28	↑
红细胞(RBC)	4.95	10 ¹² /L	3.8--5.1	
血红蛋白	136	g/L	115--150	
红细胞压积(HCT)	42.4	%	35--45	
红细胞平均体积(MCV)	85.6	fl	82--100	
平均血红蛋白含量(MCH)	27.5	pg	27--34	
平均血红蛋白浓度(MCHC)	321	g/L	316--354	
单核细胞绝对值(MO#)	0.38	10 ⁹ /L	0.1--0.60	
单核细胞百分比(MO%)	6.8	%	3--10	
红细胞分布宽度标准差(RDW-SD)	41.3	fl	35--56	
红细胞分布宽度变异系数(RDW-CV)	12.9	%	10.6--16.6	
大血小板比率	43.1	%	11--45	
大血小板数目	119	10 ⁹ /L	30--90	↑
未成熟粒细胞数目	0.02	10 ⁹ /L	0--999	
未成熟粒细胞百分比	0.4	%	0--100	
有核红细胞数目	0.000	10 ⁹ /L	0--9999	

有核红细胞百分比	0.00	/100WBC	0--9999	
----------	------	---------	---------	--

***小结:**

血小板压积(PCT)偏高(0.344 %) 大血小板数目偏高($119 \times 10^9/L$)

操作员：乔叶 检查日期:2024-07-11 检查医生:陈建国

肾功三项

项目名称	检查结果	单位	参考值	提示
肌酐(CREA)	61.00	umol/L	41--73	
尿酸(UA)	319.00	umol/L	140--340	
尿素测定 (Urea)	4.30	mmol/L	2.6--7.5	

***小结:**

未见异常

操作员：祁佳佳 检查日期:2024-07-11 检查医生:陈建国

空腹血糖

项目名称	检查结果	单位	参考值	提示
葡萄糖(GLU)	4.88	mmol/L	3.89--6.1	

***小结:**

未见异常

操作员：祁佳佳 检查日期:2024-07-11 检查医生:陈建国

生殖道微生态

项目名称	检查结果	单位	参考值	提示
线索细胞	-			
清洁度	II			
上皮细胞(白带)	++			
滴虫	-			
G-球菌	-			

霉菌	-			
G-杆菌	++			
G+杆菌	-			
G+球菌	+			

***小结:**

G-杆菌 ++ G+球菌 +

操作员：余雅倩 检查日期:2024-07-12 检查医生:陈建国

尿沉渣

项目名称	检查结果	单位	参考值	提示
白细胞尿	10	个/ul	0--13	
上皮细胞(EC)	16	/HP	0--28	
管型(CAST)	0	个/ul	0--1	
霉菌(尿)	0	/HP	0--0	
结晶	0	/HP	0--10	
透明度(CLA)	清亮			
胆红素(BIL)	-		阴性	
颜色(Colour)	淡黄色			
红细胞(尿)(RBC)	0	个/ul	0--6	

***小结:**

未见异常

操作员：王文静 检查日期:2024-07-11 检查医生:陈建国

血脂四项

项目名称	检查结果	单位	参考值	提示
动脉硬化指数	2.75		1.31--3.19	
总胆固醇(CHOL)	6.90	mmol/L	2.59--5.2	↑
甘油三脂(TG)	2.61	mmol/L	0.7--1.7	↑

低密度脂蛋白(LDL)	3.52	mmol/L	0--4.13	
高密度脂蛋白(HDL)	1.28	mmol/L	0.77--1.55	

***小结：**

总胆固醇(CHOL)偏高(6.90 mmol/L) 甘油三脂(TG)偏高(2.61 mmol/L)

操作员：祁佳佳 检查日期:2024-07-11 检查医生:陈建国

肝功能五项

项目名称	检查结果	单位	参考值	提示
总胆红素(TBIL)	20.00	umol/L	0--21	
直接胆红素(DBIL)	8.0	umol/L	0--8.0	
间接胆红素(IBIL)	12.00	umol/L	0--17.39	
丙氨酸氨基转移酶(ALT)	24.00	U/L	7--40	
门冬氨酸氨基转移酶(AST)	23.00	U/L	13--35	

***小结：**

未见异常

操作员：祁佳佳 检查日期:2024-07-11 检查医生:陈建国

大同现代医学检验实验室

液基薄层细胞学图文报告

ID: 2024102602

病理号: 095770

姓名: 车日桃

性别: 女

年龄: 54岁

送检科室:

电话号码: 13403522738

床号:

病历号:

体检号: 2212010508

送检医院: 大同瑞慈康复体检

送检日期: 2024-07-11

末次月经:

送检医生:

采样日期:

报告日期: 2024-07-11

标本满意度: 满意

细胞量: >45%

红细胞:

经期样本:

颈管细胞:

化生细胞:

鳞状细胞:

宫颈柱状细胞:

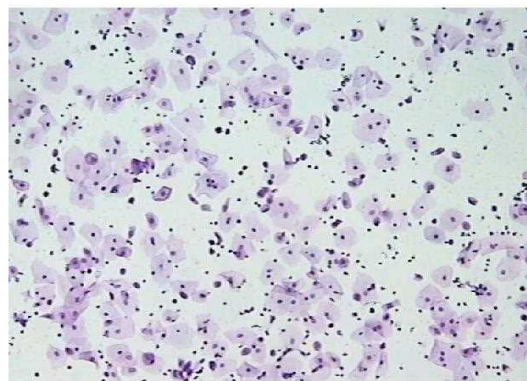
未见上皮内病变/恶性细胞:

正常范围内:

良性反应性改变:

炎症:
放疗:
妊娠:
萎缩性:
宫内避孕器:
其他:

轻度:
中度:
重度:



病原体: 滴虫感染: 念珠菌感染: 细菌感染:

提示 HPV 感染: 疱疹病毒感染:

鳞状上皮细胞分析:

非典型鳞状细胞:
— 倾向上皮内瘤变:
— 倾向良性反应性改变:
— 不能明确意义(ASC-US):
— 不排除高度病变(ASC-H):

上皮内低度病变: 鳞癌:

上皮内高度病变:
— CIN2:
— CIN3:

腺上皮细胞分析:

非典型腺细胞:
— 宫内膜:
— 来源不明:

非典型腺细胞(宫颈管):
— 倾向原位腺癌:
— 不能明确意义:
— 倾向良性反应性改变:

腺癌:
— 宫颈管:
— 宫内膜:
— 其它:

炎细胞:
— 轻度:
— 中度:
— 重度: 可疑腺癌:

诊断意见: 未见上皮内病变或恶性细胞 (NILM)。

建议:

报告医师: 张荣生

地址: 大同市魏都大道 79 号, 本报告医师签字后有效
咨询: 0352-2830587 4006-122-995

妇科细胞学是筛查项目, 出于技术原因, 可能会有假阴性结果, 本检测仅对来样负责, 如果对结果有疑义, 请在收到报告 7 天内与我们联系。

大同瑞慈康复医院 12导联心电图报告

车日桃 女 54岁

体检号:138626

病床号:

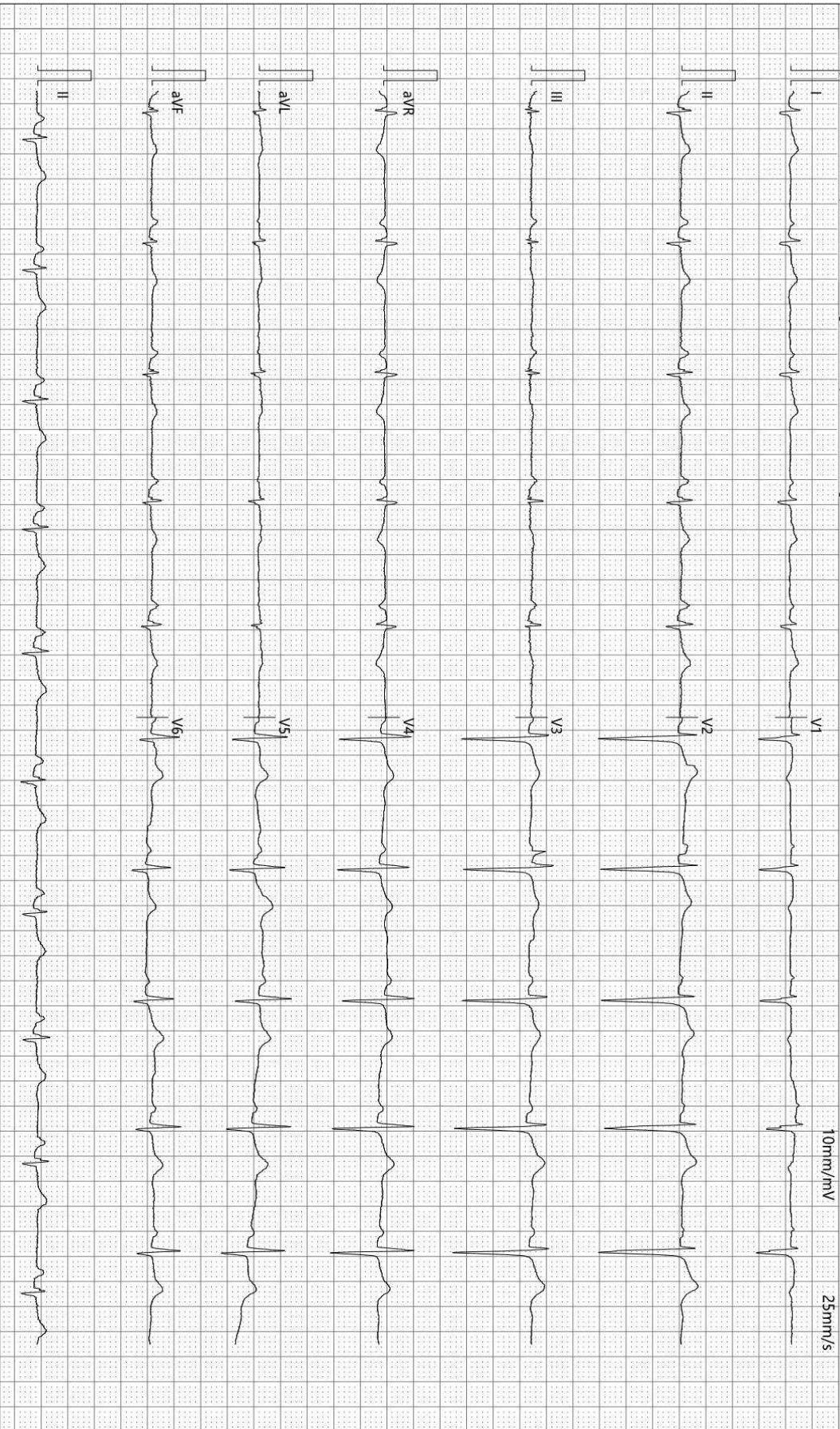
诊断结果:

- 1. 窦性心动过缓
- 2. 肢导(低电压)

诊断医生:

张之生

HR : 58 ↓ bpm [60 ~ 100bpm]
P : 98ms [0 ~ 110ms]
PR : 164ms [120 ~ 200ms]
QRS : 89ms [60 ~ 100ms]
QT/QTc : 438/433ms [320 ~ 440/0 ~ 460ms]
P/QRS/T : 65/94 / 51deg. [0 ~ 75/-30 ~ 90/0 ~ 75deg]
RV5/SV1 : 0.688/0.636mV [0.0 ~ 2.5/0.0 ~ 2.0mV]



检查时间:2024-07-11 08:34:29

诊断时间:2024-07-11 08:43:17

SEMIP V1.90

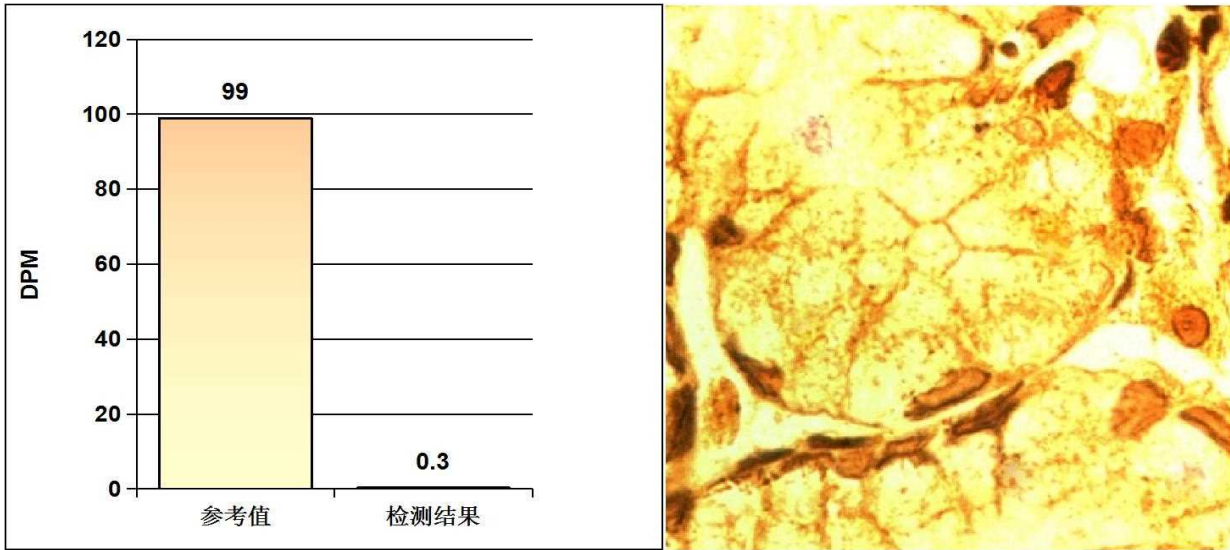
仅供临床参考

大同瑞慈康复医院

¹⁴C呼气试验检验报告

姓名	车日桃	年龄	54	性别	女
住院号	0	日期	2024/7/11 9:00:32	电话	0
送检医生	曹居杰	样品编号	0410	编号	2212010508

¹⁴C呼气试验



阳性参考值 (Disintegrations Per Minute(DPM)):

DPM值:	dpm > 2499	阳性++++
	1499 < dpm ≤ 2499	阳性+++
	499 < dpm ≤ 1499	阳性++
	149 < dpm ≤ 499	阳性+
	dpm ≤ 99	阴性
	99 < dpm ≤ 149	不确定

检测结果: **dpm= 0** **阴性**

医生建议: 注意保持健康及规律饮食

温馨提示: 您本次检测的结果为阴性

检测医生: 曹居杰

大同瑞慈健康体检

骨密度检测报告

患者信息

患者ID: 2212010508
姓名: 车日桃
出生年月日: 1968-9-11

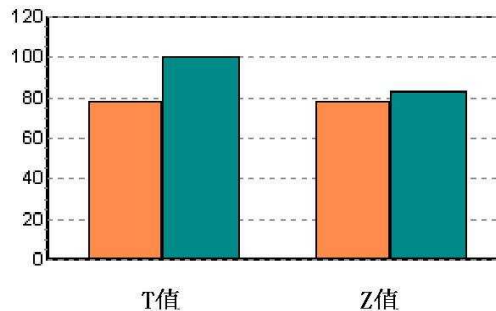
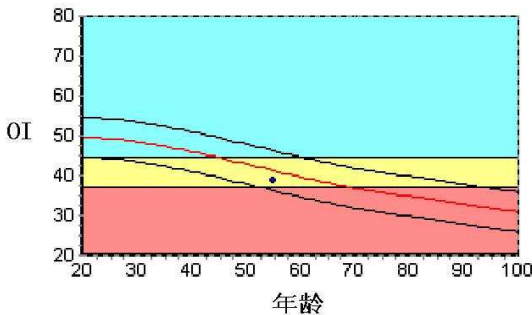
年龄: 55
性别: 女
测定部位(右/左): 左

测定结果

测定日期: 2024-7-11

测试编号: 1/1

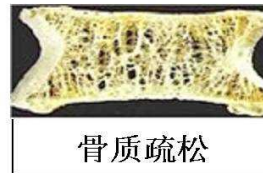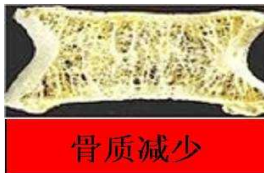
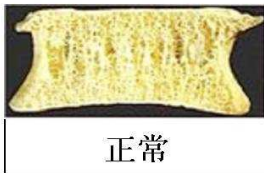
受测者 平均值



数据库: Asia
OI: 38.9
SOS: 1359.7 m/s, BUA: 13.0
T值: -2.15
Z值: -0.46

成人比: 78.4 %
同龄比: 94.3 %
OPR: N/A %

结果分析



注解

以上结论仅供参考

科室:

医生签名:

医院地址 大同瑞慈健康体检
地址 大同市平城区魏都大道79号

联系电话 0352-2824444
操作者 名燕凌

超声诊断图文报告

流水号: 2212010508

影像号: 1607303

姓名: 车日桃

年龄: 54 岁

性别: 女

检查设备: Vivid E95

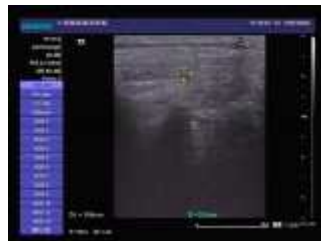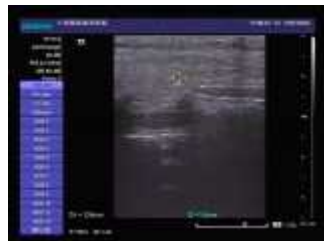体检号: 138626

申请医院: 本院

体检科室: 体检科

检查部位: 甲状腺彩超

经典图像:



影像所见:

甲状腺双侧叶形态正常, 包膜完整, 于双侧叶均探及低回声结节, 右侧大小约 0.36*0.28cm, 左侧大小约 0.28*0.18cm, 均形态规则, 边界清, 余实质回声欠均匀, CDFI: 未见异常血流信号。

双侧颈部未见明显肿大淋巴结。

影像诊断:

甲状腺双侧叶结节 TI-RADS III 级 定期复查

报告医师: 李菊蓉

检查日期: 2024-07-11

审核医师: 李菊蓉

报告日期: 2024-07-11

超声诊断图文报告

流水号: 2212010508

影像号: 1607306

姓名: 车日桃

年龄: 54 岁

性别: 女

检查设备: Vivid E95

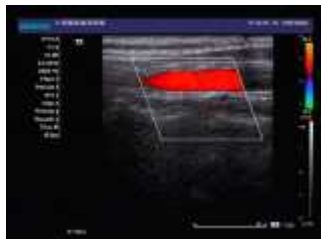
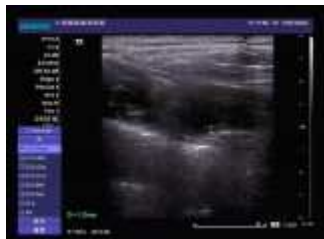体检号: 138626

申请医院: 本院

体检科室: 体检科

检查部位: 颈部血管彩超

经典图像:



影像所见:

右锁骨下动脉起始处内中膜增厚, 厚约 1.3mm, 双侧颈总动脉、颈内、颈外动脉起始段内中膜不增厚, 内壁欠光滑, 管壁未见明确强回声斑。CDFI: 血流充盈好。PW: 频谱形态正常。

双侧椎动脉走行正常, 椎动脉内径正常, 管壁不厚, 管腔内为无回声, CDFI: 血流充盈好。PW: 频谱正常。

	内径 mm	流速 cm/s	RI
左侧椎动脉	3.3	47.7	0.64
右侧椎动脉	3.2	57.1	0.65

影像诊断:

右锁骨下动脉起始处内中膜增厚

报告医师: 李菊蓉

检查日期: 2024-07-11

审核医师: 李菊蓉

报告日期: 2024-07-11

超声诊断图文报告

流水号: 2212010508

影像号: 1607301

姓名: 车日桃

年龄: 54 岁

性别: 女

检查设备: Vivid E95

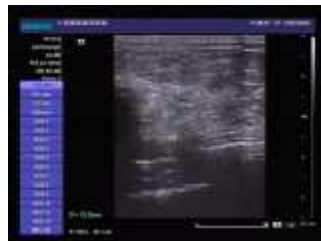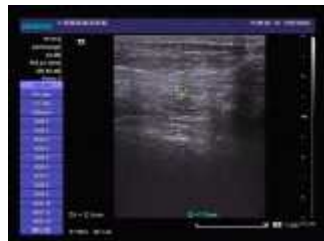体检号: 138626

申请医院: 本院

体检科室: 体检科

检查部位: 乳腺彩超

经典图像:



影像所见:

双侧乳腺腺体层次清晰, 右乳腺体厚 1.2cm, 左乳腺体厚 1.1cm, 乳导管未见扩张, 左乳 9 点位探及大小约 0.21*0.17cm 低回声结节, 边界清, CDFI: 未见异常血流信号。

双侧腋下未见明显肿大淋巴结。

影像诊断:

左乳结节 BI-RADS 3 级 定期复查

报告医师: 李菊蓉

检查日期: 2024-07-11

审核医师: 李菊蓉

报告日期: 2024-07-11

超声诊断图文报告

流水号: 2212010508

影像号: 1607298

姓名: 车日桃

年龄: 54 岁

性别: 女

检查设备: Vivid E95

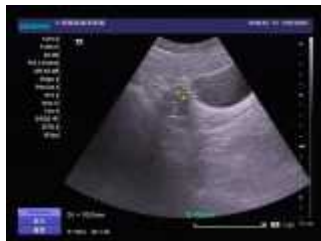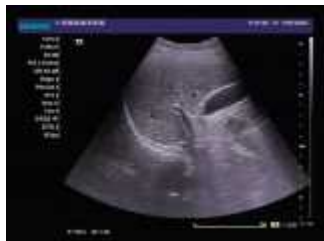体检号: 138626

申请医院: 本院

体检科室: 体检科

检查部位: 全腹彩超

经典图像:



影像所见:

肝脏大小形态正常, 包膜光滑完整, 实质回声细腻增强, 肝内管道系统走行尚清晰, 门静脉及肝内胆管不扩张。

胆囊大小形态正常, 壁不厚、光滑, 囊内透声好, 肝外胆管不扩张。

胰腺大小形态正常, 实质回声均匀, 主胰管不扩张。

脾脏大小形态正常, 实质回声均匀, 脾门静脉不宽。

双肾大小形态正常, 皮髓质分界清晰, 集合系统未见分离, 双侧输尿管未见扩张。

膀胱充盈尚可, 未见明显异常。

绝经后子宫, 大小约 4.2*3.5*4.0cm, 肌壁回声欠均匀, 前壁探及大小约 1.0*1.0cm 低回声结节, 边界清, 形态规则, 内膜线清晰, 厚 0.3cm, 宫颈厚约 2.3cm, 双侧附件区未见异常。

影像诊断:

1. 轻度脂肪肝
2. 子宫肌瘤

报告医师: 李菊蓉

检查日期: 2024-07-11

审核医师: 李菊蓉

报告日期: 2024-07-11

双源 CT 诊断图文报告

流水号: 2212010508

影像号: CT20240711035

姓名: 车日桃

年龄: 54 岁

性别: 女

检查设备: 西门子量子双源 CT

体检号: 138626

申请医院: 本院

体检科室: 体检科

检查部位: CT 检查二

经典图像:

影像所见:

颈椎曲度变直, 序列整齐, 颈环枢关节对称, 附件横突孔等大等圆, C5.6 椎体边缘骨质增生, 钩椎肥大, C3/4 椎间盘软组织突出, 压迫颈髓硬膜囊, 颈髓软组织形态如常, 邻近椎管未见变窄, 附件小关节骨质未见异常。

影像诊断:

颈椎骨质增生

C3/4 椎间盘轻度突出 (中央型)

报告医师: 剧艳军

检查日期: 2024-07-12

审核医师: 剧艳军

报告日期: 2024-07-12