



2211290525

# 大同瑞慈健康体检

## 报 告 册

体检编号	406948	工号	25
姓名	王波		
性别	女	年龄	37岁
单位	山西交控高速公路服务区管		
部门	山西交控高速公路服务区管理有		
联系电话	13934026660		
体检日期	2024-12-25		

尊敬的王波女士您好！

首先，瑞慈健康体检全体员工欢迎您的光临，并对您的信任表示衷心的感谢！

您于 2024-12-25 （体检编号：406948）完成健康检查，本机构的各科医生已根据您的体检项目及结果，汇总成此份健康体检报告，并经总检医生审核。据此提出对您健康状况的综合分析及建议。

瑞慈健康体检倡导“大健康、大康复”，提出“健康是第一财富（Rich）”的人文理念。希望您仔细阅读并妥善地保管此份健康体检报告，并认真关注报告中的提示与建议，若您对报告内容有任何疑问，可直接与瑞慈健康体检客服部联系，进一步咨询。

健康体检咨询电话：0352-2824444

客户服务咨询电话：0352-2830597

400-6112995

瑞慈健康体检报告由下列内容组成：

第一部分：主检报告

第二部分：分科分项结果

第三部分：检验报告

第四部分：附表

## 主检报告

### 检查综述

- 1、【身高、体重、血压】（1）体重指数 25.99：超重（2）血压 154/70：本次测量收缩期血压偏高
- 2、【尿液分析+尿沉渣】小圆上皮细胞(SRC)偏高(1个/u1) 鳞状上皮细胞偏高(1/HP) 粘液丝偏高(8/HP)
- 3、【甲状腺彩超】甲状腺双侧叶结节 TI-RADS II级
- 4、【全腹彩超】轻度脂肪肝

### 医生建议

#### 【超重】：

(1) 体重指数是判断体重超标或偏低的主要指标。体重是反映和衡量一个人健康状况的重要标志之一，过胖和过瘦都不利于健康，身高体重不协调也不会给人以美感。体重的变化，还会直接反映身体长期的热量平衡状态。

(2) 当需要比较及分析一个人的体重对于不同身高的人所带来的健康影响时，体重指数是一个中立而可靠的指标。其主要适用于需要体重测试、体型肥胖和全身检查的人群。

(3) 体重指数(BMI)是世界卫生组织推荐的国际统一使用的肥胖分型标准，也是目前国际上常用的衡量人体胖瘦程度以及是否健康的一个标准，其计算方式为： $BMI = \text{体重(千克)} / \text{身高(米} \times \text{米)}$ 。成人的标准值是BMI 18.5-23.9之间。低于18.5为体重指数偏低；高于23.9则为体重指数偏高。

(4) 一般表现为体重超重或肥胖，超重及肥胖会出现一系列代谢性疾病，如高血压、高血糖、高血脂、高尿酸血症等，所以体重指数偏高者一定要注意控制体重。

(5) 合理控制饮食，食品多样化，食物纤维可适量增加，饮食规律，避免暴饮暴食，低盐、低脂饮食为主，减少高热量食物的摄入。

(6) 加强体育锻炼，每天最少保持30分钟的中等强度运动。鼓励每天至少快步走6000步比较健康。肥胖患者不适合较剧烈的运动，会加重膝关节的负担，可以选择游泳、划船等对膝关节负荷较小的运动。

(7) 定期检查血糖、血脂、肝功、肝脏B超等，积极治疗基础性疾病。

(8) 减少热量摄取及增加热量消耗。强调以健康行为、饮食、运动为主的综合治疗。

#### 【本次测量收缩期血压偏高】：

(1) 所谓单纯收缩期高血压，顾名思义是指一个人的舒张压(即低压)不高，仅仅是收缩压(即高压)超过正常范围。

(2) 单纯收缩期高血压标准为收缩压在140mmHg以上，舒张压为90mmHg以下。如果收缩压在140-149mmHg，又称单纯收缩期临界高血压。由于单纯收缩期高血压大部分发生在60岁以上的老年人，故又称老年单纯收缩期高血压。

(3) 当病人患动脉硬化、甲状腺功能亢进、主动脉关闭不全、体循环动静脉瘘、动脉导管未闭及原因不明的高动力循环状态时，也常伴有收缩期高血压，但这些不包括在单纯收缩期高血压范围内。

(4) 劳逸结合，保持良好身心状态。避免各种诱因：如情绪低落、紧张等。改进生活方式，适当低盐、低脂、低胆固醇饮食，戒烟酒。必要时心血管专科诊治，定期复诊。

(5) 平时应低盐(每天5~10g)、低脂饮食(少吃动物脂肪与内脏)；忌烟限酒。遵照医嘱坚持服药，定期测量血压，宜控制在140/90mmHg以下，若合并有糖尿病和肾病，要把血压控制在130/80mmHg以下。

(6) 血压到正常水平时，说明此时选用的降压药和治疗方案基本合适，但并不意味着高血压已被“治愈”，应坚持治疗。若盲目自行停药或间断服药，常会使血压波动很大，而加重心、脑、肾和血管的损害。

#### 【鳞状上皮细胞偏高】：

(1) 在生理情况下，机体正常的新陈代谢都会引起鳞状上皮细胞的脱离，这是一种正常的机体现象。如果长时间出现鳞状上皮细胞偏高的现象时，则有可能是尿路感染、泌尿系统结石等因素导致，应及时往泌尿外科进一步诊断治疗。

**【粘液丝偏高】：**

- (1)尿常规中粘液丝是由尿路中细胞分泌出来的，在有尿路感染时分泌会明显增多，且伴有炎症细胞的出现。
- (2)粘液丝偏高，可分为生理性偏高和病理性偏高两种，生理性偏高一般是由于喝水较少导致的尿液浓缩，一般在喝水后就能达到稀释的效果。
- (3)病理性的粘液丝偏高是由于泌尿系炎症或者是前列腺炎导致的，需要注意观察，多喝水，同时有白细胞等炎症细胞增多时，应及时服用抗感染药物治疗。如果仅有粘液丝的增多而没有白细胞等炎症细胞增多时，尿路有炎症的可能性不大。
- (4)建议平时饮食注意清淡，多喝水，少吃油腻和辛辣的食物，要注意个人清洁卫生，勤洗阴部，注意休息。

**【小圆上皮细胞(SRC)偏高】：**

- (1)建议泌尿外科咨询，定期复查。

**【甲状腺双侧叶结节】：**

- (1)甲状腺结节是一种常见的甲状腺疾病，很多甲状腺疾病可表现为结节，如可由甲状腺退行性变、炎症、自身免疫性及新生物等多种病变所致。甲状腺结节在各个年龄段的男女人群中均可见到，但中年女性中较多。
- (2)甲状腺结节分良性和恶性两大类，良性的占绝大多数，恶性者不足1%，判断甲状腺结节的良恶主要依靠病史、体格检查、放射性核素扫描、穿刺细胞学检查。
- (3)建议往外科就诊，进一步检查，明确诊断，结合临床诊治并定期复查。

**【脂肪肝】：**

- (1)脂肪肝是指肝脏被脂肪浸润，为一种多病因引起的获得性疾病。
- (2)脂肪肝是以肝细胞脂肪变性和脂肪蓄积为病理特征，最常见易患因素有超重或肥胖、进食油腻食物、高脂血症（尤其甘油三酯升高）、营养失调（营养过量或不足）、饮酒、高脂血症、少运动、糖耐量异常、减肥造成体重急剧下降、营养不良、中毒和药物等。
- (3)当肝内脂类（主要为甘油三酯）含量超过肝重的5%时为脂肪肝。脂肪肝是一个常见的临床现象，不是一个独立性的疾病。
- (4)值得注意的是，过多的脂肪在肝组织、肝细胞内浸润，引起肝细胞肿大，严重可致肝硬化。脂肪肝是可逆性的，合理饮食、运动及治疗后可恢复。
- (5)合理控制饮食，控制总摄入量，低盐、低脂和低糖类饮食，少吃动物内脏，多吃蔬菜水果；
- (6)控制危险因素，如控制体重、改善胰岛素抵抗、调整血脂紊乱，戒酒、戒烟，坚持长期有氧运动，加强体育锻炼；
- (7)定期复查腹部彩超、血脂、肝功能。

汇总医生： 樊兴国

主检日期： 2024-12-26

主检医生：

## 分科结果

### 身高、体重、血压

项目名称	检查结果	项目名称	检查结果
身高	171cm	体重	76kg
血压	154/70mmHg		

**\*小结:**

- (1) 体重指数 25.99: 超重  
(2) 血压 154/70: 本次测量收缩期血压偏高

操作员: 陈红锦 检查日期: 2024-12-25 检查医生: 名燕凌

### 妇科内诊

项目名称	检查结果	项目名称	检查结果
外阴	正常	尿道口	正常
阴道	通畅	子宫	正常
附件	正常	宫颈	光滑
后穹窿	正常		

**\*小结:**

未见异常

操作员: 智美玲 检查日期: 2024-12-25 检查医生: 智美玲

## 检验报告

## 尿液分析+尿沉渣

项目名称	检查结果	单位	参考值	提示
白细胞尿	0	个/u1	0--13	
上皮细胞(EC)	2	/HP	0--28	
管型(CAST)	0	个/u1	0--1	
霉菌(尿)	0	/HP	0--0	
结晶	0	/HP	0--10	
透明度(CLA)	清亮			
胆红素(BIL)	-		阴性	
隐血(ERY)	-		阴性	
小圆上皮细胞(SRC)	1	个/u1	0--0	↑
维生素C	-		阴性	
异常红细胞	0	个/u1	0--3	
红细胞(正常)	0	个/u1	0--6	
鳞状上皮细胞	1	个/u1	0--0	↑
粘液丝	8	个/u1	0--0	↑
颜色(Colour)	淡黄色			
尿葡萄糖(GLU)	-		阴性	
酮体(KET)	-		阴性	
比重(SG)	1.010		1.003--1.030	
酸碱度(PH)	6.0		4.5--8.0	
尿蛋白质(PRO)	-		阴性	
尿胆原(URO)	-		阴性	
亚硝酸盐(NIT)	-		阴性	
红细胞(尿)(RBC)	0	个/u1	0--6	
尿白细胞(LEU)	-		阴性	

\*小结：

小圆上皮细胞(SRC)偏高(1 个/u1) 鳞状上皮细胞偏高(1 /HP) 粘液丝偏高(8 /HP)

操作员：余雅倩 检查日期：2024-12-25 检查医生：康建忠

血常规（五分类）

项目名称	检查结果	单位	参考值	提示
白细胞(WBC)	4.42	$10^9/L$	3.5--9.5	
淋巴细胞绝对值(LY#)	1.72	$10^9/L$	1.1--3.2	
淋巴细胞百分比(LY%)	38.9	%	20--50	
中性粒细胞绝对值(GR#)	2.31	$10^9/L$	1.8--6.3	
中性粒细胞百分比(GR%)	52.3	%	40--75	
嗜碱性粒细胞绝对值(BA#)	0.02	$10^9/L$	0--0.06	
嗜碱性粒细胞百分比(BA%)	0.5	%	0--1.0	
嗜酸性粒细胞绝对值(E0#)	0.07	$10^9/L$	0.02--0.52	
嗜酸性粒细胞百分比(E0%)	1.6	%	0.4--8.0	
血小板(PLT)	276	$10^9/L$	125--350	
血小板分布宽度(PDW)	16.2	%	15--17	
平均血小板体积(MPV)	9.7	f1	6.0--14.0	
血小板压积(PCT)	0.268	%	0.11--0.28	
红细胞(RBC)	4.03	$10^{12}/L$	3.8--5.1	
血红蛋白	123	g/L	115--150	
红细胞压积(HCT)	37.6	%	35--45	
红细胞平均体积(MCV)	93.4	f1	82--100	
平均血红蛋白含量(MCH)	30.7	pg	27--34	
平均血红蛋白浓度(MCHC)	328	g/L	316--354	
单核细胞绝对值(MO#)	0.30	$10^9/L$	0.1--0.60	
单核细胞百分比(MO%)	6.7	%	3--10	
红细胞分布宽度标准差(RDW-SD)	42.8	f1	35--56	
红细胞分布宽度变异系数(RDW-CV)	12.3	%	10.6--16.6	

大血小板比率	23.7	%	11--45	
大血小板数目	65	$10^9/L$	30--90	
未成熟粒细胞数目	0.00	$10^9/L$	0--999	
未成熟粒细胞百分比	0.1	%	0--100	
有核红细胞数目	0.000	$10^9/L$	0--9999	
有核红细胞百分比	0.00	/100WBC	0--9999	

**\*小结:**

未见异常

操作员：王小雪 检查日期：2024-12-25 检查医生：康建忠

**肾功三项**

项目名称	检查结果	单位	参考值	提示
肌酐(CREA)	66.40	$\mu\text{mol/L}$	41--73	
尿酸(UA)	246.00	$\mu\text{mol/L}$	140--340	
尿素测定(Urea)	6.17	$\text{mmol/L}$	2.6--7.5	

**\*小结:**

未见异常

操作员：贺琰 检查日期：2024-12-25 检查医生：康建忠

**空腹血糖**

项目名称	检查结果	单位	参考值	提示
葡萄糖(GLU)	4.89	$\text{mmol/L}$	3.89--6.1	

**\*小结:**

未见异常

操作员：贺琰 检查日期：2024-12-25 检查医生：康建忠

**生殖道微生态**

项目名称	检查结果	单位	参考值	提示
线索细胞	-			
清洁度	II			

上皮细胞(白带)	+			
滴虫	-			
G-球菌	-			
霉菌	-			
G-杆菌	-			
G+杆菌	-			
G+球菌	-			

**\*小结:**

未见异常

操作员：祁佳佳 检查日期:2024-12-26 检查医生:康建忠

**血脂四项**

项目名称	检查结果	单位	参考值	提示
动脉硬化指数	2.05		1.31--3.19	
总胆固醇(CHOL)	4.68	mmol/L	2.59--5.2	
甘油三脂(TG)	1.26	mmol/L	0.7--1.7	
低密度脂蛋白(LDL)	2.40	mmol/L	0--4.13	
高密度脂蛋白(HDL)	1.17	mmol/L	0.77--1.55	

**\*小结:**

未见异常

操作员：贺琰 检查日期:2024-12-25 检查医生:康建忠

**肝功能三项**

项目名称	检查结果	单位	参考值	提示
γ-谷氨酰转肽酶(GGT)	15.0	U/L	7--45	
丙氨酸氨基转移酶(ALT)	16.00	U/L	7--40	
门冬氨酸氨基转移酶(AST)	18.00	U/L	13--35	
谷草比谷丙	1.13		0.4--2.5	

**\*小结:**

未见异常

姓名：王波 性别：女 年龄：37 登记流水：2211290525 体检日期：2024-12-25

---

操作员：贺琰 检查日期：2024-12-25 检查医生：康建忠

---

# 大同现代医学检验实验室

## 液基薄层细胞学图文报告

ID: 2024112264

病理号: 103468

姓名: 王波

性别: 女

年龄: 37岁

送检科室:

电话号码: 13934026660

床号:

病历号:

体检号: 2211290525

送检医院: 大同瑞慈康复体检

送检日期: 2024-12-25

末次月经:

送检医生:

采样日期:

报告日期: 2024-12-25

标本满意度: 满意

细胞量: >45%

红细胞:

经期样本:

颈管细胞:

化生细胞:

鳞状细胞:

宫颈柱状细胞:

未见上皮内病变/恶性细胞:

正常范围内:

良性反应性改变:

- 炎症: 
  - 轻度:
  - 中度:
  - 重度:
- 放疗:
- 妊娠:
- 萎缩性:
- 宫内避孕器:
- 其他:

病原体: 滴虫感染:  念珠菌感染:  细菌感染:

提示 HPV 感染:  疱疹病毒感染:

鳞状上皮细胞分析:

非典型鳞状细胞:

- 倾向上皮内瘤变:
- 倾向良性反应性改变:
- 不能明确意义(ASC-US):
- 不排除高度病变(ASC-H):

上皮内低度病变:  鳞癌:

上皮内高度病变:

- CIN2:
- CIN3:

腺上皮细胞分析:

非典型腺细胞:

- 宫内膜:
- 来源不明:

非典型腺细胞(宫颈管):

- 倾向原位腺癌:
- 不能明确意义:
- 倾向良性反应性改变:

腺癌:

- 宫颈管:
- 宫内膜:
- 其它:

炎细胞:

- 轻度:
- 中度:
- 重度:

可疑腺癌:

诊断意见: 未见上皮内病变或恶性细胞 (NILM)。

建议:

报告医师: 张荣生

地址: 大同市魏都大道 79 号, 本报告医师签字后有效  
咨询: 0352-2830587 4006-122-995

妇科细胞学是筛查项目, 出于技术原因, 可能会有假阴性结果, 本检测仅对来样负责, 如果对结果有疑义, 请在收到报告 7 天内与我们联系。

大同瑞慈康复医院 12导联心电图报告

王波 女 37岁

体检号:406948

病床号:

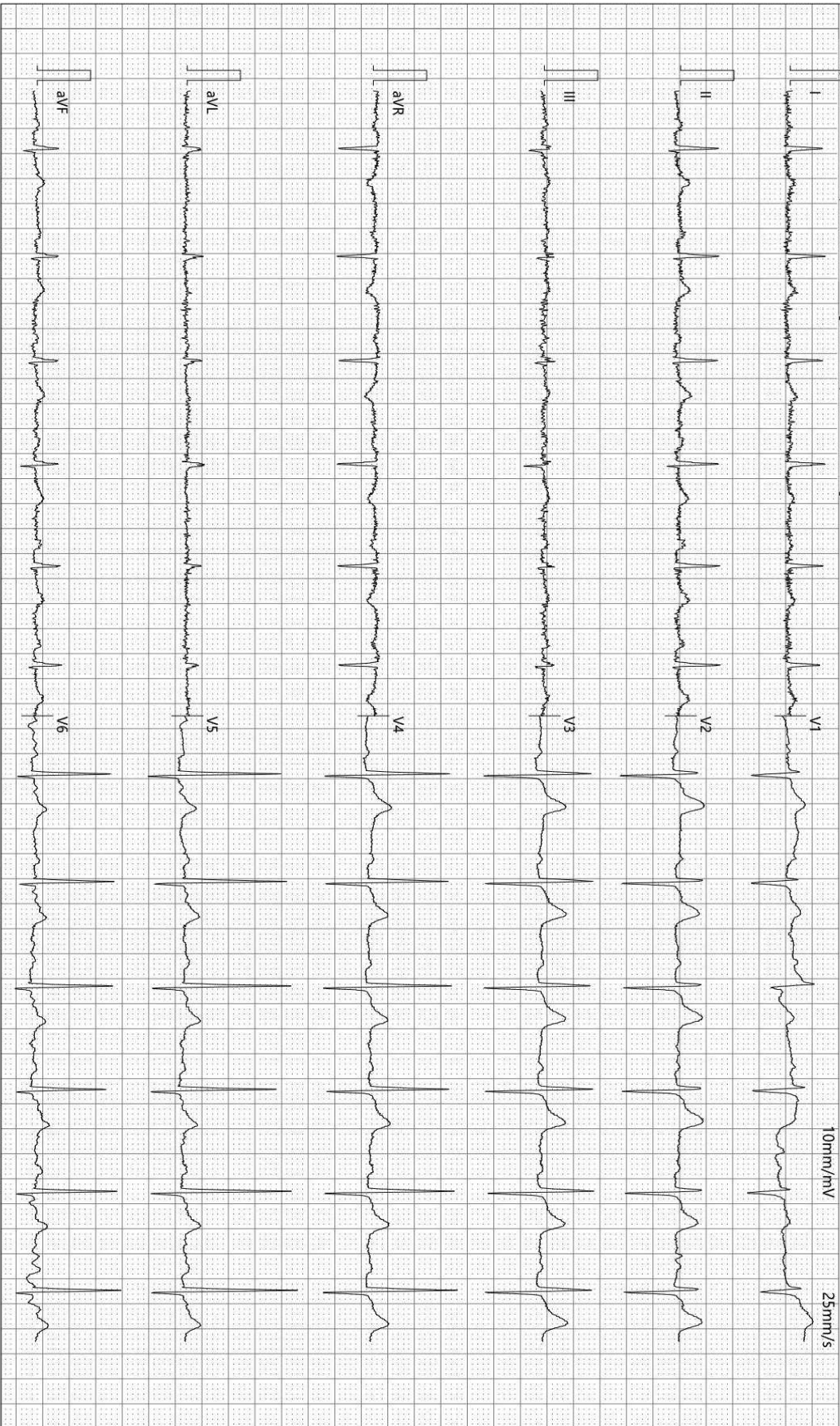
诊断结果:

- 1.窦性心律
- 2.正常心电图

诊断医生:

张进 陶志峰

HR : 70bpm [60 ~ 100bpm]  
 P : 122 f ms [0 ~ 110ms]  
 PR : 196ms [120 ~ 200ms]  
 QRS : 77ms [60 ~ 100ms]  
 QT/QTc : 387/419ms [320 ~ 440/0 ~ 460ms]  
 P/QRS/T : 25/30/59deg. [0 ~ 75/-30 ~ 90/0 ~ 75deg]  
 RV5/SV1 : 1.945/0.660mV [0.0 ~ 2.5/0.0 ~ 2.0mV]



检查时间:2024-12-25 10:09:38

诊断时间:2024-12-25 10:12:17

SEMIP V1.90

仅供临床参考

Rich 大同瑞慈康复医院  
超声诊断图文报告

流水号: 2211290525

超声号: 1780202

姓名: 王波

年龄: 37 岁

性别: 女

检查设备: Vivid E95

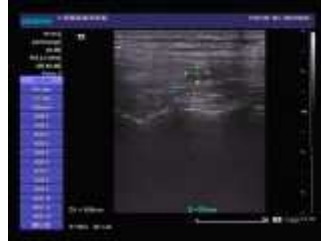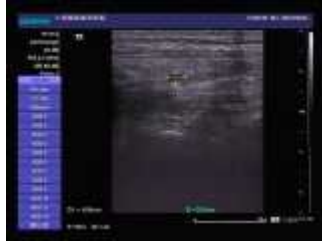体检号: 406948

申请医院: 本院

体检科室: 体检科

检查部位: 甲状腺彩超

经典图像:



影像所见:

甲状腺双侧叶形态正常, 包膜完整, 双侧叶实质内探及囊性结节, 左侧大小约 0.5\*0.3cm, 右侧大小约 0.6\*0.4cm, 形态规则, 边界清, 余实质回声均匀, CDFI: 未见异常血流信号。

双侧颈部未见明显肿大淋巴结。

影像诊断:

甲状腺双侧叶结节 TI-RADS II 级

报告医师: 李菊蓉

检查日期: 2024-12-25

审核医师: 李菊蓉

报告日期: 2024-12-25



注: 本报告仅供临床医生参考!

地址: 大同市魏都大道 79 号。若有疑问, 请致电: 0352---2830580

Rich 大同瑞慈康复医院  
超声诊断图文报告

流水号: 2211290525

超声号:

姓名: 王波

年龄: 37 岁

性别: 女

检查设备: Vivid E95

体检号: 406948

申请医院: 本院

体检科室: 体检科

检查部位: 乳腺彩超

经典图像:



影像所见:

双侧乳腺腺体层次清晰, 右乳腺体厚 1.1cm, 左乳腺体厚 1.0cm, 乳导管未见扩张, 未见明显占位性病变, CDFI: 未见异常血流信号。

双侧腋下未见明显肿大淋巴结。

影像诊断:

双侧乳腺未见明显异常

报告医师:

检查日期: 2024-12-26

审核医师:

报告日期: 2024-12-26



注: 本报告仅供临床医生参考!

地址: 大同市魏都大道 79 号。若有疑问, 请致电: 0352-2830580

Rich 大同瑞慈康复医院  
超声诊断图文报告

流水号: 2211290525

超声号:

姓名: 王波

年龄: 37 岁

性别: 女

检查设备: Vivid E95

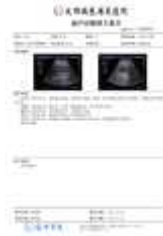体检号: 406948

申请医院: 本院

体检科室: 体检科

检查部位: 全腹彩超

经典图像:



影像所见:

肝脏大小形态正常, 包膜光滑完整, 实质回声细腻、增强, 肝内管道系统走行欠清晰, 门静脉及肝内胆管不扩张。  
胆囊大小形态正常, 壁不厚、光滑, 囊内透声好, 肝外胆管不扩张。  
胰腺大小形态正常, 实质回声均匀, 主胰管不扩张。  
脾脏大小形态正常, 实质回声均匀, 脾门静脉不宽。  
双肾大小形态正常, 皮髓质分界清晰, 集合系统未见分离, 双侧输尿管未见扩张。  
膀胱未充盈。

影像诊断:

轻度脂肪肝

报告医师:

检查日期: 2024-12-26

审核医师:

报告日期: 2024-12-26



注: 本报告仅供临床医生参考!

地址: 大同市魏都大道 79 号。若有疑问, 请致电: 0352-2830580

姓名: 王波

年龄: 37岁

性别: 女

检查设备: 西门子数字X线摄影

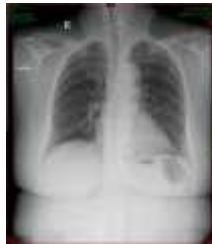体检号: 406948

申请医院: 本院

体检科室: 体检科

检查部位: 胸部正位片

## 经典图像:



## 影像所见:

胸廓对称。气管居中，纵隔无移位。双肺野清晰。肺门影未见增大。心脏大小、形态正常。双膈面光滑，肋膈角锐利。

## 影像诊断:

胸部平片未见异常。

报告医师: 李贵

检查日期: 2024-12-25

审核医师: 李贵

报告日期: 2024-12-25