



2211290511

大同瑞慈健康体检

报 告 册

体检编号	406934	工号	11
姓名	梁海英		
性别	女	年龄	43岁
单位	山西交控高速公路服务区管		
部门	山西交控高速公路服务区管理有		
联系电话	13753230411		
体检日期	2023-12-20		

尊敬的梁海英女士您好！

首先，瑞慈健康体检全体员工欢迎您的光临，并对您的信任表示衷心的感谢！

您于 2023-12-20 （体检编号：406934）完成健康检查，本机构的各科医生已根据您的体检项目及结果，汇总成此份健康体检报告，并经总检医生审核。据此提出对您健康状况的综合分析及建议。

瑞慈健康体检倡导“大健康、大康复”，提出“健康是第一财富（Rich）”的人文理念。希望您仔细阅读并妥善地保管此份健康体检报告，并认真关注报告中的提示与建议，若您对报告内容有任何疑问，可直接与瑞慈健康体检客服部联系，进一步咨询。

健康体检咨询电话：**0352-2824444**

客户服务咨询电话：**0352-2830597**

400-6112995

瑞慈健康体检报告由下列内容组成：

第一部分：主检报告

第二部分：分科分项结果

第三部分：检验报告

第四部分：附表

主检报告

检查综述

- 1、【血常规（五分类）】嗜碱性粒细胞百分比(BA%)偏高(1.1 %)
- 2、【生殖道微生态】上皮细胞(白带)+/HP G-杆菌++
- 3、【尿液分析+尿沉渣】鳞状上皮细胞偏高(5 /HP)
- 4、【胸部正位片】右上肺钙化斑。
- 5、【全腹彩超】 1. 肝多发囊肿 2. 双肾囊肿 3. 宫颈纳囊

医生建议

【嗜碱性粒细胞百分比(BA%)偏高】：

- (1) 供内科结合临床参考。

【上皮细胞(白带)+/HP】：

(1) 在生理情况下，阴道内的细胞新陈代谢会正常脱落，在取标本的时候会取到有脱落的上皮细胞，镜检时就会发现阳性，这属于正常的现象。如果同时阴道分泌物检查发现有病原菌感染的情况，建议往妇科进一步诊断治疗。

【G-杆菌++】：

- (1) 阴道微生物学检查是用于提示除阴道的正常菌群之外，可致病的菌群类别判断，用于临床治疗指导。

【鳞状上皮细胞偏高】：

(1) 在生理情况下，机体正常的新陈代谢都会引起鳞状上皮细胞的脱离，这是一种正常的机体现象。如果长时间出现鳞状上皮细胞偏高的现象时，则有可能是尿路感染、泌尿系统结石等因素导致，应及时往泌尿外科进一步诊断治疗。

【肺钙化斑】：

(1) 肺钙化灶是肺部的病理性产物，主要是肺部曾有过炎症或结核感染等病变，在机体修复的过程中，这些病变被纤维组织填充，并有钙质沉淀，形成的钙化结节或者钙化灶，提示是一个陈旧性病变。建议定期复查。

【双肾囊肿】：

- (1) 建议泌尿科诊断治疗

【肝多发囊肿】：

(1) 首次发现，应往肝胆外科复查就诊，待确诊后小于5cm者请3个月到半年复查；大于5cm者请到肝胆外科诊治。

【宫颈纳囊】：

(1) 宫颈腺体囊肿又叫宫颈纳氏囊肿（可称‘纳囊’或‘那囊’），同宫颈糜烂、宫颈息肉一样，是慢性宫颈炎的一种表现。

(2)临床表现时可以看到宫颈表面突出多个大小不一的青白色囊泡（并非紫色），内含黏液，小的有米粒大，大的有玉米粒大，有的可以长得很大，突出于宫颈表面，甚至到达阴道口，根部与宫颈之间有蒂相连，常合并有宫颈肥大。

(3)其形成原因是在宫颈糜烂愈合过程中，新生的鳞状上皮覆盖宫颈腺管口或伸入腺管，将腺管口阻塞；腺管周围的结缔组织增生或瘢痕形成压迫腺管，使腺管变窄甚至阻塞，腺体分泌物引流受阻，滞留形成的囊肿叫宫颈纳氏囊肿。

(4)对小的纳囊，无任何临床症状可不予处理；对于密集的较小的纳囊或比较大的纳囊，可考虑光疗、激光、微波、自凝刀等物理治疗。

(5)对于较大的突出于宫颈表面的纳囊，可考虑电刀切除治疗。上述治疗方法均无太大痛苦，也基本不会影响日常的工作和生活。

汇总医生： 丁昊炜

主检日期： 2023-12-21

主检医生：

分科结果

身高、体重、血压

项目名称	检查结果	项目名称	检查结果
身高	173cm	体重	67kg
血压	119/83mmHg		

***小结：**

未见异常

操作员：赵婉如

检查日期：2023-12-20

检查医生：名燕凌

妇科内诊

项目名称	检查结果	项目名称	检查结果
外阴	正常	尿道口	正常
阴道	通畅	子宫	正常
附件	正常	宫颈	光滑
后穹窿	正常		

***小结：**

未见异常

操作员：许艳华

检查日期：2023-12-20

检查医生：许艳华

检验报告

尿液分析+尿沉渣

项目名称	检查结果	单位	参考值	提示
白细胞尿	10	个/ul	0--13	
上皮细胞(EC)	5	/HP	0--28	
管型(CAST)	0	个/ul	0--1	
霉菌(尿)	0	/HP	0--0	
结晶	0	/HP	0--10	
透明度(CLA)	清亮			
胆红素(BIL)	-		阴性	
隐血(ERY)	-		阴性	
小圆上皮细胞(SRC)	0	个/ul	0--0	
维生素C	-		阴性	
异常红细胞	0	个/ul	0--3	
红细胞(正常)	0	个/ul	0--6	
鳞状上皮细胞	5	个/ul	0--0	↑
粘液丝	0	个/ul	0--0	
颜色(Colour)	淡黄色			
尿葡萄糖(GLU)	-		阴性	
酮体(KET)	-		阴性	
比重(SG)	1.010		1.003--1.030	
酸碱度(PH)	6.5		4.5--8.0	
尿蛋白质(PRO)	-		阴性	
尿胆原(URO)	-		阴性	
亚硝酸盐(NIT)	-		阴性	
红细胞(尿)(RBC)	0	个/ul	0--6	
尿白细胞(LEU)	-		阴性	

*小结:

鳞状上皮细胞偏高(5 /HP)

操作员：赵伟 检查日期:2023-12-20 检查医生:陈建国

血常规（五分类）

项目名称	检查结果	单位	参考值	提示
白细胞(WBC)	4.58	10 ⁹ /L	3.5--9.5	
淋巴细胞绝对值(LY#)	2.21	10 ⁹ /L	1.1--3.2	
淋巴细胞百分比(LY%)	48.3	%	20--50	
中性粒细胞绝对值(GR#)	1.98	10 ⁹ /L	1.8--6.3	
中性粒细胞百分比(GR%)	43.1	%	40--75	
嗜碱性粒细胞绝对值(BA#)	0.05	10 ⁹ /L	0--0.06	
嗜碱性粒细胞百分比(BA%)	1.1	%	0--1.0	↑
嗜酸性粒细胞绝对值(EO#)	0.07	10 ⁹ /L	0.02--0.52	
嗜酸性粒细胞百分比(EO%)	1.6	%	0.4--8.0	
血小板(PLT)	226	10 ⁹ /L	125--350	
血小板分布宽度(PDW)	15.7	%	15--17	
平均血小板体积(MPV)	11.4	fl	6.0--14.0	
血小板压积(PCT)	0.259	%	0.11--0.28	
红细胞(RBC)	4.18	10 ¹² /L	3.8--5.1	
血红蛋白	133	g/L	115--150	
红细胞压积(HCT)	39.6	%	35--45	
红细胞平均体积(MCV)	94.6	fl	82--100	
平均血红蛋白含量(MCH)	31.8	pg	27--34	
平均血红蛋白浓度(MCHC)	336	g/L	316--354	
单核细胞绝对值(MO#)	0.27	10 ⁹ /L	0.1--0.60	
单核细胞百分比(MO%)	5.9	%	3--10	
红细胞分布宽度标准差	43.1	fl	35--56	

(RDW-SD)				
红细胞分布宽度变异系数 (RDW-CV)	12.0	%	10.6--16.6	
大血小板比率	34.7	%	11--45	
大血小板数目	78	10 ⁹ /L	30--90	
未成熟粒细胞数目	0.01	10 ⁹ /L	0--999	
未成熟粒细胞百分比	0.1	%	0--100	
有核红细胞数目	0.000	10 ⁹ /L	0--9999	
有核红细胞百分比	0.00	/100WBC	0--9999	

***小结:**

嗜碱性粒细胞百分比(BA%)偏高(1.1 %)

操作员：黄璐瑶 检查日期:2023-12-20 检查医生:陈建国

肾功三项

项目名称	检查结果	单位	参考值	提示
肌酐(CREA)	59.00	umol/L	41--73	
尿酸(UA)	253.00	umol/L	140--340	
尿素测定 (Urea)	4.30	mmol/L	2.6--7.5	

***小结:**

未见异常

操作员：王小雪 检查日期:2023-12-20 检查医生:陈建国

空腹血糖

项目名称	检查结果	单位	参考值	提示
葡萄糖(GLU)	4.82	mmol/L	3.89--6.1	

***小结:**

未见异常

操作员：王小雪 检查日期:2023-12-20 检查医生:陈建国

生殖道微生态

项目名称	检查结果	单位	参考值	提示
线索细胞	-			
清洁度	II			
上皮细胞(白带)	+			
滴虫	-			
G-球菌	-			
霉菌	-			
G-杆菌	++			
G+杆菌	-			
G+球菌	-			

*小结:

上皮细胞(白带)+/HP G-杆菌 ++

操作员：梁可欣 检查日期:2023-12-20

检查医生:陈建国

血脂四项

项目名称	检查结果	单位	参考值	提示
动脉硬化指数	1.82		1.31--3.19	
总胆固醇(CHOL)	4.07	mmol/L	2.59--5.2	
甘油三脂(TG)	0.94	mmol/L	0.7--1.7	
低密度脂蛋白(LDL)	2.51	mmol/L	0--4.13	
高密度脂蛋白(HDL)	1.38	mmol/L	0.77--1.55	

*小结:

未见异常

操作员：王小雪 检查日期:2023-12-20

检查医生:陈建国

肝功能三项

项目名称	检查结果	单位	参考值	提示
γ-谷氨酰转肽酶(GGT)	16.0	U/L	7--45	
丙氨酸氨基转移酶(ALT)	19.00	U/L	7--40	
门冬氨酸氨基转移酶(AST)	26.00	U/L	13--35	
谷草比谷丙	1.37		0.4--2.5	

***小结:**

未见异常

操作员：王小雪 检查日期:2023-12-20 检查医生:陈建国

大同现代医学检验实验室

液基薄层细胞学图文报告

ID: 2023093722

病理号: 089291

姓名: 梁海英

性别: 女

年龄: 43岁

送检科室:

电话号码: 13753230411

床号:

病历号:

体检号: 2211290511

送检医院: 大同瑞慈康复体检

送检日期: 2023-12-20

末次月经:

送检医生:

采样日期:

报告日期: 2023-12-20

标本满意度: 满意

细胞量: >45%

红细胞:

经期样本:

颈管细胞:

化生细胞:

鳞状细胞:

宫颈柱状细胞:

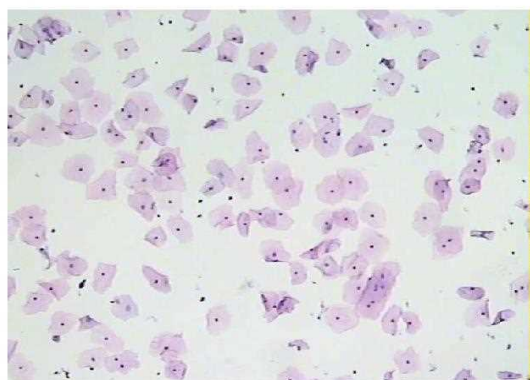
未见上皮内病变/恶性细胞:

正常范围内:

良性反应性改变:

- 炎性:
- 放疗:
- 妊娠:
- 萎缩性:
- 宫内避孕器:
- 其他:

- 轻度:
- 中度:
- 重度:



病原体: 滴虫感染: 念珠菌感染: 细菌感染:

提示 HPV 感染: 疱疹病毒感染:

鳞状上皮细胞分析:

- 非典型鳞状细胞:
- 倾向上皮内瘤变:
 - 倾向良性反应性改变:
 - 不能明确意义(ASC-US):
 - 不排除高度病变(ASC-H):

- 上皮内低度病变: 鳞癌:
- 上皮内高度病变:
- CIN2:
 - CIN3:

腺上皮细胞分析:

非典型腺细胞:

- 宫内膜:
- 来源不明:

非典型腺细胞(宫颈管):

- 倾向原位腺癌:
- 不能明确意义:
- 倾向良性反应性改变:

腺癌:

- 宫颈管:
- 宫内膜:
- 其它:

炎细胞:

- 轻度:
- 中度:
- 重度:

可疑腺癌:

诊断意见: 未见上皮内病变或恶性细胞 (NILM)。

建议:

报告医师: 张荣生

地址: 大同市魏都大道 79 号, 本报告医师签字后有效
咨询: 0352-2830587 4006-122-995

妇科细胞学是筛查项目, 出于技术原因, 可能会有假阴性结果, 本检测仅对来样负责, 如果对结果有疑义, 请在收到报告 7 天内与我们联系。

大同瑞慈康复医院 12导联心电图报告

梁海英 女 43岁 体检号:406934

病床号:

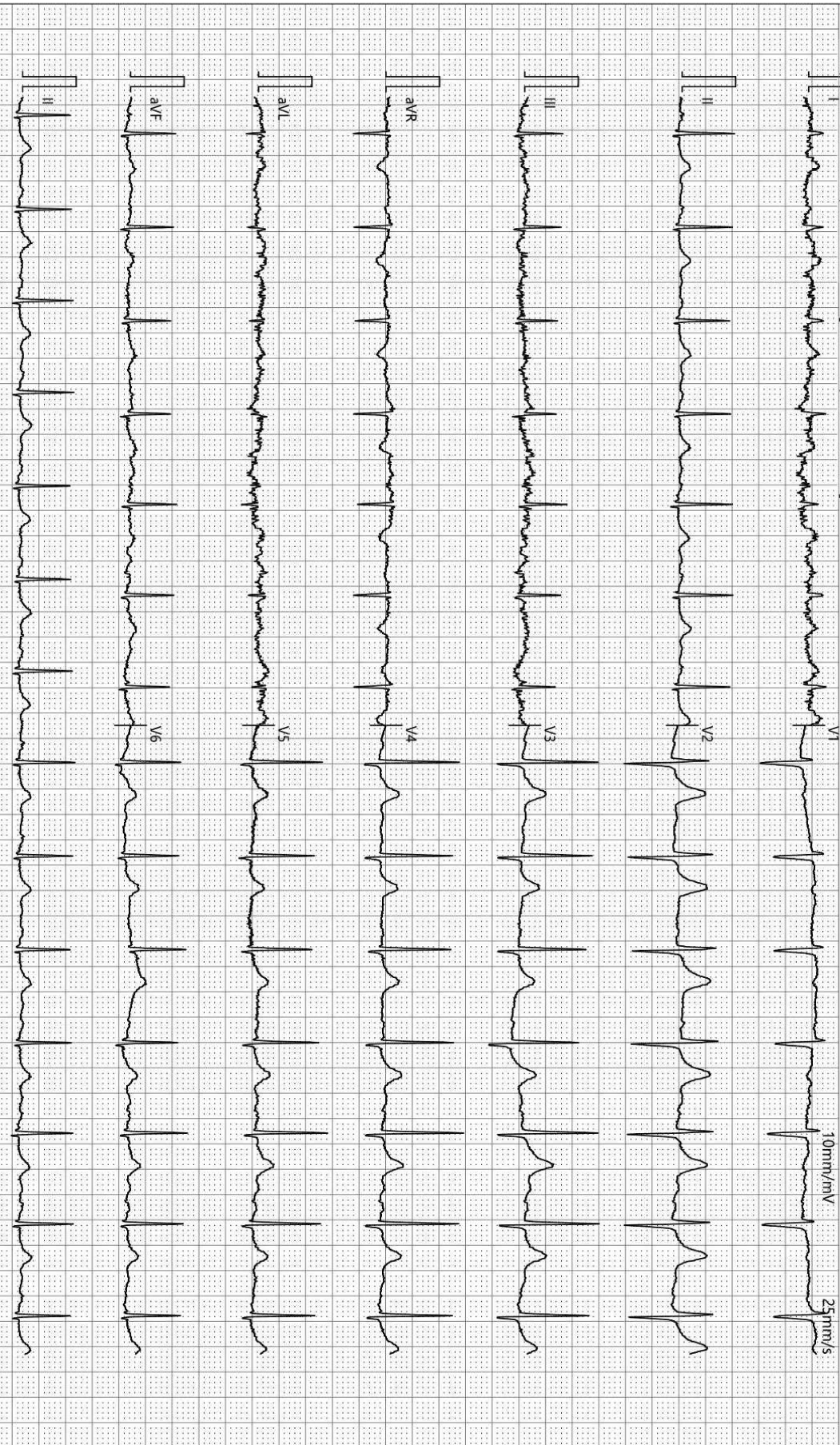
诊断结果:

- 1.窦性心律
- 2.正常心电图

诊断医生:

曹志 陶志峰

HR : 81bpm [60 ~ 100bpm]
 P : 111 ↑ ms [0 ~ 110ms]
 PR : 170ms [120 ~ 200ms]
 QRS : 78ms [60 ~ 100ms]
 QT/QTc : 377/440ms [320 ~ 440/0 ~ 460ms]
 P/QRS/T : -26 ↑ /66/44deg. [0 ~ 75/-30 ~ 90/0 ~ 75deg]
 RV5/√SV1 : 1.213/0.719mV [0.0 ~ 2.5/0.0 ~ 2.0mV]



检查时间:2023-12-20 09:44:22

诊断时间:2023-12-20 09:53:09

SEMIP V1.90

仅供临床参考

DR 诊断图文报告

流水号: 2211290511

影像号: DX20231220032

姓名: 梁海英

年龄: 43 岁

性别: 女

检查设备: 西门子数字 X 线摄影

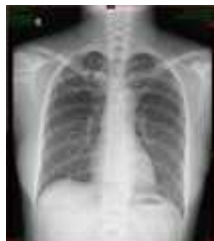体检号: 406934

申请医院: 本院

体检科室: 体检科

检查部位: 胸部正位片

经典图像:



影像所见:

胸廓对称。气管居中，纵隔无移位。右上肺野可见斑片状钙化灶。肺门影未见增大。心脏大小、形态正常。双膈面光滑，肋膈角锐利。

影像诊断:

右上肺钙化斑。

报告医师: 李贵

检查日期: 2023-12-20

审核医师: 李贵

报告日期: 2023-12-20

超声诊断图文报告

流水号: 2211290511

影像号: 1491891

姓名: 梁海英

年龄: 43 岁

性别: 女

检查设备: Vivid E95

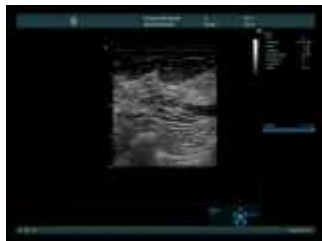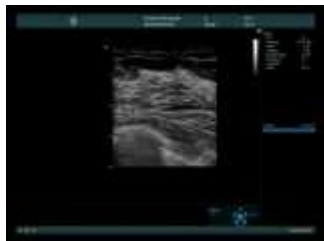体检号: 406934

申请医院: 本院

体检科室: 体检科

检查部位: 乳腺彩超

经典图像:



影像所见:

双侧乳腺腺体层次清晰, 右乳腺体厚 0.9cm, 左乳腺体厚 1.0cm, 乳导管未见扩张, 未见明显占位性病变, CDFI: 未见异常血流信号。

双侧腋下未见明显肿大淋巴结。

影像诊断:

双侧乳腺未见明显异常

报告医师: 李菊蓉

检查日期: 2023-12-20

审核医师: 李菊蓉

报告日期: 2023-12-20

超声诊断图文报告

流水号: 2211290511

影像号: 1491945

姓名: 梁海英

年龄: 43 岁

性别: 女

检查设备: Vivid E95

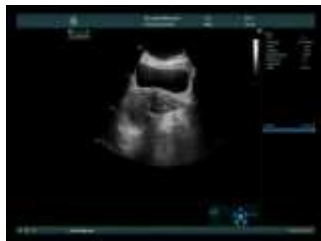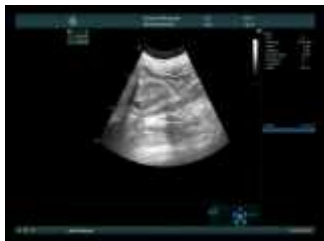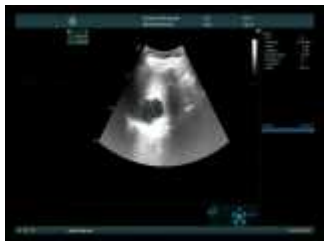体检号: 406934

申请医院: 本院

体检科室: 体检科

检查部位: 全腹彩超

经典图像:



影像所见:

肝脏大小形态正常,包膜光滑完整,肝内探及数个囊性回声,大者位于肝右叶,大小约 4.1*3.3cm,内可见分隔,余实质回声均匀,肝内管道系统走行清晰,门静脉及肝内胆管不扩张。

胆囊大小形态正常,壁不厚、光滑,囊内透声好,肝外胆管不扩张。

胰腺大小形态正常,实质回声均匀,主胰管不扩张。

脾脏大小形态正常,实质回声均匀,脾门静脉不宽。

双肾大小形态正常,皮髓质分界清晰,右肾上极探及囊性结构,大小约 1.1*1.0cm,内可见分隔,另于左肾探及囊性结构,大小约 1.5*1.3cm,均边界清,双肾集合系统未见分离,双侧输尿管未见扩张。

膀胱充盈佳,未见明显异常。

后位子宫,大小正常,肌壁回声均匀,内膜线清晰,厚 0.8cm,宫颈厚约 3.2cm,内可见囊性回声,直径约 0.7cm,双侧附件区未见异常。

影像诊断:

1. 肝多发囊肿
2. 双肾囊肿
3. 宫颈纳囊

报告医师: 李菊蓉

检查日期: 2023-12-20

审核医师: 李菊蓉

报告日期: 2023-12-20