



2211290508

# 大同瑞慈健康体检

## 报 告 册

体检编号	406931	工号	8
姓名	刘春霞		
性别	女	年龄	43岁
单位	山西交控高速公路服务区管		
部门	山西交控高速公路服务区管理有		
联系电话	13803429870		
体检日期	2023-12-25		

尊敬的刘春霞女士您好！

首先，瑞慈健康体检全体员工欢迎您的光临，并对您的信任表示衷心的感谢！

您于 2023-12-25 （体检编号：406931）完成健康检查，本机构的各科医生已根据您的体检项目及结果，汇总成此份健康体检报告，并经总检医生审核。据此提出对您健康状况的综合分析及建议。

瑞慈健康体检倡导“大健康、大康复”，提出“健康是第一财富（Rich）”的人文理念。希望您仔细阅读并妥善地保管此份健康体检报告，并认真关注报告中的提示与建议，若您对报告内容有任何疑问，可直接与瑞慈健康体检客服部联系，进一步咨询。

健康体检咨询电话：**0352-2824444**

客户服务咨询电话：**0352-2830597**  
**400-6112995**

瑞慈健康体检报告由下列内容组成：

第一部分：主检报告

第二部分：分科分项结果

第三部分：检验报告

第四部分：附表

## 主检报告

### 检查综述

- 1、【身高、体重、血压】 (1) 血压 155/81：本次测量收缩期血压偏高
- 2、【生殖道微生态】 上皮细胞(白带)++/HP
- 3、【血脂四项】 甘油三脂(TG)偏高(5.10 mmol/L)
- 4、【尿液分析+尿沉渣】 隐血(ERY)1+
- 5、【心电图】 1. 窦性心律 2. 完全性右束支阻滞 3. T波改变(III、II、aVF、V1-V6)
- 6、【乳腺彩超】 双乳偏高回声结节 考虑脂肪瘤
- 7、【全腹彩超】 1. 中度脂肪肝 2. 右肾多发高回声结节 考虑错构瘤

### 医生建议

#### 【本次测量收缩期血压偏高】：

- (1) 所谓单纯收缩期高血压，顾名思义是指一个人的舒张压（即低压）不高，仅仅是收缩压（即高压）超过正常范围。
- (2) 单纯收缩期高血压标准为收缩压在 140mmHg 以上，舒张压为 90mmHg 以下。如果收缩压在 140-149mmHg，又称单纯收缩期临界高血压。由于单纯收缩期高血压大部分发生在 60 岁以上的老年人，故又称老年单纯收缩期高血压。
- (3) 当病人患动脉硬化、甲状腺功能亢进、主动脉关闭不全、体循环动静脉瘘、动脉导管未闭及原因不明的高动力循环状态时，也常伴有收缩期高血压，但这些不包括在单纯收缩期高血压范围内。
- (4) 劳逸结合，保持良好身心状态。避免各种诱因：如情绪低落、紧张等。改进生活方式，适当低盐、低脂、低胆固醇饮食，戒烟酒。必要时心血管专科诊治，定期复诊。
- (5) 平时应低盐（每天 5~10g）、低脂饮食（少吃动物脂肪与内脏）；忌烟限酒。遵照医嘱坚持服药，定期测量血压，宜控制在 140/90mmHg 以下，若合并有糖尿病和肾病，要把血压控制在 130/80mmHg 以下。
- (6) 血压到正常水平时，说明此时选用的降压药和治疗方案基本合适，但并不意味着高血压已被“治愈”，应坚持治疗。若盲目自行停药或间断服药，常会使血压波动很大，而加重心、脑、肾和血管的损害。

#### 【上皮细胞(白带)++/HP】：

- (1) 在生理情况下，阴道内的细胞新陈代谢会正常脱落，在取标本的时候会取到有脱落的上皮细胞，镜检时就会发现阳性，这属于正常的现象。如果同时阴道分泌物检查发现有病原菌感染的情况，建议往妇科进一步诊断治疗。

#### 【甘油三脂(TG)偏高】：

- (1) 甘油三酯是甘油和脂肪酸所构成的有机化合物，甘油三酯测定是脂类代谢的重要指标之一。
- (2) 甘油三酯增高与冠心病的发生有着重要的相关性，随年龄增大而有上升的趋势，其增高最常见于高脂和过量糖类饮食、肥胖等。
- (3) 甘油三酯主要功能是为机体提供能量，其正常值在 0.7-1.7mmol/L 之间，1.7-2.29mmol/L 为边缘增高，提示应该注意饮食和运动了。
- (4) 甘油三酯大于 2.3mmol/L，就称为高甘油三酯血症。甘油三酯增高虽然不会直接导致血管斑块的形成，但也会间接引起心脑血管疾病风险增加，同时，当甘油三酯大于 5.6mmol/L 时，还会增加急性胰腺炎的风险，所以降低甘油三酯的基础主要是控制饮食，饮食控制不佳可以选择药物治疗。

(5)生活方式的干预是控制甘油三酯水平升高的基础，包括减重，增加运动量，限制酒精摄入以及避免食用果糖和高碳水化合物食物。多食蔬菜水果，定期复查。

(6)明显增高者在医师的指导下使用降脂药物治疗，首选他汀和贝特类药物。

**【隐血 (ERY) 1+】：**

(1)尿隐血可分为肉眼血尿和镜下血尿。肉眼血尿是指肉眼能见到血色的尿，尿液呈洗肉水色或血色，通常在1000ml尿中含有1ml血液即肉眼可见。镜下血尿是指尿的颜色正常，通过显微镜可以观察到尿液中含红细胞，通常离心沉淀后的尿液镜检每高倍视野有红细胞3个以上。

(2)尿隐血是泌尿系疾病常见的症状之一，生理情况下女性生理期、运动后等都可以引起，病理情况下大多是由泌尿系统疾病引起，如泌尿系炎症、尿路结石等，也有一些血尿是由全身性疾病或泌尿系统邻近器官所致。

(3)需要指出的是：尿液呈红色并不都是血尿，有些药物、食物都能使尿液呈红色、橙色或褐色；由于严重创伤、错误输血等大量红细胞或组织破坏，也可导致血红蛋白或肌红蛋白尿。

(4)建议往泌尿外科进一步复查，以明确诊断。

**【T波改变】：**

(1)可见于心肌劳损，电解质混乱及神经调节异常，如疲劳，精神紧张等，往心血管内科咨询，进一步查找病因及治疗。

**【完全性右束支阻滞】：**

(1)建议心血管内科诊断治疗。

**【脂肪瘤】：**

(1)脂肪瘤是一种良性肿瘤，多发生于皮下。瘤体周围有一层薄的结缔组织包囊，内有被结缔组织束分成叶状成群的正常脂肪细胞。有的脂肪瘤在结构上除大量脂肪组织外，还含有较多结缔组织或血管，即形成复杂的脂肪瘤。

(2)脂肪瘤有一层薄的纤维内膜，内有很多纤维索，纵横形成很多间隔，最常见于颈、肩、背、臀和乳房及肢体的皮下组织、面部、头皮、阴囊和阴唇，其次为腹膜后及胃肠壁等处；极少数可出现于原来无脂肪组织的部位。如果肿瘤中纤维组织所占比例较多，则称纤维脂肪瘤。

(3)脂肪瘤多见于40~50岁的成年人。瘤体质地柔软，圆形或分叶状，位于皮下，可以推动；瘤体大小不等，小的如枣大，用手摸方能触知，大的可隆起皮面，但表面皮肤正常。

(4)瘤体单发或多发，多无自觉症状。瘤体较小，直径约1cm，一般不需处理。若瘤体较大，影响活动，或近期内突然增大或发生破溃，则应手术切除。

**【错构瘤】：**

(1)肾错构瘤又称为肾血管平滑肌脂肪瘤。是由异常增加的血管平滑肌及脂肪组织按照不同的比例构成的，是一种良性肿瘤。如果肾错构瘤较小，临床症状又不明显，可不处理，定期复查即可。如果肾错构瘤体积较大，或出现明显症状时，建议泌尿科结合临床诊治。

**【中度脂肪肝】：**

(1)脂肪肝是指肝脏被脂肪浸润，为一种多病因引起的获得性疾病。

(2)脂肪肝是以肝细胞脂肪变性和脂肪蓄积为病理特征，最常见易患因素有超重或肥胖、进食油腻食物、高脂血症（尤其甘油三酯升高）、营养失调（营养过量或不足）、饮酒、高脂血症、少运动、糖耐量异常、减肥造成体重急剧下降、营养不良、中毒和药物等。

(3)当肝内脂类（主要为甘油三酯）含量超过肝重的5%时为脂肪肝。脂肪肝是一个常见的临床现象，不是一个独立性的疾病。

(4)值得注意的是，过多的脂肪在肝组织、肝细胞内浸润，引起肝细胞肿大，严重可致肝硬化。脂肪肝是可逆性的，合理饮食、运动及治疗后可恢复。

(5)合理控制饮食，控制总摄入量，低盐、低脂和低糖类饮食，少吃动物内脏，多吃蔬菜水果；

(6)控制危险因素，如控制体重、改善胰岛素抵抗、调整血脂紊乱，戒酒、戒烟，坚持长期有氧运动，加强体育锻炼；

(7)定期复查腹部彩超、血脂、肝功能。

汇总医生： 樊兴国

主检日期： 2023-12-28

主检医生：

## 分科结果

## 身高、体重、血压

项目名称	检查结果	项目名称	检查结果
身高	160cm	体重	56kg
血压	155/81mmHg		

**\*小结：**

(1) 血压 155/81：本次测量收缩期血压偏高

操作员：张文静

检查日期:2023-12-25

检查医生：名燕凌

## 妇科内诊

项目名称	检查结果	项目名称	检查结果
外阴	正常	尿道口	正常
阴道	通畅	子宫	正常
附件	正常	宫颈	光滑
后穹窿	正常		

**\*小结：**

未见异常

操作员：薛荣丽

检查日期:2023-12-25

检查医生：薛荣丽

## 检验报告

## 尿液分析+尿沉渣

项目名称	检查结果	单位	参考值	提示
白细胞尿	0	个/ul	0--13	
上皮细胞(EC)	0	/HP	0--28	
管型(CAST)	0	个/ul	0--1	
霉菌(尿)	0	/HP	0--0	
结晶	0	/HP	0--10	
透明度(CLA)	清亮			
胆红素(BIL)	-		阴性	
隐血(ERY)	1+		阴性	
小圆上皮细胞(SRC)	0	个/ul	0--0	
维生素C	-		阴性	
异常红细胞	0	个/ul	0--3	
红细胞(正常)	1	个/ul	0--6	
鳞状上皮细胞	0	个/ul	0--0	
粘液丝	0	个/ul	0--0	
颜色(Colour)	淡黄色			
尿葡萄糖(GLU)	-		阴性	
酮体(KET)	-		阴性	
比重(SG)	1.015		1.003--1.030	
酸碱度(PH)	6.5		4.5--8.0	
尿蛋白质(PRO)	-		阴性	
尿胆原(URO)	-		阴性	
亚硝酸盐(NIT)	-		阴性	
红细胞(尿)(RBC)	1	个/ul	0--6	
尿白细胞(LEU)	-		阴性	

\*小结:

隐血(ERY)1+

操作员：赵伟 检查日期：2023-12-26 检查医生：陈建国

血常规（五分类）

项目名称	检查结果	单位	参考值	提示
白细胞(WBC)	7.76	10 <sup>9</sup> /L	3.5--9.5	
淋巴细胞绝对值(LY#)	2.03	10 <sup>9</sup> /L	1.1--3.2	
淋巴细胞百分比(LY%)	26.1	%	20--50	
中性粒细胞绝对值(GR#)	5.19	10 <sup>9</sup> /L	1.8--6.3	
中性粒细胞百分比(GR%)	66.9	%	40--75	
嗜碱性粒细胞绝对值(BA#)	0.02	10 <sup>9</sup> /L	0--0.06	
嗜碱性粒细胞百分比(BA%)	0.3	%	0--1.0	
嗜酸性粒细胞绝对值(EO#)	0.09	10 <sup>9</sup> /L	0.02--0.52	
嗜酸性粒细胞百分比(EO%)	1.1	%	0.4--8.0	
血小板(PLT)	171	10 <sup>9</sup> /L	125--350	
血小板分布宽度(PDW)	16.4	%	15--17	
平均血小板体积(MPV)	9.7	fl	6.0--14.0	
血小板压积(PCT)	0.167	%	0.11--0.28	
红细胞(RBC)	4.33	10 <sup>12</sup> /L	3.8--5.1	
血红蛋白	137	g/L	115--150	
红细胞压积(HCT)	40.6	%	35--45	
红细胞平均体积(MCV)	93.8	fl	82--100	
平均血红蛋白含量(MCH)	31.6	pg	27--34	
平均血红蛋白浓度(MCHC)	336	g/L	316--354	
单核细胞绝对值(MO#)	0.43	10 <sup>9</sup> /L	0.1--0.60	
单核细胞百分比(MO%)	5.6	%	3--10	
红细胞分布宽度标准差	45.3	fl	35--56	

(RDW-SD)				
红细胞分布宽度变异系数 (RDW-CV)	12.7	%	10.6--16.6	
大血小板比率	23.5	%	11--45	
大血小板数目	40	10 <sup>9</sup> /L	30--90	
未成熟粒细胞数目	0.02	10 <sup>9</sup> /L	0--999	
未成熟粒细胞百分比	0.3	%	0--100	
有核红细胞数目	0.000	10 <sup>9</sup> /L	0--9999	
有核红细胞百分比	0.00	/100WBC	0--9999	

**\*小结:**

未见异常

操作员：李佳敏 检查日期:2023-12-25 检查医生:陈建国

**肾功三项**

项目名称	检查结果	单位	参考值	提示
肌酐(CREA)	60.00	umol/L	41--73	
尿酸(UA)	223.00	umol/L	140--340	
尿素测定 (Urea)	3.80	mmol/L	2.6--7.5	

**\*小结:**

未见异常

操作员：王小雪 检查日期:2023-12-25 检查医生:陈建国

**空腹血糖**

项目名称	检查结果	单位	参考值	提示
葡萄糖(GLU)	5.05	mmol/L	3.89--6.1	

**\*小结:**

未见异常

操作员：王小雪 检查日期:2023-12-25 检查医生:陈建国

## 生殖道微生态

项目名称	检查结果	单位	参考值	提示
线索细胞	-			
清洁度	II			
上皮细胞(白带)	++			
滴虫	-			
G-球菌	-			
霉菌	-			
G-杆菌	-			
G+杆菌	-			
G+球菌	-			

## \*小结:

上皮细胞(白带)++/HP

操作员：余雅倩 检查日期:2023-12-27

检查医生:陈建国

## 血脂四项

项目名称	检查结果	单位	参考值	提示
动脉硬化指数	2.40		1.31--3.19	
总胆固醇(CHOL)	4.63	mmol/L	2.59--5.2	
甘油三脂(TG)	5.10	mmol/L	0.7--1.7	↑
低密度脂蛋白(LDL)	2.50	mmol/L	0--4.13	
高密度脂蛋白(HDL)	1.04	mmol/L	0.77--1.55	

## \*小结:

甘油三脂(TG)偏高(5.10 mmol/L)

操作员：王小雪 检查日期:2023-12-25

检查医生:陈建国

## 肝功能三项

项目名称	检查结果	单位	参考值	提示
γ-谷氨酰转肽酶(GGT)	21.0	U/L	7--45	
丙氨酸氨基转移酶(ALT)	31.00	U/L	7--40	
门冬氨酸氨基转移酶(AST)	22.00	U/L	13--35	
谷草比谷丙	0.71		0.4--2.5	

**\*小结:**

未见异常

操作员：王小雪 检查日期:2023-12-25 检查医生:陈建国

# 大同现代医学检验实验室

## 液基薄层细胞学图文报告

ID: 2023093946

病理号: 089451

姓名: 刘春霞

性别: 女

年龄: 43岁

送检科室:

电话号码: 13803429870

床号:

病历号:

体检号: 2211290508

送检医院: 大同瑞慈康复体检

送检日期: 2023-12-26

末次月经:

送检医生:

采样日期:

报告日期: 2023-12-26

标本满意度: 满意

细胞量: >45%

红细胞:

经期样本:

颈管细胞:

化生细胞:

鳞状细胞:

宫颈柱状细胞:

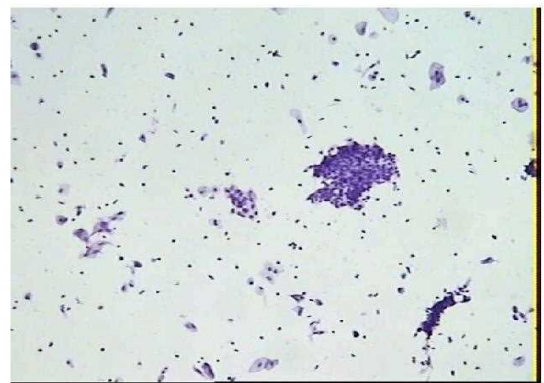
未见上皮内病变/恶性细胞:

正常范围内:

良性反应性改变:

- 炎症:
- 放疗:
- 妊娠:
- 萎缩性:
- 宫内避孕器:
- 其他:

- 轻度:
- 中度:
- 重度:



病原体: 滴虫感染:  念珠菌感染:  细菌感染:

提示 HPV 感染:  疱疹病毒感染:

鳞状上皮细胞分析:

- 非典型鳞状细胞:
- 倾向上皮内瘤变:
  - 倾向良性反应性改变:
  - 不能明确意义(ASC-US):
  - 不排除高度病变(ASC-H):

上皮内低度病变:  鳞癌:

上皮内高度病变:

- CIN2:
- CIN3:

腺上皮细胞分析:

非典型腺细胞:

- 宫内膜:
- 来源不明:

非典型腺细胞(宫颈管):

- 倾向原位腺癌:
- 不能明确意义:
- 倾向良性反应性改变:

腺癌:

- 宫颈管:
- 宫内膜:
- 其它:

炎细胞:

- 轻度:
- 中度:
- 重度:

可疑腺癌:

诊断意见: 未见上皮内病变或恶性细胞 (NILM)。

建议:

报告医师: 张荣生

地址: 大同市魏都大道 79 号, 本报告医师签字后有效  
咨询: 0352-2830587 4006-122-995

妇科细胞学是筛查项目, 出于技术原因, 可能会有假阴性结果, 本检测仅对来样负责, 如果对结果有疑义, 请在收到报告 7 天内与我们联系。

# 大同瑞慈康复医院 12导联心电图报告

刘春霞 女 43岁

体检号:406931

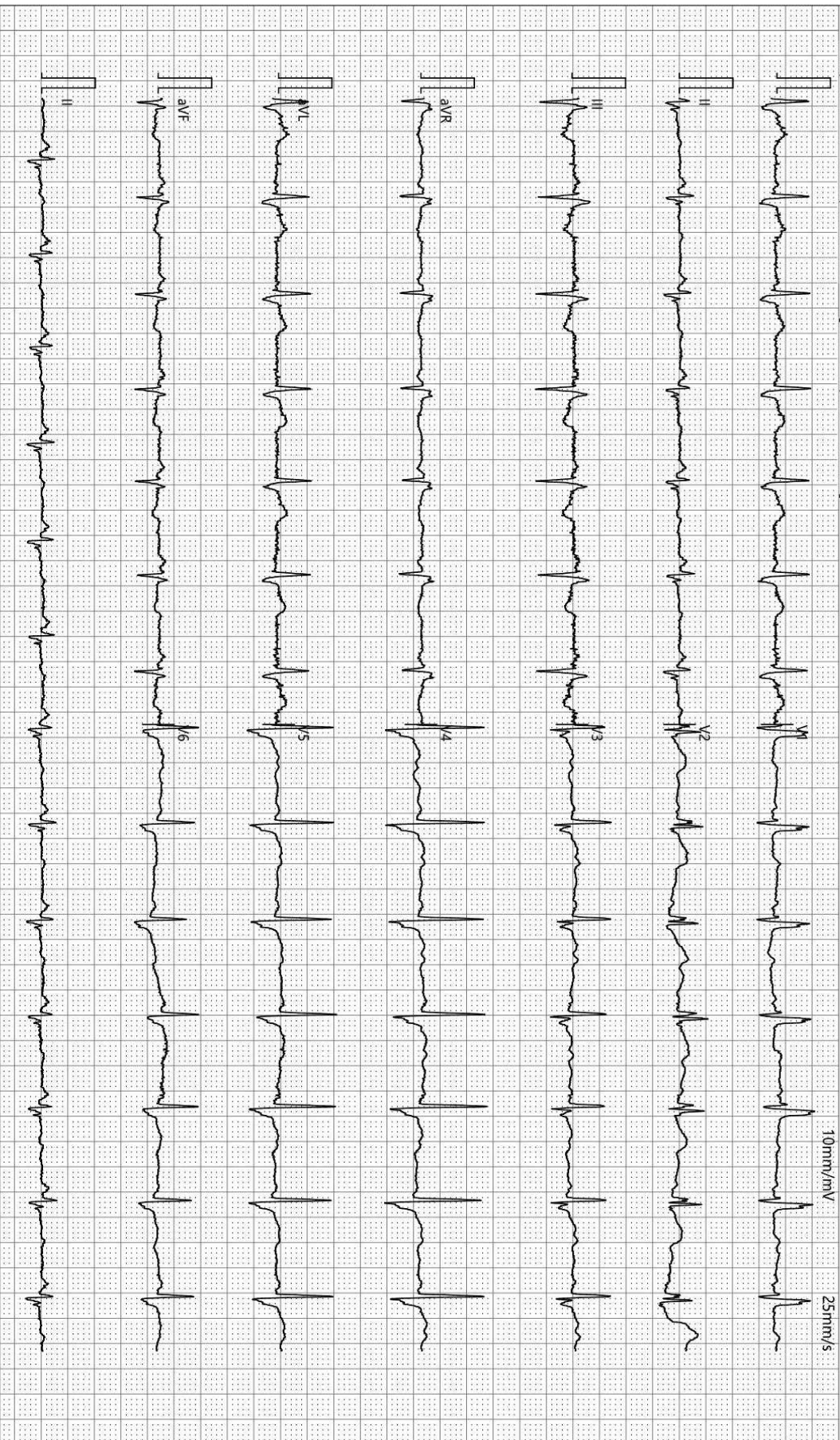
病床号:

诊断结果:

1. 窦性心律
2. 完全性右束支阻滞
3. T波改变(III、II、aVF、V1-V6) 诊断医生:

曹志  
陶志峰

HR	: 79bpm	[60 ~ 100bpm]
P	: 108ms	[0 ~ 110ms]
PR	: 132ms	[120 ~ 200ms]
QRS	: 113 ms	[60 ~ 100ms]
QT/QTc	: 399/458ms	[320 ~ 440/0 ~ 460ms]
P/QRS/T	: 70/-27/-33 ↓ deg.	[0 ~ 75/-30 ~ 90/0 ~ 75deg]
RV5/SV1	: 1.096/0.302mV	[0.0 ~ 2.5/0.0 ~ 2.0mV]



检查时间:2023-12-25 09:27:34

诊断时间:2023-12-25 09:37:32

SEMIP V1.90

仅供临床参考

## DR 诊断图文报告

流水号: 2211290508

影像号: DX20231225012

姓名: 刘春霞

年龄: 43 岁

性别: 女

检查设备: 西门子数字 X 线摄影

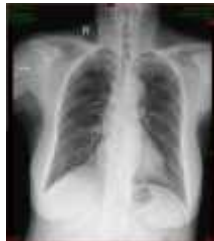体检号: 406931

申请医院: 本院

体检科室: 体检科

检查部位: 胸部正位片

经典图像:



影像所见:

胸廓对称。气管居中, 纵隔无移位。双肺野清晰。肺门影未见增大。心脏大小、形态正常。双膈面光滑, 肋膈角锐利。

影像诊断:

胸部平片未见异常。

报告医师: 李贵

检查日期: 2023-12-25

审核医师: 李贵

报告日期: 2023-12-25

## 超声诊断图文报告

流水号: 2211290508

影像号: 1496359

姓名: 刘春霞

年龄: 43 岁

性别: 女

检查设备: Vivid E95

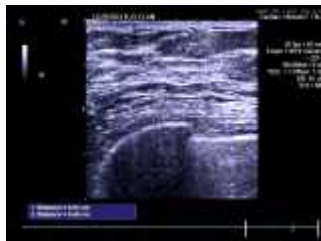
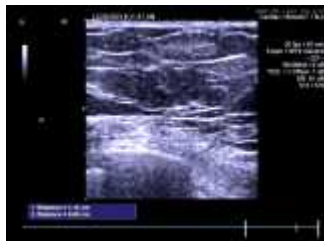
体检号: 406931

申请医院: 本院

体检科室: 体检科

检查部位: 乳腺彩超

经典图像:



影像所见:

双侧乳腺腺体层次清晰, 右乳腺体厚 1.0cm, 左乳腺体厚 1.0cm, 乳导管未见扩张, 未见明显占位性病变, CDFI: 未见异常血流信号。双乳脂肪层均探及数个偏高回声结节, 左侧大者位于外上象限, 大小约 1.1\*0.6cm, 右侧大者位于内上象限, 大小约 0.8\*0.5cm, 边界清, 形态规则。

双侧腋下未见明显肿大淋巴结。

影像诊断:

双乳偏高回声结节 考虑脂肪瘤

报告医师: 李菊蓉

检查日期: 2023-12-25

审核医师: 李菊蓉

报告日期: 2023-12-25

## 超声诊断图文报告

流水号: 2211290508

影像号: 1496363

姓名: 刘春霞

年龄: 43 岁

性别: 女

检查设备: Vivid E95

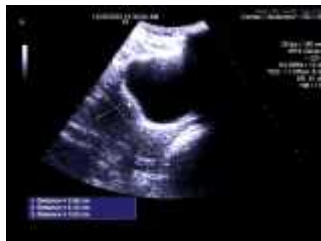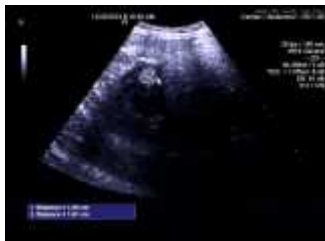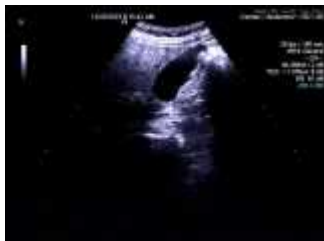体检号: 406931

申请医院: 本院

体检科室: 体检科

检查部位: 全腹彩超

### 经典图像:



### 影像所见:

肝脏大小形态正常, 包膜光滑完整, 实质回声细腻、增强, 肝内管道系统走行欠清晰, 门静脉及肝内胆管不扩张。

胆囊大小形态正常, 壁不厚、光滑, 囊内透声好, 肝外胆管不扩张。

胰腺大小形态正常, 实质回声均匀, 主胰管不扩张。

脾脏大小形态正常, 实质回声均匀, 脾门静脉不宽。

双肾大小形态正常, 右肾实质内探及多个高回声结节, 大者位于中上极, 大小约 1.6\*1.5cm, 边界清, 双肾皮髓质分界清晰, 集合系统未见分离, 双侧输尿管未见扩张。

膀胱充盈佳, 未见明显异常。

绝经后子宫, 大小约 4.1\*3.2\*3.3cm, 肌壁回声均匀, 内膜线清晰, 厚 0.3cm, 宫颈厚约 2.5cm, 双侧附件区未见异常。

### 影像诊断:

1. 中度脂肪肝
2. 右肾多发高回声结节 考虑错构瘤

报告医师: 李菊蓉

检查日期: 2023-12-25

审核医师: 李菊蓉

报告日期: 2023-12-25