



2211232211

# 大同瑞慈健康体检

## 报 告 册

体检编号	406645	工号	1664
姓名	郭晓敏		
性别	女	年龄	26岁
单位	平城区妇联		
部门	平城区妇联		
联系电话	13934748634		
体检日期	2024-07-19		

尊敬的郭晓敏女士您好！

首先，瑞慈健康体检全体员工欢迎您的光临，并对您的信任表示衷心的感谢！

您于 2024-07-19 （体检编号：406645）完成健康检查，本机构的各科医生已根据您的体检项目及结果，汇总成此份健康体检报告，并经总检医生审核。据此提出对您健康状况的综合分析及建议。

瑞慈健康体检倡导“大健康、大康复”，提出“健康是第一财富（Rich）”的人文理念。希望您仔细阅读并妥善地保管此份健康体检报告，并认真关注报告中的提示与建议，若您对报告内容有任何疑问，可直接与瑞慈健康体检客服部联系，进一步咨询。

健康体检咨询电话：**0352-2824444**

客户服务咨询电话：**0352-2830597**

**400-6112995**

瑞慈健康体检报告由下列内容组成：

第一部分：主检报告

第二部分：分科分项结果

第三部分：检验报告

第四部分：附表

## 主检报告

### 检查综述

- 【血常规（五分类）】 红细胞(RBC)偏高( $5.29 \times 10^{12}/L$ ) 平均血红蛋白含量(MCH)偏低(26.0 pg)
- 【心电图】 1. 窦性心律不齐

### 医生建议

**【红细胞(RBC)偏高】：**

- 红细胞异常，但仅凭一次检查结果不一定有临床意义，请您复查血常规。
- 如果明显升高，复查血常规。

**【平均血红蛋白含量(MCH)偏低】：**

- 供内科结合临床参考。

**【窦性心律不齐】：**

- 供内科临床参考，可见于正常人，无重要临床意义。
- 见于正常人，是一种随呼吸节律而变化的正常心律。

汇总医生： 樊兴国

主检日期： 2024-07-19

主检医生：

## 分科结果

## 身高、体重、血压

项目名称	检查结果	项目名称	检查结果
身高	171cm	体重	68kg
血压	137/83mmHg		

**\*小结：**

未见异常

操作员：陈红锦

检查日期：2024-07-19

检查医生：名燕凌

## 内科

项目名称	检查结果	项目名称	检查结果
心率	97 次/min	心律	齐
心脏杂音	无	心界	正常
肺部	正常	呼吸音	呼吸音清
啰音	未闻及	叩诊	叩诊呈清音
腹部触诊	腹部平软	发育	正常
肝胆	肋下未触及	脾脏	肋下未触及
双肾	无叩击痛	肠鸣音	正常
营养	良好	神经系统	正常
生理反射	生理反射存在	病理反射	病理反射未引出
颅神经	正常	运动功能	正常
深浅感觉	正常	其它	无异常发现
既往史	无		

**\*小结：**

未见异常

操作员：杨淑兰

检查日期：2024-07-19

检查医生：杨淑兰

## 外科（女）

项目名称	检查结果	项目名称	检查结果
皮肤	正常	甲状腺	无肿大
浅表淋巴结	无肿大	肛门	拒检
泌尿外生殖器	正常	四肢关节	未见异常
腹股沟	未见异常	足背动脉	正常
紫绀	无	色素沉着	无
脱毛	无	脱色	无
浮肿	无	皮下结节	无
头颅	正常	颈部	正常
乳腺	正常	脊柱	正常
直肠	未检	皮肤黄疸	无
四肢	活动正常	其他	无

## \*小结:

未见异常

操作员：魏利平

检查日期:2024-07-19

检查医生: 魏利平

## 检验报告

## 尿液分析+尿沉渣

项目名称	检查结果	单位	参考值	提示
白细胞尿	0	个/ul	0--13	
上皮细胞(EC)	0	/HP	0--28	
管型(CAST)	0	个/ul	0--1	
霉菌(尿)	0	/HP	0--0	
结晶	0	/HP	0--10	
透明度(CLA)	清亮			
胆红素(BIL)	-		阴性	
隐血(ERY)	-		阴性	
小圆上皮细胞(SRC)	0	个/ul	0--0	
维生素C	-		阴性	
异常红细胞	0	个/ul	0--3	
红细胞(正常)	0	个/ul	0--6	
鳞状上皮细胞	0	个/ul	0--0	
粘液丝	0	个/ul	0--0	
颜色(Colour)	淡黄色			
尿葡萄糖(GLU)	-		阴性	
酮体(KET)	-		阴性	
比重(SG)	1.020		1.003--1.030	
酸碱度(PH)	6.5		4.5--8.0	
尿蛋白质(PRO)	-		阴性	
尿胆原(URO)	-		阴性	
亚硝酸盐(NIT)	-		阴性	
红细胞(尿)(RBC)	0	个/ul	0--6	
尿白细胞(LEU)	-		阴性	

\*小结:

未见异常

操作员：黄璐瑶 检查日期：2024-07-19 检查医生：陈建国

## 血常规（五分类）

项目名称	检查结果	单位	参考值	提示
白细胞(WBC)	8.91	10 <sup>9</sup> /L	3.5--9.5	
淋巴细胞绝对值(LY#)	2.44	10 <sup>9</sup> /L	1.1--3.2	
淋巴细胞百分比(LY%)	27.3	%	20--50	
中性粒细胞绝对值(GR#)	5.97	10 <sup>9</sup> /L	1.8--6.3	
中性粒细胞百分比(GR%)	67.0	%	40--75	
嗜碱性粒细胞绝对值(BA#)	0.02	10 <sup>9</sup> /L	0--0.06	
嗜碱性粒细胞百分比(BA%)	0.2	%	0--1.0	
嗜酸性粒细胞绝对值(EO#)	0.05	10 <sup>9</sup> /L	0.02--0.52	
嗜酸性粒细胞百分比(EO%)	0.6	%	0.4--8.0	
血小板(PLT)	247	10 <sup>9</sup> /L	125--350	
血小板分布宽度(PDW)	16.0	%	15--17	
平均血小板体积(MPV)	10.4	fl	6.0--14.0	
血小板压积(PCT)	0.258	%	0.11--0.28	
红细胞(RBC)	5.29	10 <sup>12</sup> /L	3.8--5.1	↑
血红蛋白	137	g/L	115--150	
红细胞压积(HCT)	43.3	%	35--45	
红细胞平均体积(MCV)	82.0	fl	82--100	
平均血红蛋白含量(MCH)	26.0	pg	27--34	↓
平均血红蛋白浓度(MCHC)	317	g/L	316--354	
单核细胞绝对值(MO#)	0.43	10 <sup>9</sup> /L	0.1--0.60	
单核细胞百分比(MO%)	4.9	%	3--10	
红细胞分布宽度标准差	43.9	fl	35--56	

(RDW-SD)				
红细胞分布宽度变异系数 (RDW-CV)	14.3	%	10.6--16.6	
大血小板比率	28.1	%	11--45	
大血小板数目	70	10 <sup>9</sup> /L	30--90	
未成熟粒细胞数目	0.02	10 <sup>9</sup> /L	0--999	
未成熟粒细胞百分比	0.2	%	0--100	
有核红细胞数目	0.000	10 <sup>9</sup> /L	0--9999	
有核红细胞百分比	0.00	/100WBC	0--9999	

**\*小结:**

红细胞(RBC)偏高(5.29 10<sup>12</sup>/L) 平均血红蛋白含量(MCH)偏低(26.0 pg)

操作员：乔叶 检查日期:2024-07-19 检查医生:陈建国

**肾功三项**

项目名称	检查结果	单位	参考值	提示
肌酐(CREA)	45.00	umol/L	41--73	
尿酸(UA)	227.00	umol/L	140--340	
尿素测定 (Urea)	4.90	mmol/L	2.6--7.5	

**\*小结:**

未见异常

操作员：梁可欣 检查日期:2024-07-19 检查医生:陈建国

**空腹血糖**

项目名称	检查结果	单位	参考值	提示
葡萄糖(GLU)	5.55	mmol/L	3.89--6.1	

**\*小结:**

未见异常

操作员：梁可欣 检查日期:2024-07-19 检查医生:陈建国

## 肝功能三项

项目名称	检查结果	单位	参考值	提示
γ-谷氨酰转肽酶(GGT)	11.0	U/L	7--45	
丙氨酸氨基转移酶(ALT)	13.00	U/L	7--40	
门冬氨酸氨基转移酶(AST)	19.00	U/L	13--35	
谷草比谷丙	1.46		0.4--2.5	

**\*小结：**

未见异常

操作员：梁可欣 检查日期：2024-07-19 检查医生：陈建国

## 血脂两项

项目名称	检查结果	单位	参考值	提示
总胆固醇(CHOL)	3.63	mmol/L	2.59--5.2	
甘油三脂(TG)	1.04	mmol/L	0.7--1.7	

**\*小结：**

未见异常

操作员：梁可欣 检查日期：2024-07-19 检查医生：陈建国

# 大同瑞慈康复医院 12导联心电图报告

郭晓敏 女 26岁

体检号:406645

病床号:

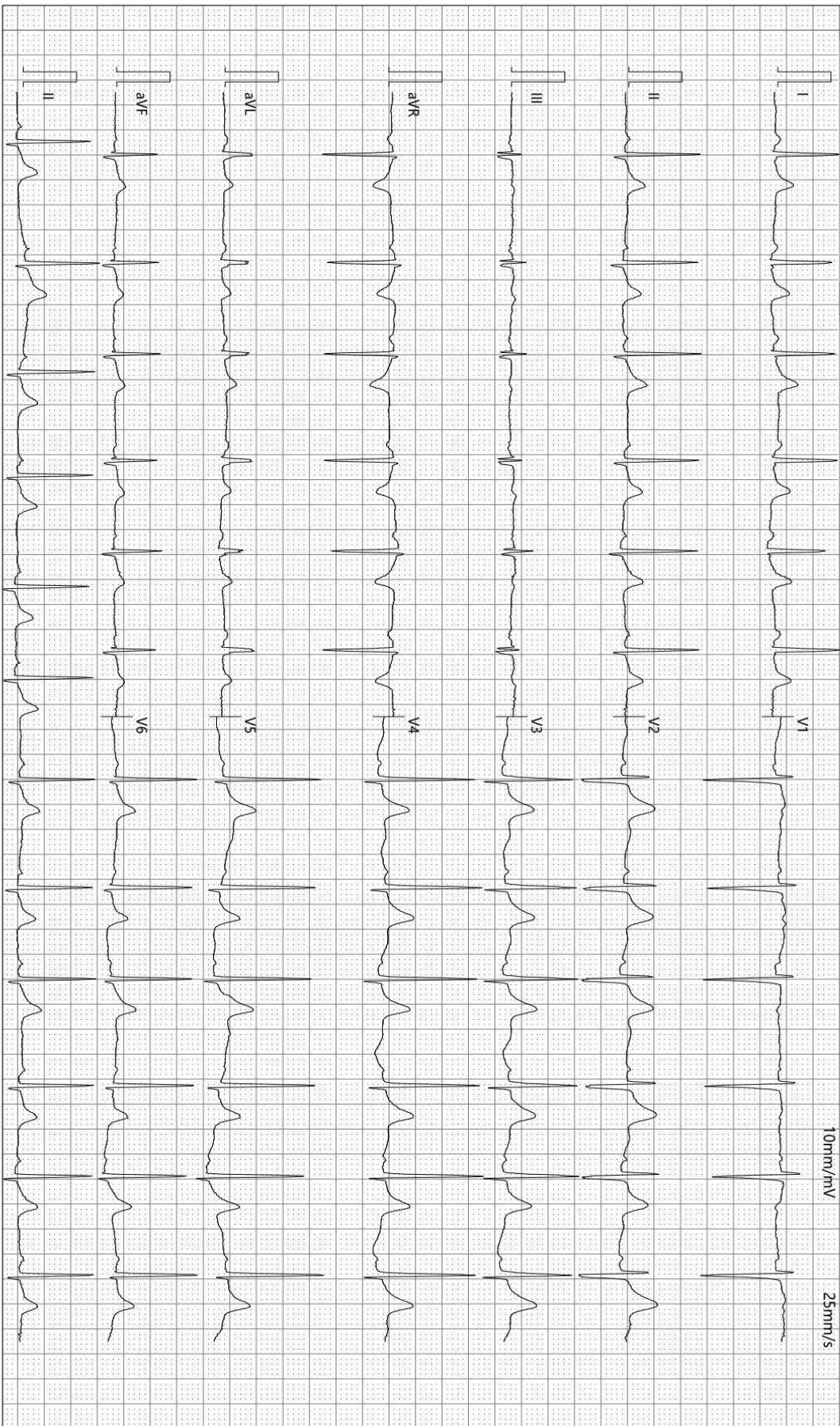
诊断结果:

窦性心律不齐

诊断医生:

张之生

HR : 71bpm [60~100bpm]  
 P : 92ms [0~110ms]  
 PR : 135ms [120~200ms]  
 QRS : 84ms [60~100ms]  
 QT/QTc : 361/393ms [320~440/0~460ms]  
 P/QRS/T : -21/25/34deg [0~75/-30~90/0~75deg]  
 RV5/SV1 : 1.776/1.333mV [0.0~2.5/0.0~2.0mV]



检查时间:2024-07-19 09:49:23

诊断时间:2024-07-19 09:55:19

SEMIP V1 90

仅供临床参考

## 超声诊断图文报告

流水号: 2211232211

影像号: 1612797

姓名: 郭晓敏

年龄: 26 岁

性别: 女

检查设备: Vivid E95

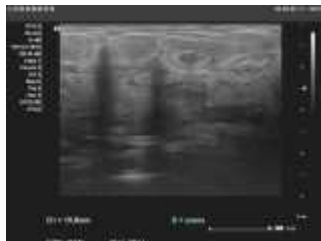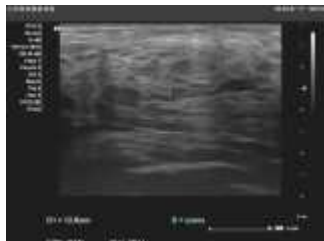体检号: 406645

申请医院: 本院

体检科室: 体检科

检查部位: 乳腺彩超

经典图像:



影像所见:

双侧乳腺腺体层次清晰, 右乳腺体厚 1.3cm, 左乳腺体厚 1.1cm, 乳导管未见扩张, 未见明显占位性病变, CDFI: 未见异常血流信号。

双侧腋下未见明显肿大淋巴结。

影像诊断:

双侧乳腺未见明显异常

报告医师: 侯爱兰

检查日期: 2024-07-19

审核医师: 侯爱兰

报告日期: 2024-07-19

## 超声诊断图文报告

流水号: 2211232211

影像号: 1612800

姓名: 郭晓敏

年龄: 26 岁

性别: 女

检查设备: Vivid E95

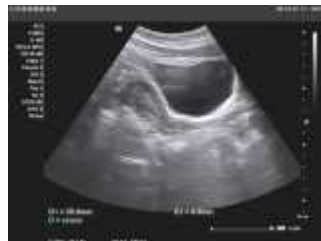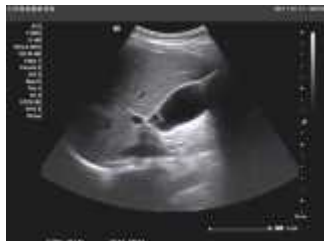体检号: 406645

申请医院: 本院

体检科室: 体检科

检查部位: 全腹彩超

### 经典图像:



### 影像所见:

肝脏大小形态正常, 包膜光滑完整, 实质回声均匀, 肝内管道系统走行清晰, 门静脉及肝内胆管不扩张。

胆囊大小形态正常, 壁不厚、光滑, 囊内透声好, 肝外胆管不扩张。

胰腺大小形态正常, 实质回声均匀, 主胰管不扩张。

脾脏大小形态正常, 实质回声均匀, 脾门静脉不宽。

双肾大小形态正常, 皮髓质分界清晰, 集合系统未见分离, 双侧输尿管未见扩张。

膀胱充盈佳, 未见明显异常。

前位子宫, 大小正常, 肌壁回声均匀, 内膜线清晰, 厚 0.9cm, 宫颈厚约 2.0cm, 双侧附件区未见异常。

### 影像诊断:

肝、胆、脾、胰、双肾、子宫、双侧附件区未见明显异常

报告医师: 侯爱兰

检查日期: 2024-07-19

审核医师: 侯爱兰

报告日期: 2024-07-19