



2211232063

大同瑞慈健康体检

报 告 册

体检编号	406497	工号	1516
姓名	樊彩霞		
性别	女	年龄	41岁
单位	平城区妇联		
部门	平城区妇联		
联系电话	13994460049		
体检日期	2025-11-11		

尊敬的樊彩霞女士您好！

首先,瑞慈健康体检全体员工欢迎您的光临,并对您的信任表示衷心的感谢！

您于 2025-11-11 (体检编号: 406497) 完成健康检查,本机构的各科医生已根据您的体检项目及结果,汇总成此份健康体检报告,并经总检医生审核。据此提出对您健康状况的综合分析及建议。

瑞慈健康体检倡导“大健康、大康复”,提出“健康是第一财富 (Rich)”的人文理念。希望您仔细阅读并妥善地保管此份健康体检报告,并认真关注报告中的提示与建议,若您对报告内容有任何疑问,可直接与瑞慈健康体检客服部联系,进一步咨询。

健康体检咨询电话: 0352-2824444

客户服务咨询电话: 0352-2830597

400-6112995

瑞慈健康体检报告由下列内容组成:

第一部分:主检报告

第二部分:分科分项结果

第三部分:检验报告

第四部分:附表

主检报告

检查综述

- 1、【身高、体重、血压】 (1) 体重指数 27.94：超重
- 2、【生殖道微生态】 上皮细胞(白带)+/HP G+球菌+
- 3、【阴道镜检查】 宫颈炎
- 4、【盆腔彩超】 子宫肌瘤？ 建议复查

医生建议

【超重】：

(1) 体重指数是判断体重超标或偏低的主要指标。体重是反映和衡量一个人健康状况的重要标志之一，过胖和过瘦都不利于健康，身高体重不协调也不会给人以美感。体重的变化，还会直接反映身体长期的热量平衡状态。

(2) 当需要比较及分析一个人的体重对于不同身高的人所带来的健康影响时，体重指数是一个中立而可靠的指标。其主要适用于需要体重测试、体型肥胖和全身检查的人群。

(3) 体重指数（BMI）是世界卫生组织推荐的国际统一使用的肥胖分型标准，也是目前国际上常用的衡量人体胖瘦程度以及是否健康的一个标准，其计算方式为： $BMI = \text{体重（千克）} / \text{身高（米} \times \text{米）}$ 。成人的标准值是 BMI 18.5-23.9 之间。低于 18.5 为体重指数偏低；高于 23.9 则为体重指数偏高。

(4) 一般表现为体重超重或肥胖，超重及肥胖会出现一系列代谢性疾病，如高血压、高血糖、高血脂、高尿酸血症等，所以体重指数偏高者一定要注意控制体重。

(5) 合理控制饮食，食品多样化，膳食纤维可适量增加，饮食规律，避免暴饮暴食，低盐、低脂饮食为主，减少高热量食物的摄入。

(6) 加强体育锻炼，每天最少保持 30 分钟的中等强度运动。鼓励每天至少快步走 6000 步比较健康。肥胖患者不适合较剧烈的运动，会加重膝关节的负担，可以选择游泳、划船等对膝关节负荷较小的运动。

(7) 定期检查血糖、血脂、肝功、肝脏 B 超等，积极治疗基础性疾病。

(8) 减少热量摄取及增加热量消耗。强调以健康行为、饮食、运动为主的综合治疗。

【G+球菌+】：

(1) 阴道微生物学检查是用于提示除阴道的正常菌群之外，可致病的菌群类别判断，用于临床治疗指导。

【上皮细胞(白带)+/HP】：

(1) 在生理情况下，阴道内的细胞新陈代谢会正常脱落，在取标本的时候会取到有脱落的上皮细胞，镜检时就会发现阳性，这属于正常的现象。如果同时阴道分泌物检查发现有病原菌感染的情况，建议往妇科进一步诊断治疗。

【宫颈炎】：

(1) 宫颈炎是生育年龄妇女特别是中年妇女的常见病，分急性与慢性，而以慢性者多见，多由急性宫颈炎转变而来。宫颈阴道部的鳞状上皮厚，对炎症的抵抗力强，而宫颈管的柱状上皮薄，抵抗力弱，易感染。

(2) 宫颈炎主要表现为白带增多，呈粘稠的粘液或脓性粘液，有时可伴有血丝或夹有血丝。

(3) 长期慢性机械性刺激是导致宫颈炎的主要诱因。如习惯性流产，分娩及人工流产术等可损伤宫颈，导致细菌侵袭而形成炎症，或是由于化脓菌直接感染，或是高浓度的酸性或碱性溶液冲洗阴道，或是阴道内放置或遗留异物感染所致。

(4) 慢性宫颈炎多见于分娩、流产或手术损伤子宫颈后，病原体侵入而引起感染。慢性宫颈炎有多种表现。如宫颈糜烂、宫颈肥大、宫颈息肉、宫颈腺体囊肿、宫颈内膜炎等，其中以宫颈糜烂最为多见。

(5) 定期妇科检查，以便及早发现宫颈炎，进行治疗。积极彻底治疗阴道炎、子宫内膜炎等病症。以局部治疗为主，采用物理治疗、药物治疗。临床常用激光冷冻、红外线、微波等方法。

(6)注意个人卫生，勤洗内裤等。男方应养成每日清洗外阴的良好习惯，防止将病原体带入阴道而引起感染。

【子宫肌瘤】：

(1)子宫肌瘤又称子宫平滑肌瘤，是女性生殖器最常见的一种良性肿瘤，多见于30—50岁妇女，以40—50岁最为多见。

(2)子宫肌瘤根据肌瘤与子宫壁的关系分3类：肌壁间肌瘤、浆膜下肌瘤和粘膜下肌瘤。

(3)子宫肌瘤多无症状，少数表现为阴道出血，腹部触及肿物以及压迫症状等。如发生蒂扭转或其他情况时可引起疼痛。以多发性子宫肌瘤为常见。

(4)治疗必须根据患者年龄、生育要求、症状、肌瘤大小等情况全面考虑，肌瘤小且无症状，尤其近绝经年龄者，雌激素水平低落，肌瘤可自然萎缩或消失，通常不需治疗，每3—6个月随访一次；若肌瘤较大或症状明显继发贫血者，常需手术切除。

汇总医生： 樊兴国

主检日期： 2025-11-12

主检医生：

分科结果

身高、体重、血压

项目名称	检查结果	项目名称	检查结果
身高	166cm	体重	77kg
血压	119/69mmHg		

***小结：**

(1) 体重指数 27.94：超重

操作员：赵婉如

检查日期：2025-11-11

检查医生：名燕凌

妇科内诊

项目名称	检查结果	项目名称	检查结果
外阴	正常	尿道口	正常
阴道	通畅	子宫	正常
附件	正常	宫颈	光滑
后穹窿	正常		

***小结：**

未见异常

操作员：智美玲

检查日期：2025-11-11

检查医生：智美玲

检验报告

生殖道微生态

项目名称	检查结果	单位	参考值	提示
线索细胞	-			
清洁度	II			
上皮细胞(白带)	+			
滴虫	-			
G-球菌	-			
霉菌	-			
G-杆菌	±			
G+杆菌	-			
G+球菌	+			

***小结:**

上皮细胞(白带)+/HP G+球菌+

操作员：祁佳佳 检查日期：2025-11-12 检查医生：康健忠

大同现代医学检验实验室

液基薄层细胞学图文报告

ID: 2025123043

病理号: 111051

姓名: 樊彩霞

性别: 女

年龄: 41岁

送检科室:

电话号码: 13994460049

床号:

病历号:

体检号: 2211232063

送检医院: 大同瑞慈康复体检

送检日期: 2025-11-11

末次月经:

送检医生:

采样日期:

报告日期: 2025-11-11

标本满意度: 满意

细胞量: >45%

红细胞:

经期样本:

颈管细胞:

化生细胞:

鳞状细胞:

宫颈柱状细胞:

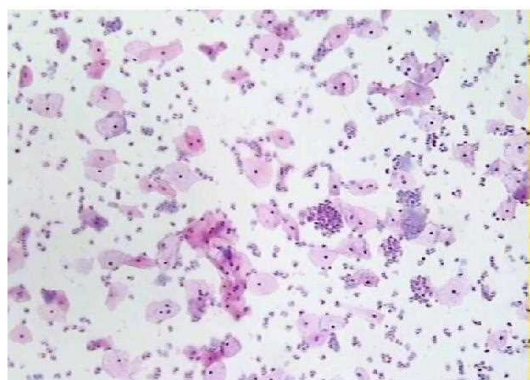
未见上皮内病变/恶性细胞:

正常范围内:

良性反应性改变:

- 炎症:
- 放疗:
- 妊娠:
- 萎缩性:
- 宫内避孕器:
- 其他:

- 轻度:
- 中度:
- 重度:



病原体: 滴虫感染: 念珠菌感染: 细菌感染:

提示 HPV 感染: 疱疹病毒感染:

鳞状上皮细胞分析:

- 非典型鳞状细胞:
- 倾向上皮内瘤变:
 - 倾向良性反应性改变:
 - 不能明确意义(ASC-US):
 - 不排除高度病变(ASC-H):

- 上皮内低度病变: 鳞癌:
- 上皮内高度病变:
- CIN2:
 - CIN3:

腺上皮细胞分析:

- 非典型腺细胞:
- 宫内膜:
 - 来源不明:

- 非典型腺细胞(宫颈管):
- 倾向原位腺癌:
 - 不能明确意义:
 - 倾向良性反应性改变:

- 腺癌:
- 宫颈管:
 - 宫内膜:
 - 其它:

- 炎细胞:
- 轻度:
 - 中度:
 - 重度:
- 可疑腺癌:

诊断意见: 未见上皮内病变或恶性细胞 (NILM)。

建议:

报告医师: 张荣生

地址: 大同市魏都大道 79 号, 本报告医师签字后有效
咨询: 0352-2830587 4006-122-995

妇科细胞学是筛查项目, 出于技术原因, 可能会有假阴性结果, 本检测仅对来样负责, 如果对结果有疑义, 请在收到报告 7 天内与我们联系。



瑞慈健康体检

数码电子阴道镜检查报告单

检查部位: 检查时间: 2025-11-11 12: 09

姓名: 樊彩霞 年龄: 41 初复诊: 科别: 妇科

检查号: 406259 病历号: 221123206 住院号: 病区号: 床位号:

末次月经: 11月1日 婚否: 是 孕次: 3 产次: 1 避孕方式:

病人主诉:

临床诊断:

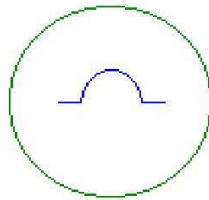
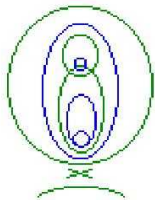
病理结果:

阴道镜所见:

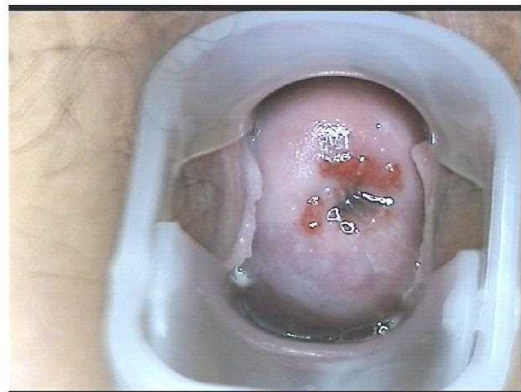
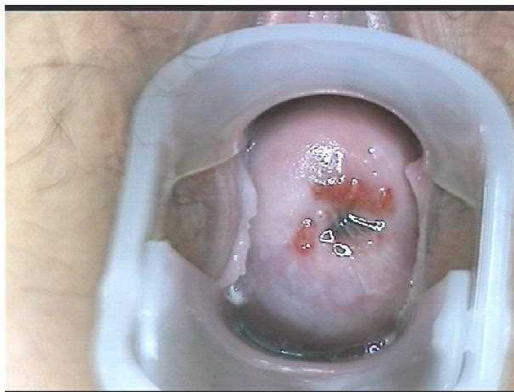
宫颈炎

RCI评估: 边界:	得分: 0
颜色:	得分: 0
血管:	得分: 0
碘反应:	得分: 0
	总得分: 0

诊断意见:



- PO= 息肉
- C = 湿疣
- L = 粘膜白斑
- PG= 着色病变
- W = 醋酸白上皮
- P = 点状血管
- B = 活检数量
- V = 非典型血管
- E = 糜烂区
- I = 浸润性癌
- GO= 腺口
- AT= 异常转化区
- M = 镶嵌
- X = 活检部位(点)



徐州市人从众科技发展有限公司

申请医师:

诊断医师:

只作临床参考, 不作证明材料

Rich 大同瑞慈康复医院
超声诊断图文报告

流水号: 2211232063

超声号: 2030362

姓名: 樊彩霞

年龄: 41 岁

性别: 女

检查设备: Vivid E95

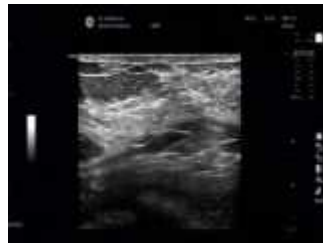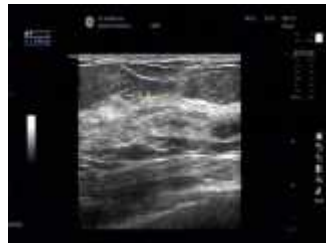体检号: 406497

申请医院: 本院

体检科室: 体检科

检查部位: 乳腺彩超

经典图像:



影像所见:

双侧乳腺腺体层次清晰, 右乳腺体厚 0.9cm, 左乳腺体厚 0.8cm, 乳导管未见扩张, 未见明显占位性病变, CDFI: 未见异常血流信号。

双侧腋下未见明显肿大淋巴结。

影像诊断:

双侧乳腺未见明显异常

报告医师: 李菊蓉

检查日期: 2025-11-11

审核医师: 李菊蓉

报告日期: 2025-11-11



注: 本报告仅供临床医生参考!

地址: 大同市魏都大道 79 号。若有疑问, 请致电: 0352---2830580

Rich 大同瑞慈康复医院
超声诊断图文报告

流水号: 2211232063

超声号: 2030368

姓名: 樊彩霞

年龄: 41 岁

性别: 女

检查设备: Vivid E95

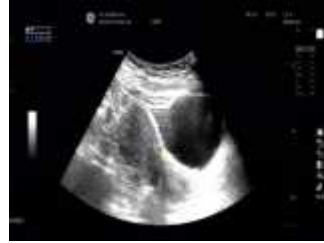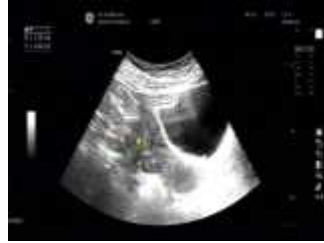体检号: 406497

申请医院: 本院

体检科室: 体检科

检查部位: 盆腔彩超

经典图像:



影像所见:

膀胱充盈佳, 未见明显异常。

前位子宫, 大小正常, 肌壁回声欠均匀, 后壁探及低回声结节, 大小约 2.4*2.0cm, 边界清, 内膜线清晰, 厚 0.6cm, 宫颈厚约 2.4cm, 双侧附件区未见异常。

影像诊断:

子宫肌瘤? 建议复查

报告医师: 李菊蓉

检查日期: 2025-11-11

审核医师: 李菊蓉

报告日期: 2025-11-11



注: 本报告仅供临床医生参考!

地址: 大同市魏都大道 79 号。若有疑问, 请致电: 0352---2830580

