



2211231955

大同瑞慈健康体检

报 告 册

体检编号	406389	工号	1408
姓名	张瑶		
性别	女	年龄	31岁
单位	平城区妇联		
部门	平城区妇联		
联系电话	13603529290		
体检日期	2023-11-13		

尊敬的张瑶女士您好！

首先，瑞慈健康体检全体员工欢迎您的光临，并对您的信任表示衷心的感谢！

您于 2023-11-13 （体检编号：406389）完成健康检查，本机构的各科医生已根据您的体检项目及结果，汇总成此份健康体检报告，并经总检医生审核。据此提出对您健康状况的综合分析及建议。

瑞慈健康体检倡导“大健康、大康复”，提出“健康是第一财富（Rich）”的人文理念。希望您仔细阅读并妥善地保管此份健康体检报告，并认真关注报告中的提示与建议，若您对报告内容有任何疑问，可直接与瑞慈健康体检客服部联系，进一步咨询。

健康体检咨询电话：**0352-2824444**

客户服务咨询电话：**0352-2830597**

400-6112995

瑞慈健康体检报告由下列内容组成：

第一部分：主检报告

第二部分：分科分项结果

第三部分：检验报告

第四部分：附表

主检报告

检查综述

- 【生殖道微生态】 上皮细胞(白带)++/HP G-杆菌++
- 【乳腺彩超】 双乳结节 BI-RADS 2-3级 定期复查
- 【盆腔彩超】 子宫多发肌瘤

医生建议

【上皮细胞(白带)++/HP】：

(1)在生理情况下，阴道内的细胞新陈代谢会正常脱落，在取标本的时候会取到有脱落的上皮细胞，镜检时就会发现阳性，这属于正常的现象。如果同时阴道分泌物检查发现有病原菌感染的情况，建议往妇科进一步诊断治疗。

【G-杆菌++】：

(1)阴道微生物学检查是用于提示除阴道的正常菌群之外，可致病的菌群类别判断，用于临床治疗指导。

【双乳结节】：

(1)乳腺结节是乳腺组织导管和乳小叶在结构上的退行性变及进行性结缔组织的生长，主要以乳房周围性疼痛为特征，或在情绪变化、劳累、天气变化时加重，每月月经前疼痛加剧，行经后疼痛减退或消失。其主要原因是由于内分泌失调。

(2)建议少吃刺激性食物或进行药物治疗干预，必要时外科诊治。

【子宫多发肌瘤】：

(1)建议妇科诊治。

(2)子宫肌瘤为女性生殖器中最常见的良性肿瘤，确切病因尚不明了，可能与女性激素有关。肌瘤小且无症状时可不处理，随防观察。如有症状，或肌瘤增大较明显时，可手术治疗。

汇总医生： 樊兴国

主检日期： 2023-11-14

主检医生：

分科结果

身高、体重、血压

项目名称	检查结果	项目名称	检查结果
身高	165cm	体重	59kg
血压	127/67mmHg		

***小结：**

未见异常

操作员：陈红锦 检查日期：2023-11-13 检查医生：张彬艳

妇科内诊

项目名称	检查结果	项目名称	检查结果
外阴	正常	尿道口	正常
阴道	通畅	子宫	正常
附件	正常	宫颈	光滑
后穹窿	正常		

***小结：**

未见异常

操作员：许艳华 检查日期：2023-11-13 检查医生：许艳华

检验报告

生殖道微生态

项目名称	检查结果	单位	参考值	提示
线索细胞	-			
清洁度	III			
上皮细胞(白带)	++			
滴虫	-			
G-球菌	-			
霉菌	-			
G-杆菌	++			
G+杆菌	-			
G+球菌	-			

***小结:**

上皮细胞(白带)++/HP G-杆菌 ++

操作员：黄璐瑶 检查日期：2023-11-14 检查医生：陈建国

大同现代医学检验实验室

液基薄层细胞学图文报告

ID: 2023091486

病理号: 087626

姓名: 张瑶

性别: 女

年龄: 31岁

送检科室:

电话号码: 13603529290

床号:

病历号:

体检号: 2211231955

送检医院: 大同瑞慈康复体检

送检日期: 2023-11-13

末次月经:

送检医生:

采样日期:

报告日期: 2023-11-13

标本满意度: 满意

细胞量: >45%

红细胞:

经期样本:

颈管细胞:

化生细胞:

鳞状细胞:

宫颈柱状细胞:

未见上皮内病变/恶性细胞:

正常范围内:

- 良性反应性改变:
- 炎症:
 - 轻度:
 - 中度:
 - 重度:
 - 放疗:
 - 妊娠:
 - 萎缩性:
 - 宫内避孕器:
 - 其他:

病原体: 滴虫感染: 念珠菌感染: 细菌感染:

提示 HPV 感染: 疱疹病毒感染:

鳞状上皮细胞分析:

- 非典型鳞状细胞:
- 倾向上皮内瘤变:
 - 倾向良性反应性改变:
 - 不能明确意义(ASC-US):
 - 不排除高度病变(ASC-H):
- 上皮内低度病变: 鳞癌:
- 上皮内高度病变:
- CIN2:
 - CIN3:

腺上皮细胞分析:

- 非典型腺细胞:
- 宫内膜:
 - 来源不明:
- 非典型腺细胞(宫颈管):
- 倾向原位腺癌:
 - 不能明确意义:
 - 倾向良性反应性改变:
- 腺癌:
- 宫颈管:
 - 宫内膜:
 - 其它:
- 炎细胞:
- 轻度:
 - 中度:
 - 重度:
- 可疑腺癌:

诊断意见: 未见上皮内病变或恶性细胞 (NILM)。

建议:

报告医师: 张荣生

地址: 大同市魏都大道 79 号, 本报告医师签字后有效
咨询: 0352-2830587 4006-122-995

妇科细胞学是筛查项目, 出于技术原因, 可能会有假阴性结果, 本检测仅对来样负责, 如果对结果有疑义, 请在收到报告 7 天内与我们联系。



瑞慈健康体检

数码电子阴道镜检查报告单

检查部位: RCZ-3002 检查时间: 2023-11-13 10:43

姓名: 张瑶T 年龄: 31 初复诊: 科别:
检查号: 405695 病历号: 住院号: 病区号: 床位号:

末次月经: 婚否: 孕次: 产次: 避孕方式:

病人主诉:

临床诊断:

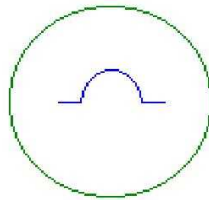
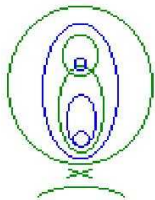
病理结果:

阴道镜所见:

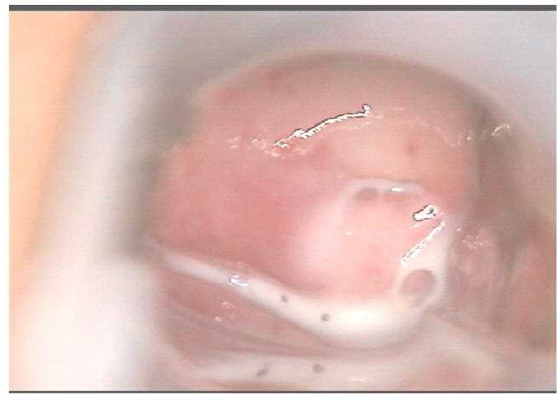
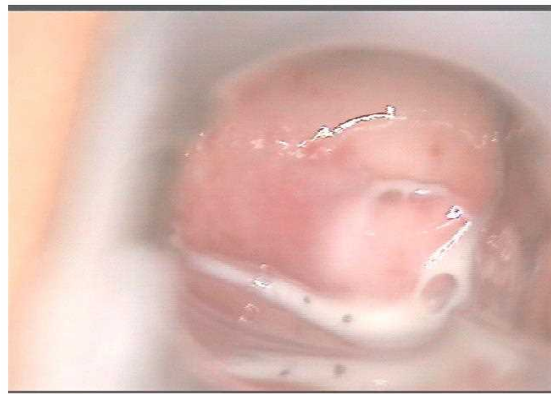
未见异常

RCI评估: 边界:	得分: 0
颜色:	得分: 0
血管:	得分: 0
碘反应:	得分: 0
	总得分: 0

诊断意见: 未见异常



PO= 息肉 V = 非典型血管
C = 湿疣 E = 糜烂区
L = 粘膜白斑 I = 浸润性癌
PG= 着色病变 GO= 腺口
W = 醋酸白上皮 AT= 异常转化区
P = 点状血管 M = 镶嵌
B = 活检数量 X = 活检部位(点)



徐州市人从众科技发展有限公司
0516-87733311

申请医师:

诊断医师: 许艳华

只作临床参考, 不作证明材料

超声诊断图文报告

流水号: 2211231955

影像号: 1448051

姓名: 张瑶

年龄: 31 岁

性别: 女

检查设备: Vivid E95

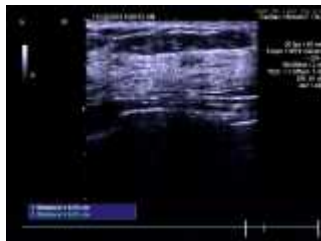
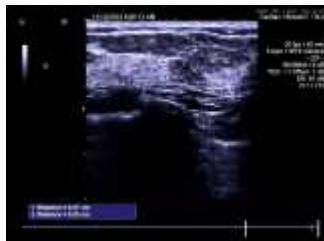
体检号: 406389

申请医院: 本院

体检科室: 体检科

检查部位: 乳腺彩超

经典图像:



影像所见:

双侧乳腺腺体层次清晰, 右乳腺体厚 1.0cm, 左乳腺体厚 1.3cm, 乳导管未见扩张, 左乳 7 点位探及囊性结节, 边界清, 形态规则, 内透声欠佳, 右乳 11-12 点位探及低回声结节, 大小约 0.3*0.2cm, 边界清, 形态规则, CDFI: 未见异常血流信号。

双侧腋下未见明显肿大淋巴结。

影像诊断:

双乳结节 BI-RADS 2-3 级 定期复查

报告医师: 李菊蓉

检查日期: 2023-11-13

审核医师: 李菊蓉

报告日期: 2023-11-13

超声诊断图文报告

流水号: 2211231955

影像号: 1448074

姓名: 张瑶

年龄: 31 岁

性别: 女

检查设备: Vivid E95

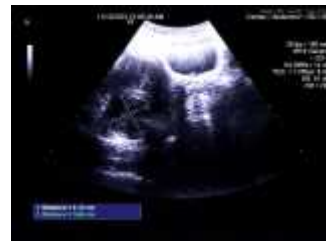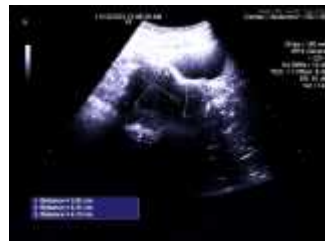体检号: 406389

申请医院: 本院

体检科室: 体检科

检查部位: 盆腔彩超

经典图像:



影像所见:

膀胱充盈佳, 未见明显异常。

前位子宫, 大小约 4.4*4.1*4.9cm, 肌壁回声欠均匀, 肌层内探及数个低回声结节, 大者位于后壁外凸, 大小约 4.1*3.7cm, 内膜线清晰, 厚 0.5cm, 宫颈厚约 2.9cm, 双侧附件区未见异常。

影像诊断:

子宫多发肌瘤

报告医师: 李菊蓉

检查日期: 2023-11-13

审核医师: 李菊蓉

报告日期: 2023-11-13