



2211231786

# 大同瑞慈健康体检

## 报 告 册

体检编号	406220	工号	1239
姓名	张萍		
性别	女	年龄	47岁
单位	平城区妇联		
部门	平城区妇联		
联系电话	18735203559		
体检日期	2025-08-03		

尊敬的张萍女士您好！

首先，瑞慈健康体检全体员工欢迎您的光临，并对您的信任表示衷心的感谢！

您于 2025-08-03 （体检编号：406220）完成健康检查，本机构的各科医生已根据您的体检项目及结果，汇总成此份健康体检报告，并经总检医生审核。据此提出对您健康状况的综合分析及建议。

瑞慈健康体检倡导“大健康、大康复”，提出“健康是第一财富（Rich）”的人文理念。希望您仔细阅读并妥善地保管此份健康体检报告，并认真关注报告中的提示与建议，若您对报告内容有任何疑问，可直接与瑞慈健康体检客服部联系，进一步咨询。

健康体检咨询电话： 0352-2824444

客户服务咨询电话： 0352-2830597

400-6112995

瑞慈健康体检报告由下列内容组成：

第一部分：主检报告

第二部分：分科分项结果

第三部分：检验报告

第四部分：附表

## 主检报告

### 检查综述

- 1、【生殖道微生态】 上皮细胞(白带)++/HP G-杆菌+
- 2、【妇科内诊】 (1) 阴道炎
- 3、【盆腔彩超】 宫颈肥大

### 医生建议

#### 【上皮细胞(白带)++/HP】：

(1)在生理情况下，阴道内的细胞新陈代谢会正常脱落，在取标本的时候会取到有脱落的上皮细胞，镜检时就会发现阳性，这属于正常的现象。如果同时阴道分泌物检查发现有病原菌感染的情况，建议往妇科进一步诊断治疗。

#### 【G-杆菌+】：

(1)阴道微生物学检查是用于提示除阴道的正常菌群之外，可致病的菌群类别判断，用于临床治疗指导。

#### 【阴道炎】：

- (1)阴道炎是阴道粘膜及粘膜下结缔组织的炎症，是妇科门诊常见的疾病。
- (2)正常健康妇女，由于解剖学及生物化学特点，阴道对病原体的侵入有自然防御功能，当阴道的自然防御功能遭到破坏，则病原体易于侵入，导致阴道炎症。
- (3)绝经后妇女由于雌激素缺乏，阴道上皮菲薄，细胞内糖原含量减少，阴道PH高达7左右，故阴道抵抗力低下，比青春期及育龄妇女易受感染。
- (4)阴道炎临床上以白带的性状发生改变以及外阴痒痒灼痛为主要临床特点，感染累及尿道时，可有尿痛、尿急等症状。常见的阴道炎有细菌性阴道病、滴虫性阴道炎、霉菌性阴道炎、老年性阴道炎。
- (5)阴道炎由不同的病原体感染所致，一旦出现外阴不适，白带异常，立即去医院检查，确定病原体，针对病因治疗。

#### 【宫颈肥大】：

- (1)宫颈肥大引起的原因一是慢性炎症长期刺激，使宫颈充血、水肿，宫颈腺体和间质发生增生而导致宫颈不同程度的肥大、硬度增加。
- (2)二是在宫颈腺体的深部可能出现粘液潴留，形成大小不等的囊肿，使宫颈变得肥大。
- (3)宫颈肥大有时可比正常宫颈增大2~4倍，宫颈表面可以是光滑的，也可有糜烂。宫颈质地一般较硬，这是纤维结缔组织增生所致的。
- (4)如果是单纯性的宫颈肥大，一般不需特殊处理，妇科定期复查即可。

汇总医生： 樊兴国

主检日期： 2025-08-04

主检医生：

## 分科结果

### 身高、体重、血压

项目名称	检查结果	项目名称	检查结果
身高	168cm	体重	66kg
血压	123/75mmHg		

**\*小结:**

未见异常

操作员：杨彦霞 检查日期：2025-08-03 检查医生：名燕凌

### 妇科内诊

项目名称	检查结果	项目名称	检查结果
外阴	正常	尿道口	正常
阴道	黏膜充血	子宫	正常
附件	正常	宫颈	光滑
后穹窿	正常		

**\*小结:**

(1) 阴道炎

操作员：智美玲 检查日期：2025-08-03 检查医生：智美玲

## 检验报告

### 生殖道微生态

项目名称	检查结果	单位	参考值	提示
线索细胞	-			
清洁度	II			
上皮细胞(白带)	++			
滴虫	-			
G-球菌	-			
霉菌	-			
G-杆菌	+			
G+杆菌	-			
G+球菌	-			

**\*小结:**

上皮细胞(白带)++/HP G-杆菌+

操作员：余雅倩 检查日期：2025-08-04 检查医生：康建忠

# 大同现代医学检验实验室

## 液基薄层细胞学图文报告

ID: 2025118597

病理号: 107552

姓名: 张萍

性别: 女

年龄: 47岁

送检科室:

电话号码: 18735203559

床号:

病历号:

体检号: 2211231786

送检医院: 大同瑞慈康复体检

送检日期: 2025-08-04

末次月经:

送检医生:

采样日期:

报告日期: 2025-08-04

标本满意度: 满意

细胞量: >45%

红细胞:

经期样本:

颈管细胞:

化生细胞:

鳞状细胞:

宫颈柱状细胞:

未见上皮内病变/恶性细胞:

正常范围内:

- 良性反应性改变:
- 炎症: 
    - 轻度:
    - 中度:
    - 重度:
  - 放疗:
  - 妊娠:
  - 萎缩性:
  - 宫内避孕器:
  - 其他:

病原体: 滴虫感染:  念珠菌感染:  细菌感染:

提示 HPV 感染:  疱疹病毒感染:

鳞状上皮细胞分析:

- 非典型鳞状细胞:
- 倾向上皮内瘤变:
  - 倾向良性反应性改变:
  - 不能明确意义(ASC-US):
  - 不排除高度病变(ASC-H):
- 上皮内低度病变:  鳞癌:
- 上皮内高度病变:
- CIN2:
  - CIN3:

腺上皮细胞分析:

非典型腺细胞:

- 宫内膜:
- 来源不明:

非典型腺细胞(宫颈管):

- 倾向原位腺癌:
- 不能明确意义:
- 倾向良性反应性改变:

腺癌:

- 宫颈管:
- 宫内膜:
- 其它:

炎细胞:

- 轻度:
- 中度:
- 重度:

可疑腺癌:

诊断意见: 未见上皮内病变或恶性细胞 (NILM)。

建议:

报告医师: 张荣生

地址: 大同市魏都大道 79 号, 本报告医师签字后有效  
咨询: 0352-2830587 4006-122-995

妇科细胞学是筛查项目, 出于技术原因, 可能会有假阴性结果, 本检测仅对来样负责, 如果对结果有疑义, 请在收到报告 7 天内与我们联系。



# 瑞慈健康体检

## 数码电子阴道镜检查报告单

检查部位: 检查时间: 2025-08-03 12:47

姓名: 张萍 年龄: 47 初复诊: 科别:

检查号: 406220 病历号: 住院号: 病区号: 床位号:

末次月经: 婚否: 孕次: 产次: 避孕方式:

病人主诉:

临床诊断:

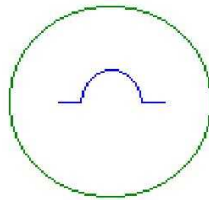
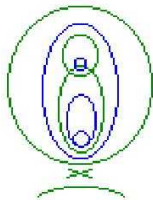
病理结果:

阴道镜所见:

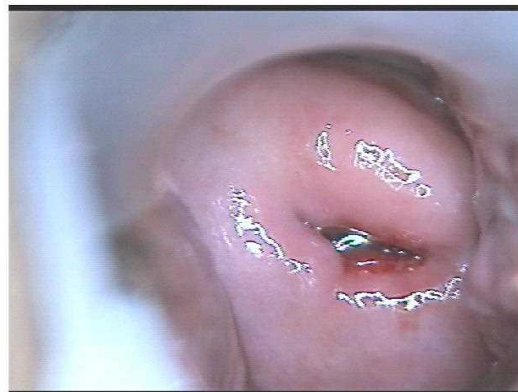
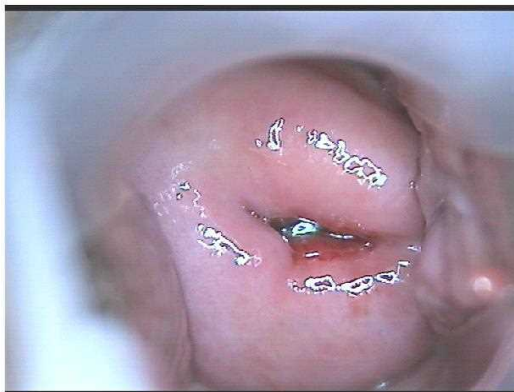
未见异常

RCI评估: 边界:	得分: 0
颜色:	得分: 0
血管:	得分: 0
碘反应:	得分: 0
	总得分: 0

诊断意见: 未见异常



- PO= 息肉
- C = 湿疣
- L = 粘膜白斑
- PG= 着色病变
- W = 醋酸白上皮
- P = 点状血管
- B = 活检数量
- V = 非典型血管
- E = 糜烂区
- I = 浸润性癌
- GO= 腺口
- AT= 异常转化区
- M = 镶嵌
- X = 活检部位(点)



徐州市人从众科技发展有限公司

申请医师:

诊断医师: 智美玲

只作临床参考, 不作证明材料

Rich 大同瑞慈康复医院  
超声诊断图文报告

流水号: 2211231786

超声号: 1893876

姓名: 张萍

年龄: 47 岁

性别: 女

检查设备: Vivid E95

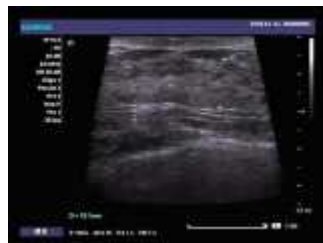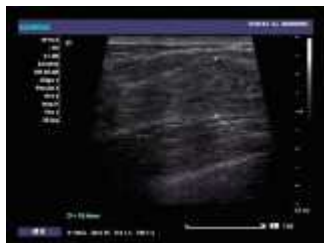体检号: 406220

申请医院: 本院

体检科室: 体检科

检查部位: 乳腺彩超

经典图像:



影像所见:

双侧乳腺腺体层次清晰, 右乳腺体厚 1.5cm, 左乳腺体厚 1.3cm, 乳导管未见扩张, 未见明显占位性病变, CDFI: 未见异常血流信号。

双侧腋下未见明显肿大淋巴结。

影像诊断:

双侧乳腺未见明显异常

报告医师: 李菊蓉

检查日期: 2025-08-03

审核医师: 李菊蓉

报告日期: 2025-08-03



注: 本报告仅供临床医生参考!

地址: 大同市魏都大道 79 号。若有疑问, 请致电: 0352---2830580

Rich 大同瑞慈康复医院  
超声诊断图文报告

流水号: 2211231786

超声号: 1893878

姓名: 张萍

年龄: 47岁

性别: 女

检查设备: Vivid E95

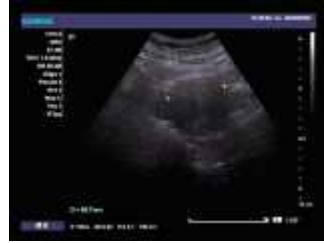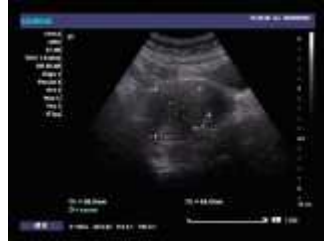体检号: 406220

申请医院: 本院

体检科室: 体检科

检查部位: 盆腔彩超

经典图像:



影像所见:

膀胱充盈佳, 未见明显异常。

后位子宫, 大小约 6.5\*5.6\*5.5cm, 肌壁回声均匀, 内膜线清晰, 厚 0.6cm, 宫颈厚约 3.7cm, 双侧附件区未见异常。

影像诊断:

宫颈肥大

报告医师: 李菊蓉

检查日期: 2025-08-03

审核医师: 李菊蓉

报告日期: 2025-08-03



注: 本报告仅供临床医生参考!

地址: 大同市魏都大道 79 号。若有疑问, 请致电: 0352---2830580

