



2211231510

# 大同瑞慈健康体检

## 报 告 册

体检编号	405944	工号	963
姓名	丁爱兰		
性别	女	年龄	57岁
单位	平城区妇联		
部门	平城区妇联		
联系电话	13509724949		
体检日期	2023-12-04		

尊敬的丁爱兰女士您好！

首先，瑞慈健康体检全体员工欢迎您的光临，并对您的信任表示衷心的感谢！

您于 2023-12-04 （体检编号：405944）完成健康检查，本机构的各科医生已根据您的体检项目及结果，汇总成此份健康体检报告，并经总检医生审核。据此提出对您健康状况的综合分析及建议。

瑞慈健康体检倡导“大健康、大康复”，提出“健康是第一财富（Rich）”的人文理念。希望您仔细阅读并妥善地保管此份健康体检报告，并认真关注报告中的提示与建议，若您对报告内容有任何疑问，可直接与瑞慈健康体检客服部联系，进一步咨询。

健康体检咨询电话：**0352-2824444**

客户服务咨询电话：**0352-2830597**

**400-6112995**

瑞慈健康体检报告由下列内容组成：

第一部分：主检报告

第二部分：分科分项结果

第三部分：检验报告

第四部分：附表

## 主检报告

### 检查综述

- 1、【血脂两项】 甘油三脂(TG)偏高(2.29 mmol/L)
- 2、【尿液分析+尿沉渣】 鳞状上皮细胞偏高(9 /HP) 粘液丝偏高(24 /HP)
- 3、【全腹彩超】 1.轻度脂肪肝 2.肝囊肿

### 医生建议

#### 【甘油三脂(TG)偏高】：

- (1)甘油三酯是甘油和脂肪酸所构成的有机化合物，甘油三酯测定是脂类代谢的重要指标之一。
- (2)甘油三酯增高与冠心病的发生有着重要的相关性，随年龄增大而有上升的趋势，其增高最常见于高脂和过量糖类饮食、肥胖等。
- (3)甘油三酯主要功能是为机体提供能量，其正常值在0.7-1.7mmol/L之间，1.7-2.29mmol/L为边缘增高，提示应该注意饮食和运动了。
- (4)甘油三酯大于2.3mmol/L，就称为高甘油三酯血症。甘油三酯增高虽然不会直接导致血管斑块的形成，但也会间接引起心脑血管疾病风险增加，同时，当甘油三酯大于5.6mmol/L时，还会增加急性胰腺炎的风险，所以降低甘油三酯的基础主要是控制饮食，饮食控制不佳可以选择药物治疗。
- (5)生活方式的干预是控制甘油三酯水平升高的基础，包括减重，增加运动量，限制酒精摄入以及避免食用果糖和高碳水化合物食物。多食蔬菜水果，定期复查。
- (6)明显增高者在医师的指导下使用降脂药物治疗，首选他汀和贝特类药物。

#### 【鳞状上皮细胞偏高】：

- (1)在生理情况下，机体正常的新陈代谢都会引起鳞状上皮细胞的脱离，这是一种正常的机体现象。如果长时间出现鳞状上皮细胞偏高的现象时，则有可能是尿路感染、泌尿系统结石等因素导致，应及时往泌尿外科进一步诊断治疗。

#### 【粘液丝偏高】：

- (1)尿常规中粘液丝是由尿路中细胞分泌出来的，在有尿路感染时分泌会明显增多，且伴有炎症细胞的出现。
- (2)粘液丝偏高，可分为生理性偏高和病理性偏高两种，生理性偏高一般是由于喝水较少导致的尿液浓缩，一般在喝水后就能达到稀释的效果。
- (3)病理性的粘液丝偏高是由于泌尿系炎症或者是前列腺炎导致的，需要注意观察，多喝水，同时有白细胞等炎症细胞增多时，应及时服用抗感染药物治疗。如果仅有粘液丝的增多而没有白细胞等炎症细胞增多时，尿路有炎症的可能性不大。
- (4)建议平时饮食注意清淡，多喝水，少吃油腻和辛辣的食物，要注意个人清洁卫生，勤洗阴部，注意休息。

#### 【肝囊肿】：

- (1)肝囊肿，通俗说就是肝脏中的水泡。绝大多数的肝囊肿都是先天性的，即因先天发育的某些异常导致了肝囊肿形成。
- (2)肝囊肿病因大多数系肝内小胆管发育障碍所致，单发性肝囊肿的发生是由于异位胆管造成。肝囊肿生长缓慢，所以可能长期或终生无症状，其临床表现也随囊肿位置、大小、数目以及有无压迫邻近器官和有无并发症而异。

- (3)肝囊肿是一种较常见的肝脏良性疾病，一般没有什么症状，也不会影响肝功。5CM以下的肝囊肿一般不需要特殊治疗。当囊肿长大到一定程度，可能会压迫胃肠道而引起症状，如上腹不适饱胀；也有因囊肿继发细菌感染而有腹痛、发热的。
- (4)肝囊肿首次发现，建议作MRI或CT检查，除外肝内其它占位性病变。
- (5)过大的肝囊肿，对肝脏本身或周围的器官有压迫症状的，或有炎症的，往外科治疗。
- (6)已确诊为肝囊肿，动态观察，定期B超检查进行对照，监测囊肿大小。
- (7)解除顾虑和紧张情绪，保持良好心态，切忌大怒。
- (8)多食新鲜蔬菜和水果，保持大便通畅，防止便秘；保证营养，宜食清淡富含蛋白质的食物为主；限制饮酒。
- (9)不宜剧烈运动，防止过度用力，以免增加腹腔压力。
- (10)如有症状请及时就诊。

**【轻度脂肪肝】：**

- (1)脂肪肝是指肝脏被脂肪浸润，为一种多病因引起的获得性疾病。
- (2)脂肪肝是以肝细胞脂肪变性和脂肪蓄积为病理特征，最常见易患因素有超重或肥胖、进食油腻食物、高脂血症（尤其甘油三酯升高）、营养失调（营养过量或不足）、饮酒、高脂血症、少运动、糖耐量异常、减肥造成体重急剧下降、营养不良、中毒和药物等。
- (3)当肝内脂类（主要为甘油三酯）含量超过肝重的5%时为脂肪肝。脂肪肝是一个常见的临床现象，不是一个独立性的疾病。
- (4)值得注意的是，过多的脂肪在肝组织、肝细胞内浸润，引起肝细胞肿大，严重可致肝硬化。脂肪肝是可逆性的，合理饮食、运动及治疗后可恢复。
- (5)合理控制饮食，控制总摄入量，低盐、低脂和低糖类饮食，少吃动物内脏，多吃蔬菜水果；
- (6)控制危险因素，如控制体重、改善胰岛素抵抗、调整血脂紊乱，戒酒、戒烟，坚持长期有氧运动，加强体育锻炼；
- (7)定期复查腹部彩超、血脂、肝功能。

汇总医生： 丁昊炜

主检日期： 2023-12-05

主检医生：

## 分科结果

### 身高、体重、血压

项目名称	检查结果	项目名称	检查结果
身高	161cm	体重	59kg
血压	114/66mmHg		

**\*小结:**

未见异常

操作员：陈红锦 检查日期:2023-12-04 检查医生：张彬艳

### 内科

项目名称	检查结果	项目名称	检查结果
心率	96 次/min	心律	齐
心脏杂音	无	心界	正常
肺部	正常	呼吸音	呼吸音清
啰音	未闻及	叩诊	叩诊呈清音
腹部触诊	腹部平软	发育	正常
肝胆	肋下未触及	脾脏	肋下未触及
双肾	无叩击痛	肠鸣音	正常
营养	良好	神经系统	正常
生理反射	生理反射存在	病理反射	病理反射未引出
颅神经	正常	运动功能	正常
深浅感觉	正常	其它	无异常发现
既往史	无		

**\*小结:**

未见异常

操作员：杨淑兰 检查日期:2023-12-04 检查医生：杨淑兰

外科（女）

项目名称	检查结果	项目名称	检查结果
皮肤	正常	甲状腺	无肿大
浅表淋巴结	无肿大	肛门	拒检
泌尿外生殖器	正常	四肢关节	未见异常
腹股沟	未见异常	足背动脉	正常
紫绀	无	色素沉着	无
脱毛	无	脱色	无
浮肿	无	皮下结节	无
头颅	正常	颈部	正常
乳腺	正常	脊柱	正常
直肠	未检	皮肤黄疸	无
四肢	活动正常	其他	无

\*小结:

未见异常

操作员：魏利平

检查日期:2023-12-04

检查医生：魏利平

## 检验报告

## 尿液分析+尿沉渣

项目名称	检查结果	单位	参考值	提示
白细胞尿	1	个/ul	0--13	
上皮细胞(EC)	9	/HP	0--28	
管型(CAST)	0	个/ul	0--1	
霉菌(尿)	0	/HP	0--0	
结晶	0	/HP	0--10	
透明度(CLA)	清亮			
胆红素(BIL)	-		阴性	
隐血(ERY)	-		阴性	
小圆上皮细胞(SRC)	0	个/ul	0--0	
维生素C	-		阴性	
异常红细胞	0	个/ul	0--3	
红细胞(正常)	0	个/ul	0--6	
鳞状上皮细胞	9	个/ul	0--0	↑
粘液丝	24	个/ul	0--0	↑
颜色(Colour)	淡黄色			
尿葡萄糖(GLU)	-		阴性	
酮体(KET)	-		阴性	
比重(SG)	1.025		1.003--1.030	
酸碱度(PH)	6.5		4.5--8.0	
尿蛋白质(PRO)	-		阴性	
尿胆原(URO)	-		阴性	
亚硝酸盐(NIT)	-		阴性	
红细胞(尿)(RBC)	0	个/ul	0--6	
尿白细胞(LEU)	-		阴性	

\*小结:

鳞状上皮细胞偏高(9 /HP) 粘液丝偏高(24 /HP)

操作员：赵伟 检查日期:2023-12-04 检查医生:陈建国

血常规（五分类）

项目名称	检查结果	单位	参考值	提示
白细胞(WBC)	6.27	10 <sup>9</sup> /L	3.5--9.5	
淋巴细胞绝对值(LY#)	1.96	10 <sup>9</sup> /L	1.1--3.2	
淋巴细胞百分比(LY%)	31.3	%	20--50	
中性粒细胞绝对值(GR#)	3.82	10 <sup>9</sup> /L	1.8--6.3	
中性粒细胞百分比(GR%)	60.9	%	40--75	
嗜碱性粒细胞绝对值(BA#)	0.04	10 <sup>9</sup> /L	0--0.06	
嗜碱性粒细胞百分比(BA%)	0.6	%	0--1.0	
嗜酸性粒细胞绝对值(EO#)	0.18	10 <sup>9</sup> /L	0.02--0.52	
嗜酸性粒细胞百分比(EO%)	2.9	%	0.4--8.0	
血小板(PLT)	197	10 <sup>9</sup> /L	125--350	
血小板分布宽度(PDW)	15.9	%	15--17	
平均血小板体积(MPV)	9.8	fl	6.0--14.0	
血小板压积(PCT)	0.193	%	0.11--0.28	
红细胞(RBC)	4.40	10 <sup>12</sup> /L	3.8--5.1	
血红蛋白	134	g/L	115--150	
红细胞压积(HCT)	40.2	%	35--45	
红细胞平均体积(MCV)	91.5	fl	82--100	
平均血红蛋白含量(MCH)	30.5	pg	27--34	
平均血红蛋白浓度(MCHC)	334	g/L	316--354	
单核细胞绝对值(MO#)	0.27	10 <sup>9</sup> /L	0.1--0.60	
单核细胞百分比(MO%)	4.3	%	3--10	
红细胞分布宽度标准差	43.3	fl	35--56	

(RDW-SD)				
红细胞分布宽度变异系数 (RDW-CV)	12.4	%	10.6--16.6	
大血小板比率	24.4	%	11--45	
大血小板数目	48	10 <sup>9</sup> /L	30--90	
未成熟粒细胞数目	0.01	10 <sup>9</sup> /L	0--999	
未成熟粒细胞百分比	0.1	%	0--100	
有核红细胞数目	0.000	10 <sup>9</sup> /L	0--9999	
有核红细胞百分比	0.00	/100WBC	0--9999	

**\*小结:**

未见异常

操作员：李佳敏 检查日期:2023-12-04 检查医生:陈建国

**肾功三项**

项目名称	检查结果	单位	参考值	提示
肌酐(CREA)	62.00	umol/L	41--73	
尿酸(UA)	260.00	umol/L	140--340	
尿素测定 (Urea)	3.70	mmol/L	2.6--7.5	

**\*小结:**

未见异常

操作员：王小雪 检查日期:2023-12-04 检查医生:陈建国

**空腹血糖**

项目名称	检查结果	单位	参考值	提示
葡萄糖(GLU)	4.66	mmol/L	3.89--6.1	

**\*小结:**

未见异常

操作员：王小雪 检查日期:2023-12-04 检查医生:陈建国

### 肝功能三项

项目名称	检查结果	单位	参考值	提示
γ-谷氨酰转肽酶(GGT)	18.0	U/L	7--45	
丙氨酸氨基转移酶(ALT)	23.00	U/L	7--40	
门冬氨酸氨基转移酶(AST)	16.00	U/L	13--35	
谷草比谷丙	0.70		0.4--2.5	

**\*小结：**

未见异常

操作员：王小雪 检查日期：2023-12-04 检查医生：陈建国

### 血脂两项

项目名称	检查结果	单位	参考值	提示
总胆固醇(CHOL)	5.04	mmol/L	2.59--5.2	
甘油三脂(TG)	2.29	mmol/L	0.7--1.7	↑

**\*小结：**

甘油三脂(TG)偏高(2.29 mmol/L)

操作员：王小雪 检查日期：2023-12-04 检查医生：陈建国

# 大同瑞慈康复医院 12导联心电图报告

丁爱兰 女 57岁 体检号:405944

病床号:

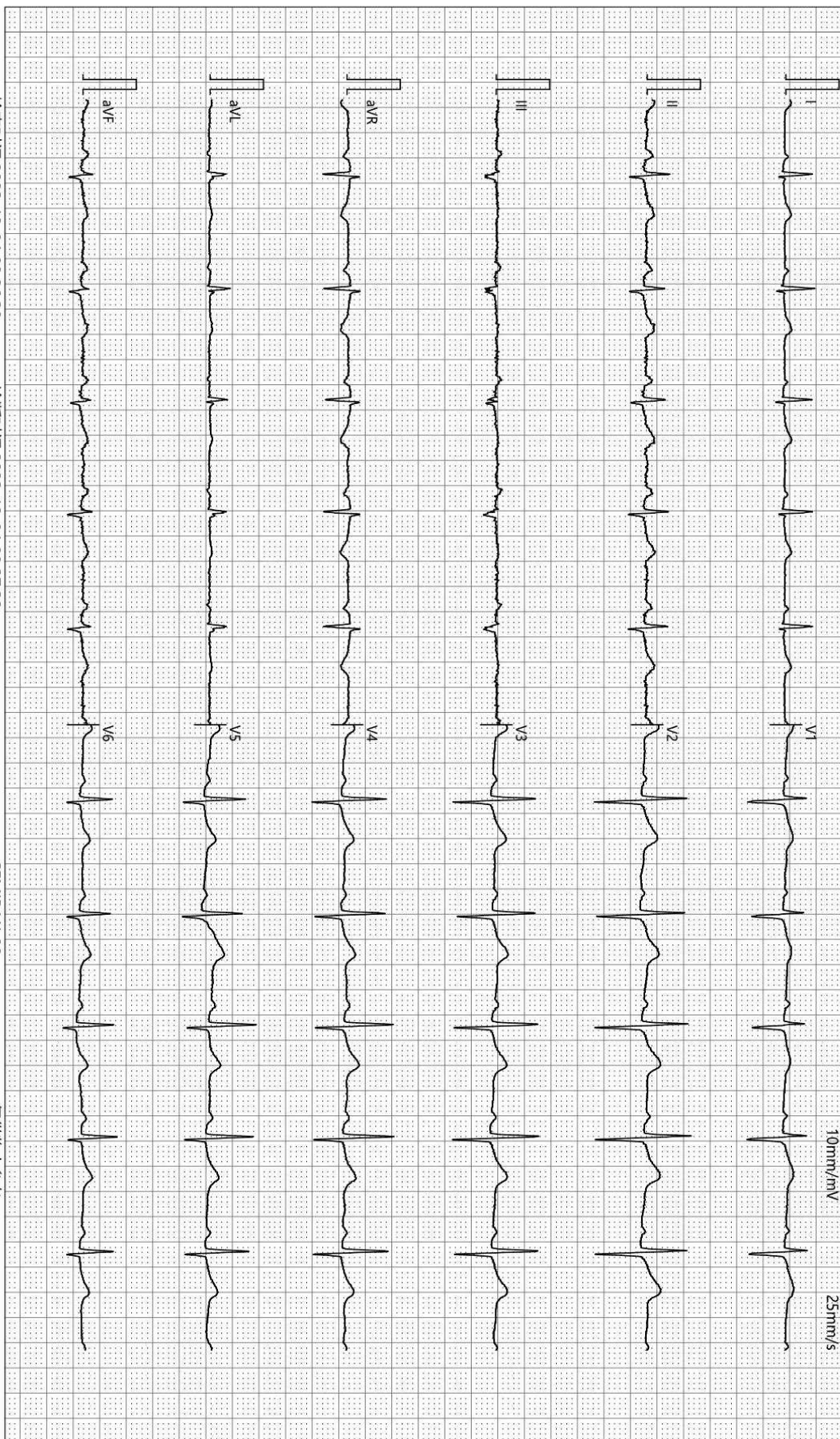
诊断结果:

- 1.窦性心律
- 2.正常心电图

诊断医生:

*张生 陶文婷*

HR	: 66bpm	[60 ~ 100bpm]
P	: 104ms	[0 ~ 110ms]
PR	: 177ms	[120 ~ 200ms]
QRS	: 83ms	[60 ~ 100ms]
QT/QTc	: 430/454ms	[320 ~ 440/0 ~ 460ms]
P/QRS/T	: 62/14/43deg.	[0 ~ 75/-30 ~ 90/0 ~ 75deg]
RV5/SV1	: 0.827/0.652mV	[0.0 ~ 2.5/0.0 ~ 2.0mV]



检查时间:2023-12-04 08:26:30

诊断时间:2023-12-04 08:37:32

SEMIP V1.90

仅供临床参考

## 超声诊断图文报告

流水号: 2211231510

影像号: 1471656

姓名: 丁爱兰

年龄: 57 岁

性别: 女

检查设备: Vivid E95

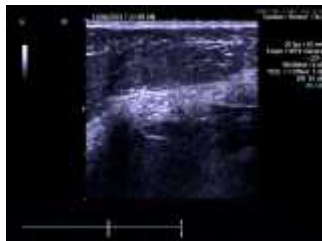
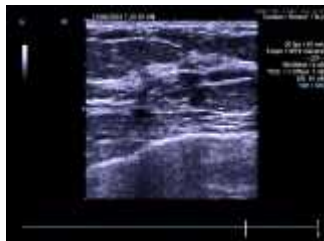
体检号: 405944

申请医院: 本院

体检科室: 体检科

检查部位: 乳腺彩超

经典图像:



影像所见:

双侧乳腺腺体层次清晰, 右乳腺体厚 0.8cm, 左乳腺体厚 0.9cm, 乳导管未见扩张, 未见明显占位性病变, CDFI: 未见异常血流信号。

双侧腋下未见明显肿大淋巴结。

影像诊断:

双侧乳腺未见明显异常

报告医师: 李菊蓉

检查日期: 2023-12-04

审核医师: 李菊蓉

报告日期: 2023-12-04

## 超声诊断图文报告

流水号: 2211231510

影像号: 1471732

姓名: 丁爱兰

年龄: 57 岁

性别: 女

检查设备: Vivid E95

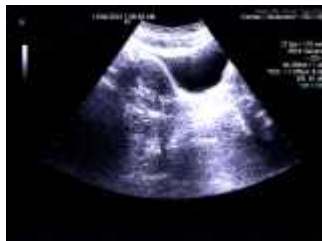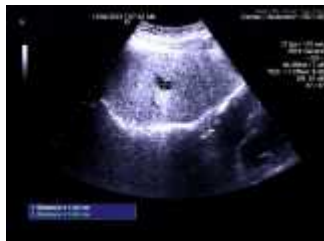体检号: 405944

申请医院: 本院

体检科室: 体检科

检查部位: 全腹彩超

### 经典图像:



### 影像所见:

肝脏大小形态正常, 包膜光滑完整, 于肝内探及大小约 1.4\*1.1cm 囊性回声, 边界清, 余实质回声细腻、增强, 肝内管道系统走行欠清晰, 门静脉及肝内胆管不扩张。

胆囊大小形态正常, 壁不厚、光滑, 囊内透声好, 肝外胆管不扩张。

胰腺大小形态正常, 实质回声均匀, 主胰管不扩张。

脾脏大小形态正常, 实质回声均匀, 脾门静脉不宽。

双肾大小形态正常, 皮髓质分界清晰, 集合系统未见分离, 双侧输尿管未见扩张。

膀胱充盈佳, 未见明显异常。

绝经后子宫, 大小正常, 肌壁回声均匀, 内膜呈线状, 宫颈厚约 2.0cm, 双侧附件区未见异常。

### 影像诊断:

1. 轻度脂肪肝
2. 肝囊肿

报告医师: 李菊蓉

检查日期: 2023-12-04

审核医师: 李菊蓉

报告日期: 2023-12-04