



2211231388

# 大同瑞慈健康体检

## 报 告 册

体检编号	405822	工号	841
姓名	张佳		
性别	女	年龄	34岁
单位	平城区妇联		
部门	平城区妇联		
联系电话	15110798002		
体检日期	2024-06-22		

尊敬的张佳女士您好！

首先，瑞慈健康体检全体员工欢迎您的光临，并对您的信任表示衷心的感谢！

您于 2024-06-22 （体检编号：405822）完成健康检查，本机构的各科医生已根据您的体检项目及结果，汇总成此份健康体检报告，并经总检医生审核。据此提出对您健康状况的综合分析及建议。

瑞慈健康体检倡导“大健康、大康复”，提出“健康是第一财富（Rich）”的人文理念。希望您仔细阅读并妥善地保管此份健康体检报告，并认真关注报告中的提示与建议，若您对报告内容有任何疑问，可直接与瑞慈健康体检客服部联系，进一步咨询。

健康体检咨询电话：**0352-2824444**

客户服务咨询电话：**0352-2830597**

**400-6112995**

瑞慈健康体检报告由下列内容组成：

第一部分：主检报告

第二部分：分科分项结果

第三部分：检验报告

第四部分：附表

## 主检报告

### 检查综述

- 【生殖道微生态】 G-杆菌++
- 【妇科内诊】 (1) 宫颈肥大 宫颈：宫颈糜烂
- 【盆腔彩超】 宫颈纳囊（多发）
- 【阴道镜检查】 宫颈肥大，轻度糜烂

### 医生建议

#### 【G-杆菌++】：

(1) 阴道微生物学检查是用于提示除阴道的正常菌群之外，可致病的菌群类别判断，用于临床治疗指导。

#### 【宫颈糜烂】：

(1) 宫颈糜烂是慢性宫颈炎最常见的一种病理改变。由于宫颈表面的鳞状上皮长期浸于碱性炎症分泌物中而剥脱，被宫颈管内柱状上皮所代替，因柱状上皮薄，可显露皮下血管，宫颈表面呈红色，通称宫颈糜烂。

(2) 宫颈糜烂根据糜烂面积大小，可将宫颈糜烂分为三度，轻度指糜烂面小于整个宫颈的 1/3；中度指糜烂面占整个宫颈面积的 1/3-2/3；重度指糜烂面超过整个宫颈的 2/3。

(3) 宫颈糜烂根据类型分为单纯性糜烂，在炎症初期，糜烂面光滑；颗粒状糜烂，因腺体及间质增生，表面凹凸不平，呈颗粒状；乳头状糜烂，增生更显著，呈乳头状。

(4) 以局部治疗为主，主要有药物局部治疗和物理治疗。

(5) 请在妇科医生指导下规范治疗，并定期复查。

#### 【宫颈肥大】：

(1) 宫颈肥大引起的原因一是慢性炎症长期刺激，使宫颈充血、水肿，宫颈腺体和间质发生增生而导致宫颈不同程度的肥大、硬度增加。

(2) 二是在宫颈腺体的深部可能出现粘液潴留，形成大小不等的囊肿，使宫颈变得肥大。

(3) 宫颈肥大有时可比正常宫颈增大 2~4 倍，宫颈表面可以是光滑的，也可有糜烂。宫颈质地一般较硬，这是纤维结缔组织增生所致的。

(4) 如果是单纯性的宫颈肥大，一般不需特殊处理，妇科定期复查即可。

#### 【宫颈纳囊】：

(1) 宫颈腺体囊肿又叫宫颈纳氏囊肿（可称‘纳囊’或‘那囊’），同宫颈糜烂、宫颈息肉一样，是慢性宫颈炎的一种表现。

(2) 临床表现时可以看到宫颈表面突出多个大小不一的青白色囊泡（并非紫色），内含黏液，小的有米粒大，大的有玉米粒大，有的可以长得很大，突出于宫颈表面，甚至到达阴道口，根部与宫颈之间有蒂相连，常合并有宫颈肥大。

(3) 其形成原因是在宫颈糜烂愈合过程中，新生的鳞状上皮覆盖宫颈腺管口或伸入腺管，将腺管口阻塞；腺管周围的结缔组织增生或瘢痕形成压迫腺管，使腺管变窄甚至阻塞，腺体分泌物引流受阻，滞留形成的囊肿叫宫颈纳氏囊肿。

(4) 对小的纳囊，无任何临床症状可不予处理；对于密集的较小的纳囊或比较大的纳囊，可考虑光疗、激光、微波、自凝刀等物理治疗。

(5)对于较大的突出于宫颈表面的纳囊，可考虑电刀切除治疗。上述治疗方法均无太大痛苦，也基本不会影响日常的工作和生活。

汇总医生： 丁昊炜

主检日期： 2024-06-24

主检医生：

## 分科结果

### 身高、体重、血压

项目名称	检查结果	项目名称	检查结果
身高	158cm	体重	57kg
血压	94/61mmHg		

**\*小结：**

未见异常

操作员：张文静 检查日期：2024-06-22 检查医生：名燕凌

### 妇科内诊

项目名称	检查结果	项目名称	检查结果
外阴	正常	尿道口	正常
阴道	通畅	子宫	正常
附件	正常	宫颈	宫颈肥大&轻度糜烂
后穹窿	正常		

**\*小结：**

(1) 宫颈肥大 宫颈：宫颈糜烂

操作员：薛荣丽 检查日期：2024-06-22 检查医生：薛荣丽

## 检验报告

### 生殖道微生态

项目名称	检查结果	单位	参考值	提示
线索细胞	-			
清洁度	III			
上皮细胞(白带)	++			
滴虫	-			
G-球菌	-			
霉菌	-			
G-杆菌	++			
G+杆菌	-			
G+球菌	-			

**\*小结:**

G-杆菌 ++

操作员：余雅倩 检查日期：2024-06-23 检查医生：陈建国

# 大同现代医学检验实验室

## 液基薄层细胞学图文报告

ID: 2024100837

病理号: 094313

姓名: 张佳

性别: 女

年龄: 34岁

送检科室: 体检科

电话号码: 15110798002

床号:

病历号:

体检号: 2211231388

送检医院: 大同瑞慈康复体检

送检日期: 2024-06-23

末次月经:

送检医生:

采样日期:

报告日期: 2024-06-23

标本满意度: 满意

细胞量: >40%

红细胞:

经期样本:

颈管细胞:

化生细胞:

鳞状细胞:

宫颈柱状细胞:

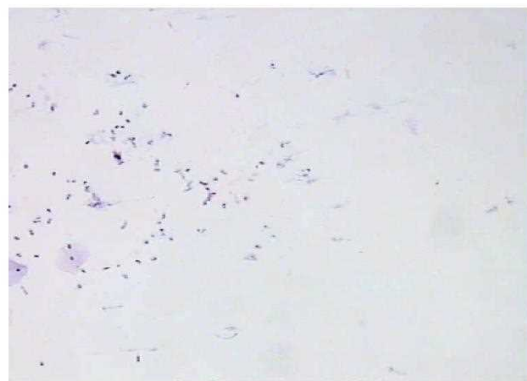未见上皮内病变/恶性细胞:

正常范围内:

良性反应性改变:

炎症:   
放疗:   
妊娠:   
萎缩性:   
宫内避孕器:   
其他:

轻度:   
中度:   
重度:



病原体: 滴虫感染:  念珠菌感染:  细菌感染:

提示 HPV 感染:  疱疹病毒感染:

鳞状上皮细胞分析:

非典型鳞状细胞:   
— 倾向上皮内瘤变:   
— 倾向良性反应性改变:   
— 不能明确意义(ASC-US):   
— 不排除高度病变(ASC-H):

上皮内低度病变:  鳞癌:

上皮内高度病变:   
— CIN2:   
— CIN3:

腺上皮细胞分析:

非典型腺细胞:   
— 宫内膜:   
— 来源不明:

非典型腺细胞(宫颈管):   
— 倾向原位腺癌:   
— 不能明确意义:   
— 倾向良性反应性改变:

腺癌:   
— 宫颈管:   
— 宫内膜:   
— 其它:

炎细胞:   
— 轻度:   
— 中度:   
— 重度:  可疑腺癌:

诊断意见: 未见上皮内病变或恶性细胞 (NILM)。

建议:

报告医师: 张荣生

地址: 大同市魏都大道 79 号, 本报告医师签字后有效  
咨询: 0352-2830587 4006-122-995

妇科细胞学是筛查项目, 出于技术原因, 可能会有假阴性结果, 本检测仅对来样负责, 如果对结果有疑义, 请在收到报告 7 天内与我们联系。



# 瑞慈健康体检

## 数码电子阴道镜检查报告单

检查部位: 检查时间: 2024-06-22 09:44

姓名: 张佳 年龄: 34 初复诊: 科别:

检查号: 405822 病历号: 住院号: 病区号: 床位号:

末次月经: 婚否: 孕次: 产次: 避孕方式:

病人主诉:

临床诊断:

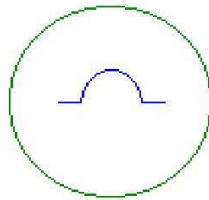
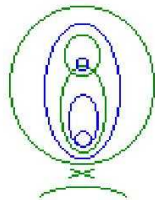
病理结果:

阴道镜所见:

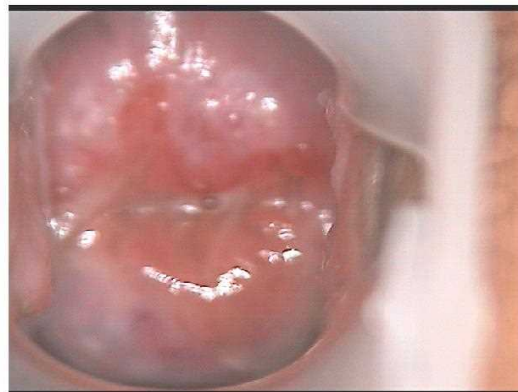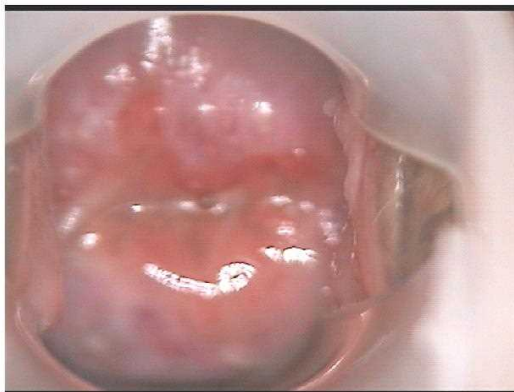宫颈肥大, 轻度糜烂

RCI评估: 边界:	得分: 0
颜色:	得分: 0
血管:	得分: 0
碘反应:	得分: 0
	总得分: 0

诊断意见: 宫颈肥大, 轻度糜烂



- PO= 息肉
- C = 湿疣
- L = 粘膜白斑
- PG= 着色病变
- W = 醋酸白上皮
- P = 点状血管
- B = 活检数量
- V = 非典型血管
- E = 糜烂区
- I = 浸润性癌
- GO= 腺口
- AT= 异常转化区
- M = 镶嵌
- X = 活检部位(点)



徐州市人从众科技发展有限公司

申请医师:

诊断医师: 薛荣丽

只作临床参考, 不作证明材料

## 超声诊断图文报告

流水号: 2211231388

影像号: 1594316

姓名: 张佳

年龄: 34 岁

性别: 女

检查设备: Vivid E95

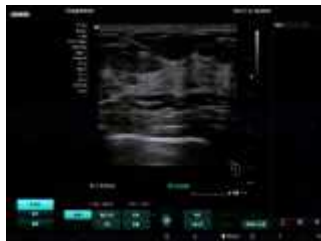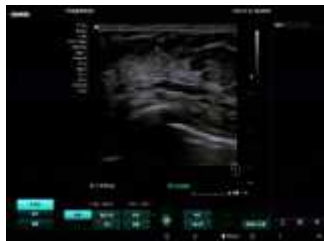体检号: 405822

申请医院: 本院

体检科室: 体检科

检查部位: 乳腺彩超

经典图像:



影像所见:

双侧乳腺腺体层次清晰, 右乳腺体厚 0.8cm, 左乳腺体厚 0.8cm, 乳导管未见扩张, 未见明显占位性病变, CDFI: 未见异常血流信号。

双侧腋下未见明显肿大淋巴结。

影像诊断:

双侧乳腺未见明显异常

报告医师: 侯爱兰

检查日期: 2024-06-22

审核医师: 侯爱兰

报告日期: 2024-06-22

## 超声诊断图文报告

流水号: 2211231388

影像号: 1594338

姓名: 张佳

年龄: 34 岁

性别: 女

检查设备: Vivid E95

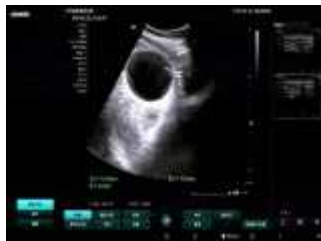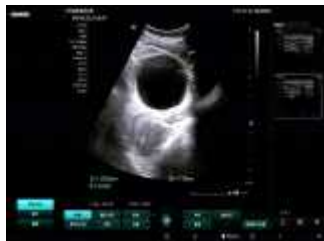体检号: 405822

申请医院: 本院

体检科室: 体检科

检查部位: 盆腔彩超

经典图像:



影像所见:

膀胱充盈佳, 未见明显异常。

后位子宫, 大小正常, 肌壁回声均匀, 内膜线清晰, 厚 0.8cm, 宫颈厚约 2.6cm, 其内探及多个囊性回声, 较大约 1.4\*1.0cm, 边界清, 双侧附件区未见异常。

影像诊断:

宫颈纳囊 (多发)

报告医师: 侯爱兰

检查日期: 2024-06-22

审核医师: 侯爱兰

报告日期: 2024-06-22