



2211231225

# 大同瑞慈健康体检

## 报 告 册

体检编号	405659	工号	678
姓名	施晴		
性别	女	年龄	51岁
单位	平城区妇联		
部门	平城区妇联		
联系电话	13835287657		
体检日期	2023-11-24		

尊敬的施晴女士您好！

首先，瑞慈健康体检全体员工欢迎您的光临，并对您的信任表示衷心的感谢！

您于 2023-11-24 （体检编号：405659）完成健康检查，本机构的各科医生已根据您的体检项目及结果，汇总成此份健康体检报告，并经总检医生审核。据此提出对您健康状况的综合分析及建议。

瑞慈健康体检倡导“大健康、大康复”，提出“健康是第一财富（Rich）”的人文理念。希望您仔细阅读并妥善地保管此份健康体检报告，并认真关注报告中的提示与建议，若您对报告内容有任何疑问，可直接与瑞慈健康体检客服部联系，进一步咨询。

健康体检咨询电话：**0352-2824444**

客户服务咨询电话：**0352-2830597**

**400-6112995**

瑞慈健康体检报告由下列内容组成：

第一部分：主检报告

第二部分：分科分项结果

第三部分：检验报告

第四部分：附表

## 主检报告

### 检查综述

- 1、【生殖道微生态】 上皮细胞(白带)++/HP G-杆菌++
- 2、【乳腺彩超】 左乳结节 BI-RADS 2级

### 医生建议

**【上皮细胞(白带)++/HP】：**

(1)在生理情况下，阴道内的细胞新陈代谢会正常脱落，在取标本的时候会取到有脱落的上皮细胞，镜检时就会发现阳性，这属于正常的现象。如果同时阴道分泌物检查发现有病原菌感染的情况，建议往妇科进一步诊断治疗。

**【G-杆菌++】：**

(1)阴道微生物学检查是用于提示除阴道的正常菌群之外，可致病的菌群类别判断，用于临床治疗指导。

**【左乳结节 BI-RADS 2级】：**

(1)建议外科诊断治疗

汇总医生： 樊兴国

主检日期： 2023-11-27

主检医生：

## 分科结果

### 妇科内诊

项目名称	检查结果	项目名称	检查结果
外阴	正常	尿道口	正常
阴道	通畅	子宫	正常
附件	正常	宫颈	光滑
后穹窿	正常		

**\*小结：**

未见异常

操作员：许艳华

检查日期：2023-11-24

检查医生：许艳华

## 检验报告

### 生殖道微生态

项目名称	检查结果	单位	参考值	提示
线索细胞	-			
清洁度	II			
上皮细胞(白带)	++			
滴虫	-			
G-球菌	-			
霉菌	-			
G-杆菌	++			
G+杆菌	-			
G+球菌	-			

**\*小结:**

上皮细胞(白带)++/HP G-杆菌 ++

操作员：黄璐瑶 检查日期：2023-11-25 检查医生：陈建国

# 大同现代医学检验实验室

## 液基薄层细胞学图文报告

ID: 2023092201

病理号: 088159

姓名: 施晴

性别: 女

年龄: 51岁

送检科室:

电话号码: 13835287657

床号:

病历号:

体检号: 2211231225

送检医院: 大同瑞慈康复体检

送检日期: 2023-11-24

末次月经:

送检医生:

采样日期:

报告日期: 2023-11-24

标本满意度: 满意

细胞量: >45%

红细胞:

经期样本:

颈管细胞:

化生细胞:

鳞状细胞:

宫颈柱状细胞:

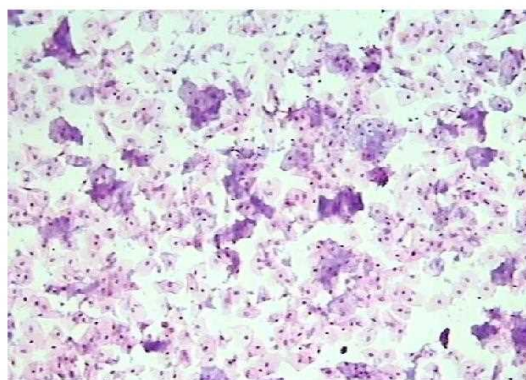
未见上皮内病变/恶性细胞:

正常范围内:

良性反应性改变:

- 炎性:
- 放疗:
- 妊娠:
- 萎缩性:
- 宫内避孕器:
- 其他:

- 轻度:
- 中度:
- 重度:



病原体: 滴虫感染:  念珠菌感染:  细菌感染:

提示 HPV 感染:  疱疹病毒感染:

鳞状上皮细胞分析:

非典型鳞状细胞:

- 倾向上皮内瘤变:
- 倾向良性反应性改变:
- 不能明确意义(ASC-US):
- 不排除高度病变(ASC-H):

上皮内低度病变:  鳞癌:

上皮内高度病变:

- CIN2:
- CIN3:

腺上皮细胞分析:

非典型腺细胞:

- 宫内膜:
- 来源不明:

非典型腺细胞(宫颈管):

- 倾向原位腺癌:
- 不能明确意义:
- 倾向良性反应性改变:

腺癌:

- 宫颈管:
- 宫内膜:
- 其它:

炎细胞:

- 轻度:
- 中度:
- 重度:

可疑腺癌:

诊断意见: 未见上皮内病变或恶性细胞 (NILM)。

建议:

报告医师: 张荣生

地址: 大同市魏都大道 79 号, 本报告医师签字后有效  
咨询: 0352-2830587 4006-122-995

妇科细胞学是筛查项目, 出于技术原因, 可能会有假阴性结果, 本检测仅对来样负责, 如果对结果有疑义, 请在收到报告 7 天内与我们联系。



# 瑞慈健康体检

## 数码电子阴道镜检查报告单

检查部位: RCZ-3002 检查时间: 2023-11-24 08:34

姓名: 施晴 年龄: 51 初复诊: 科别:  
检查号: 405696 病历号: 住院号: 病区号: 床位号:

末次月经: 婚否: 孕次: 产次: 避孕方式:

病人主诉:

临床诊断:

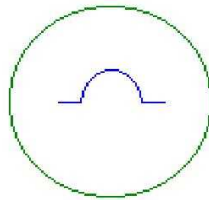
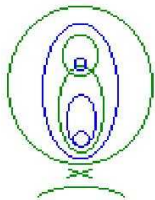
病理结果:

阴道镜所见:

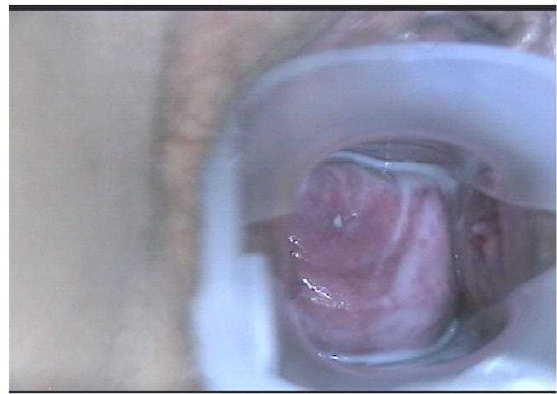
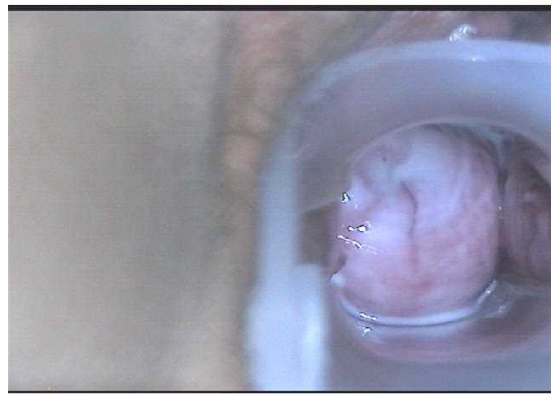
未见异常

RCI评估: 边界:	得分: 0
颜色:	得分: 0
血管:	得分: 0
碘反应:	得分: 0
	总得分: 0

诊断意见: 未见异常



PO= 息肉 V = 非典型血管  
C = 湿疣 E = 糜烂区  
L = 粘膜白斑 I = 浸润性癌  
PG= 着色病变 GO= 腺口  
W = 醋酸白上皮 AT= 异常转化区  
P = 点状血管 M = 镶嵌  
B = 活检数量 X = 活检部位(点)



徐州市人从众科技发展有限公司  
0516-87733311

申请医师:

诊断医师: 许艳华

只作临床参考, 不作证明材料

## 超声诊断图文报告

流水号: 2211231225

影像号: 1460209

姓名: 施晴

年龄: 51 岁

性别: 女

检查设备: Vivid E95

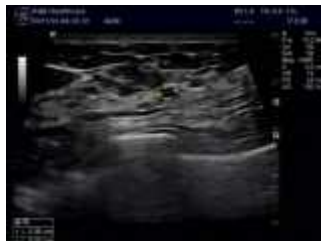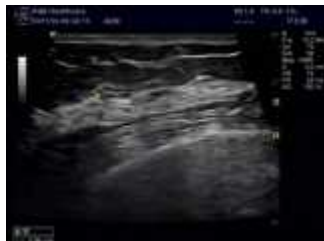体检号: 405659

申请医院: 本院

体检科室: 体检科

检查部位: 乳腺彩超

经典图像:



影像所见:

双侧乳腺腺体层次清晰, 右乳腺体厚 0.7cm, 左乳腺体厚 0.6cm, 乳导管未见扩张, 左乳外上象限约 3 点位探及囊性结节, 大小约 0.4\*0.2cm, 边界清, 内透声好, 右乳未见明显占位性病变, CDFI: 未见异常血流信号。

影像诊断:

左乳结节 BI-RADS 2 级

报告医师: 李菊蓉

检查日期: 2023-11-24

审核医师: 李菊蓉

报告日期: 2023-11-24

## 超声诊断图文报告

流水号: 2211231225

影像号: 1460211

姓名: 施晴

年龄: 51 岁

性别: 女

检查设备: Vivid E95

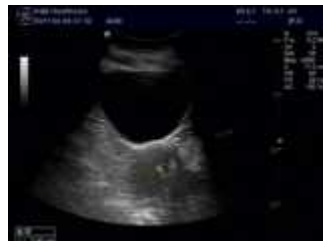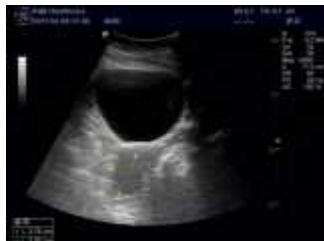体检号: 405659

申请医院: 本院

体检科室: 体检科

检查部位: 盆腔彩超

经典图像:



影像所见:

膀胱充盈佳, 未见明显异常。

绝经后子宫, 大小约 3.8\*3.2\*3.4cm, 肌壁回声均匀, 内膜呈线状, 宫颈厚约 2.4cm, 双侧附件区未见异常。

影像诊断:

子宫、双侧附件区未见明显异常

报告医师: 李菊蓉

检查日期: 2023-11-24

审核医师: 李菊蓉

报告日期: 2023-11-24