



2211231222

# 大同瑞慈健康体检

## 报 告 册

体检编号	405656	工号	675
姓名	张静		
性别	女	年龄	35岁
单位	平城区妇联		
部门	平城区妇联		
联系电话	13403528584		
体检日期	2023-12-05		

尊敬的张静女士您好！

首先，瑞慈健康体检全体员工欢迎您的光临，并对您的信任表示衷心的感谢！

您于 2023-12-05 （体检编号：405656）完成健康检查，本机构的各科医生已根据您的体检项目及结果，汇总成此份健康体检报告，并经总检医生审核。据此提出对您健康状况的综合分析及建议。

瑞慈健康体检倡导“大健康、大康复”，提出“健康是第一财富（Rich）”的人文理念。希望您仔细阅读并妥善地保管此份健康体检报告，并认真关注报告中的提示与建议，若您对报告内容有任何疑问，可直接与瑞慈健康体检客服部联系，进一步咨询。

健康体检咨询电话：**0352-2824444**

客户服务咨询电话：**0352-2830597**

**400-6112995**

瑞慈健康体检报告由下列内容组成：

第一部分：主检报告

第二部分：分科分项结果

第三部分：检验报告

第四部分：附表

## 主检报告

### 检查综述

- 1、【生殖道微生态】 G+杆菌+++
- 2、【乳腺彩超】 左侧乳腺囊性结节 BI-RADS 2级

### 医生建议

**【G+杆菌+++】：**

(1) 阴道微生物学检查是用于提示除阴道的正常菌群之外，可致病的菌群类别判断，用于临床治疗指导。

**【左侧乳腺囊性结节】：**

(1) 乳腺结节是乳腺组织导管和乳小叶在结构上的退行性变及进行性结缔组织的生长，主要以乳房周围性疼痛为特征，或在情绪变化、劳累、天气变化时加重，每月月经前疼痛加剧，行经后疼痛减退或消失。其主要原因是由于内分泌失调。

(2) 建议少吃刺激性食物或进行药物治疗干预，必要时外科诊治。

汇总医生： 丁昊炜

主检日期： 2023-12-07

主检医生：

## 分科结果

### 妇科内诊

项目名称	检查结果	项目名称	检查结果
外阴	正常	尿道口	正常
阴道	通畅	子宫	正常
附件	正常	宫颈	光滑
后穹窿	正常		

**\*小结:**

未见异常

操作员：薛荣丽

检查日期:2023-12-05

检查医生：薛荣丽

## 检验报告

### 生殖道微生态

项目名称	检查结果	单位	参考值	提示
线索细胞	-			
清洁度	II			
上皮细胞(白带)	+++			
滴虫	-			
G-球菌	-			
霉菌	-			
G-杆菌	-			
G+杆菌	+++			
G+球菌	-			

**\*小结:**

G+杆菌 +++

操作员：梁可欣 检查日期：2023-12-06 检查医生：陈建国



# 大同瑞慈健康体检

## 数码电子阴道镜检查报告单

检查部位: RCZ-3002 检查时间: 2023-12-05 10:15

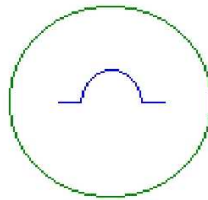
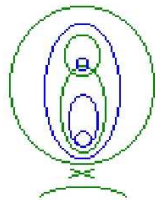
姓名: 张静 年龄: 35 初复诊: 科别:  
检查号: 405656 病历号: 住院号: 病区号: 床位号:

末次月经: 婚否: 孕次: 产次: 避孕方式:

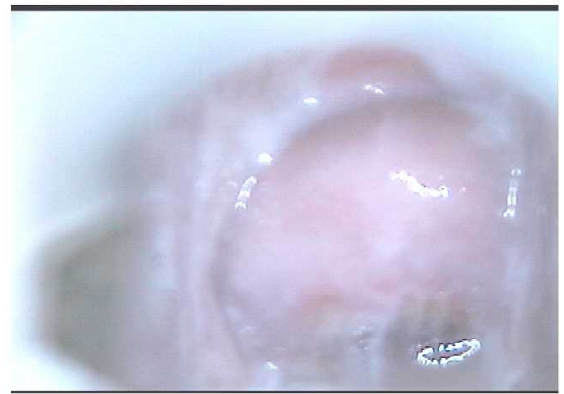
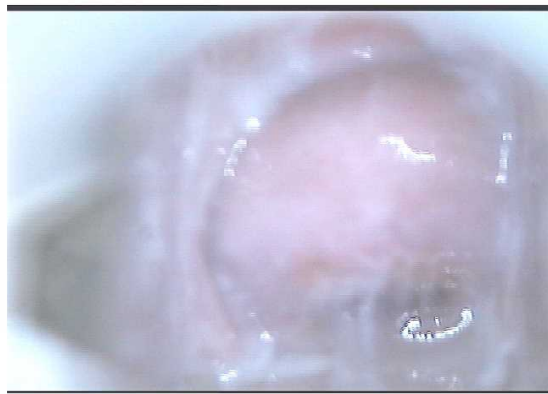
病人主诉:  
临床诊断:  
病理结果:  
阴道镜所见:  
未见异常

RCI评估:	边界:	得分:	0
	颜色:	得分:	0
	血管:	得分:	0
	碘反应:	得分:	0
		总得分:	0

诊断意见: 未见异常



PO= 息肉 V = 非典型血管  
C = 湿疣 E = 糜烂区  
L = 粘膜白斑 I = 浸润性癌  
PG= 着色病变 GO= 腺口  
W = 醋酸白上皮 AT= 异常转化区  
P = 点状血管 M = 镶嵌  
B = 活检数量 X = 活检部位(点)



徐州市人从众科技发展有限公司  
0516-87733311  
0352-2824444

申请医师:

诊断医师: 薛荣丽

只作临床参考, 不作证明材料

## 超声诊断图文报告

流水号: 2211231222

影像号: 1473268

姓名: 张静

年龄: 35 岁

性别: 女

检查设备: Vivid E95

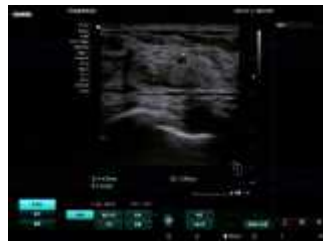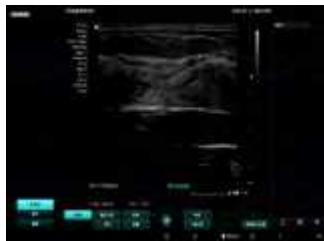体检号: 405656

申请医院: 本院

体检科室: 体检科

检查部位: 乳腺彩超

经典图像:



影像所见:

双侧乳腺腺体层次清晰, 右乳腺体厚 1.5cm, 左乳腺体厚 1.5cm, 于左乳 2 点可见大小约 0.4\*0.3cm 囊性结节, 形态规则, CDFI: 未见异常血流信号。

双侧腋下未见明显肿大淋巴结。

影像诊断:

左侧乳腺囊性结节 BI-RADS 2 级

报告医师: 侯爱兰

检查日期: 2023-12-05

审核医师: 侯爱兰

报告日期: 2023-12-05

## 超声诊断图文报告

流水号: 2211231222

影像号: 1473274

姓名: 张静

年龄: 35 岁

性别: 女

检查设备: Vivid E95

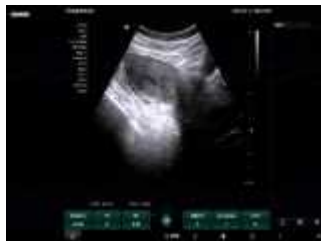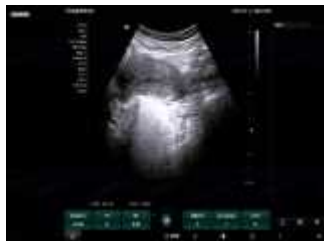体检号: 405656

申请医院: 本院

体检科室: 体检科

检查部位: 盆腔彩超

经典图像:



影像所见:

膀胱充盈佳, 未见明显异常。

前位子宫, 大小正常, 肌壁回声均匀, 内膜线清晰, 厚 0.3cm, 宫颈厚约 2.8cm, 双侧附件区未见异常。

影像诊断:

子宫、双侧附件区未见明显异常

报告医师: 侯爱兰

检查日期: 2023-12-05

审核医师: 侯爱兰

报告日期: 2023-12-05