2211231218

大同瑞慈健康体检

报

告

册

体检编号	405652	工号	671
姓　　名	张利花		
性　　别	女	年龄	55 岁
单　　位	平城区妇联		
部　　门	平城区妇联		
联系电话	13097699039		
体检日期	2023-12-10		

大同瑞慈康复医院
0352-2824444

尊敬的 张利花女士 您好!

首先,瑞慈健康体检全体员工欢迎您的光临,并对您的信任表示衷心的感谢 !

您于 2023-12-10 (体检编号: 405652) 完成健康检查,本机构的各科医生已根据您的体检项目及结果,汇总成此份健康体检报告,并经总检医生审核。据此提出对您健康状况的综合分析及建议。

瑞慈健康体检倡导"大健康、大康复",提出"健康是第一财富 (Rich)" 的人 文理念。希望您仔细阅读并妥善地保管此份健康体检报告,并认真关注报告中的 提示与建议,若您对报告内容有任何疑问,可直接与瑞慈健康体检客服部联系,进 一步咨询。

健康体检咨询电话: 0352-2824444

客户服务咨询电话: 0352-2830597
400-6112995

瑞慈健康体检报告由下列内容组成:

第一部分:主检报告

第二部分:分科分项结果

第三部分:检验报告

第四部分:附表

主检报告

检查综述

1、【生殖道微生态】 上皮细胞(白带)++/HP
2、【妇科内诊】 （1）老年性阴道炎
3、【乳腺彩超】 右侧乳腺结节 BI-RADS 2 级
4、【阴道镜检查】 宫颈粘膜充血

医生建议

【上皮细胞(白带)++/HP】:
(1)在生理情况下，阴道内的细胞新陈代谢会正常脱落，在取标本的时候会取到有脱落的上皮细胞，镜检时就会发现阳性，这属于正常的现象。如果同时阴道分泌物检查发现有病原菌感染的情况，建议往妇科进一步诊断治疗。

【老年性阴道炎】:
(1)老年性阴道炎是因绝经后卵巢功能减退、雌激素水平降低、抵抗力降低、阴道便于细菌侵入而发生的炎症。
(2)此外，不注意外阴清洁、营养不良和维生素 B 缺乏等也易患此病。
(3)注意局部卫生，保持外阴清洁，增加外阴、阴道局部抵抗力。
(4)必要时建议往妇科治疗。

【右侧乳腺结节】:
(1)乳腺结节是乳腺组织导管和乳小叶在结构上的退行性变及进行性结缔组织的生长，主要以乳房周围性疼痛为特征，或在情绪变化、劳累、天气变化时加重，每月月经前疼痛加剧，行经后疼痛减退或消失。其主要原因是由于内分泌失调。
(2)建议少吃刺激性食物或进行药物治疗干预，必要时外科诊治。

【宫颈粘膜充血】:
(1)建议妇科诊断治疗

汇总医生： 樊兴国

主检日期： 2023-12-11

主检医生：

分科结果

妇科内诊

项目名称	检查结果	项目名称	检查结果
外阴	正常	尿道口	正常
阴道	黏膜充血	子宫	正常
附件	正常	宫颈	光滑
后穹窿	正常		

***小结：**

（1）老年性阴道炎

操作员：薛荣丽　　检查日期:2023-12-10　　检查医生：薛荣丽

检验报告

生殖道微生态

项目名称	检查结果	单位	参考值	提示
线索细胞	-			
清洁度	II			
上皮细胞(白带)	+ +			
滴虫	-			
G-球菌	-			
霉菌	-			
G-杆菌	-			
G+杆菌	-			
G+球菌	-			

***小结：**

上皮细胞(白带)++/HP

操作员：黄璐瑶　检查日期:2023-12-11　检查医生:陈建国

大同现代医学检验实验室

液基薄层细胞学图文报告

ID： 2023093239　　病理号： 088907

姓　名： 张利花　　性　别： 女　　年　龄： 55 岁

送检科室： 体检科　　电话号码： 13097699039　　床　号：

病 历 号：　　体检号： 2211231218

送检医院： 大同瑞慈康复体检　　送检日期： 2023-12-11　　末次月经：

送检医生：　　采样日期：　　报告日期： 2023-12-11

标本满意度： 满意　　细 胞 量： >40%　　红细胞： ☐　　经期样本： ☐

颈管细胞： ☑　　化生细胞： ☐　　鳞状细胞： ☑　　宫颈柱状细胞： ☑

未见上皮内病变/恶性细胞： ☑

正常范围内： ☑

良性反应性改变： ☑
- 炎性： ☑
  - 轻度： ☑
  - 中度： ☐
  - 重度： ☐
- 放疗： ☐
- 妊娠： ☐
- 萎缩性： ☐
- 宫内避孕器： ☐
- 其他： ☐

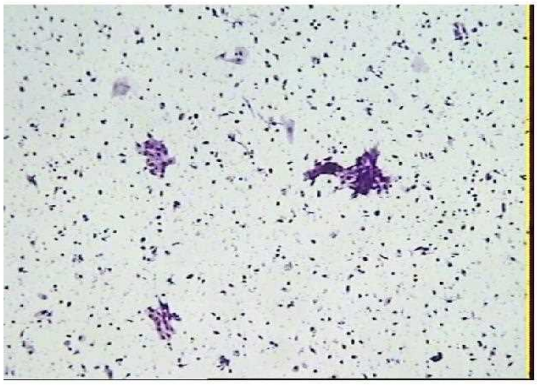

病原体： 滴虫感染： ☐　念珠菌感染： ☐　细菌感染： ☐

提示 HPV 感染： ☐　疱疹病毒感染： ☐

鳞状上皮细胞分析：

非典型鳞状细胞： ☐
- 倾向上皮内瘤变： ☐
- 倾向良性反应性改变： ☐
- 不能明确意义(ASC-US) ☐
- 不除外高度病变(ASC-H) ☐

上皮内低度病变： ☐　　鳞癌： ☐

上皮内高度病变： ☐
- CIN2： ☐
- CIN3： ☐

腺上皮细胞分析：

非典型腺细胞： ☐
- 宫内膜： ☐
- 来源不明： ☐

非典型腺细胞(宫颈管)： ☐
- 倾向原位腺癌： ☐
- 不能明确意义： ☐
- 倾向良性反应性改变： ☐

腺癌： ☐
- 宫颈管： ☐
- 宫内膜： ☐
- 其　它： ☐

炎细胞： ☐
- 轻度： ☐
- 中度： ☐
- 重度： ☐

可疑腺癌： ☐

诊断意见： 未见上皮内病变或恶性细胞（NILM）。

建　　议：

报告医师： 张荣生

地址：大同市魏都大道 79 号，本报告医师签字后有效

咨询：0352-2830587　4006-122-995

妇科细胞学是筛查项目，出于技术原因，可能会有假阴性结果，本检测仅对来样负责，如果对结果有疑义，请在收到报告 7 天内与我们联系。

大同瑞慈健康体检

数码电子阴道镜检查报告单

检查部位: RCZ-3002 检查时间: 2023-12-9 10:40

姓名: 张利花 年龄: 55 初复诊: 科别:

检查号: 405652 病历号: 住院号: 病区号: 床位号:

末次月经: 婚否: 孕次: 产次: 避孕方式:

病人主诉:

临床诊断:

病理结果:

阴道镜所见:

宫颈粘膜充血

RCI评估:			
	边界:	得分:	0
	颜色:	得分:	0
	血管:	得分:	0
	碘反应:	得分:	0
		总得分:	0

诊断意见: 宫颈粘膜充血

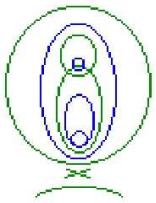

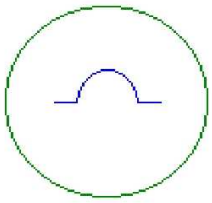

PO= 息肉	V = 非典型血管
C = 湿疣	E = 糜烂区
L = 粘膜白斑	I = 浸润性癌
PG= 着色病变	GO= 腺口
W = 醋酸白上皮	AT= 异常转化区
P = 点状血管	M = 镶嵌
B = 活检数量	X = 活检部位(点)

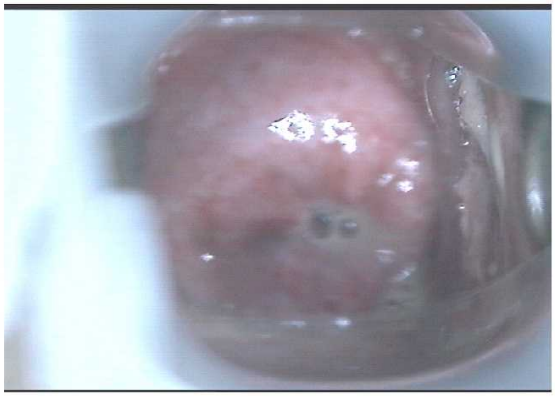

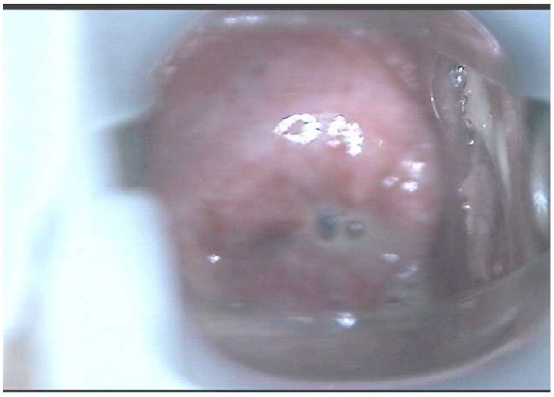

徐州市人从众科技发展有限公司

0516-87733311

0352-2824444

申请医师:

诊断医师: 薛荣丽

只作临床参考,不作证明材料

医学影像

超声诊断图文报告

流水号：2211231218 **影像号：1481512**

姓名：张利花	年龄：55 岁	性别：女	检查设备：Vivid E95
体检号：405652	申请医院：本院	体检科室：体检科	检查部位：乳腺彩超

经典图像：

影像所见：

双侧乳腺腺体层次清晰，右乳腺体厚 0.9cm，左乳腺体厚 0.8cm，于右乳乳头上方探及囊性结节，大小约 0.4*0.4cm，边界清，左侧乳腺乳导管未见扩张，未见明显占位性病变，CDFI：未见异常血流信号。

双侧腋下未见明显肿大淋巴结。

影像诊断：

右侧乳腺结节　BI-RADS　2 级

报告医师：李菊蓉　　检查日期：2023-12-10

审核医师：李菊蓉　　报告日期：2023-12-10

大同市医学影像研究中心

注：本报告仅供临床医生参考！

地址：大同市魏都大道 79 号。若有疑问，请致电：0352---2830580

医学影像

超声诊断图文报告

流水号：2211231218 **影像号：1481514**

姓名：张利花	年龄：55 岁	性别：女	检查设备：Vivid E95
体检号：405652	申请医院：本院	体检科室：体检科	检查部位：盆腔彩超

经典图像：

影像所见：

膀胱充盈佳，未见明显异常。

绝经后子宫，大小约 4.6*2.6*4.1cm，肌壁回声均匀，内膜线清晰，厚 0.4cm，宫颈厚约 2.0cm，双侧附件区未见异常。

影像诊断：

子宫、双侧附件区未见明显异常

报告医师：李菊蓉 检查日期：2023-12-10

审核医师：李菊蓉 报告日期：2023-12-10

大同市医学影像研究中心

注：本报告仅供临床医生参考！

地址：大同市魏都大道 79 号。若有疑问，请致电：0352---2830580