



2211231208

大同瑞慈健康体检

报 告 册

体检编号	405642	工号	661
姓名	李玲霞		
性别	女	年龄	47岁
单位	平城区妇联		
部门	平城区妇联		
联系电话	13753284825		
体检日期	2023-12-18		

尊敬的 李玲霞女士 您好！

首先,瑞慈健康体检全体员工欢迎您的光临,并对您的信任表示衷心的感谢！

您于 2023-12-18 (体检编号: 405642) 完成健康检查,本机构的各科医生已根据您的体检项目及结果,汇总成此份健康体检报告,并经总检医生审核。据此提出对您健康状况的综合分析及建议。

瑞慈健康体检倡导“大健康、大康复”,提出“健康是第一财富 (Rich)”的人文理念。希望您仔细阅读并妥善地保管此份健康体检报告,并认真关注报告中的提示与建议,若您对报告内容有任何疑问,可直接与瑞慈健康体检客服部联系,进一步咨询。

健康体检咨询电话: **0352-2824444**

客户服务咨询电话: **0352-2830597**
400-6112995

瑞慈健康体检报告由下列内容组成:

第一部分:主检报告

第二部分:分科分项结果

第三部分:检验报告

第四部分:附表

主检报告

检查综述

- 1、【生殖道微生态】 上皮细胞(白带)++/HP G-杆菌++
- 2、【妇科内诊】 (1) 宫颈：纳氏囊肿 宫颈：宫颈糜烂
- 3、【盆腔彩超】 盆腔少量积液
- 4、【阴道镜检查】 可见轻度糜烂样改变及那囊

医生建议

【上皮细胞(白带)++/HP】：

(1)在生理情况下，阴道内的细胞新陈代谢会正常脱落，在取标本的时候会取到有脱落的上皮细胞，镜检时就会发现阳性，这属于正常的现象。如果同时阴道分泌物检查发现有病原菌感染的情况，建议往妇科进一步诊断治疗。

【G-杆菌++】：

(1)阴道微生物学检查是用于提示除阴道的正常菌群之外，可致病的菌群类别判断，用于临床治疗指导。

【宫颈糜烂】：

- (1)宫颈糜烂是慢性宫颈炎最常见的一种病理改变。由于宫颈表面的鳞状上皮长期浸于碱性炎症分泌物中而剥脱，被宫颈管内柱状上皮所代替，因柱状上皮薄，可显露皮下血管，宫颈表面呈红色，通称宫颈糜烂。
- (2)宫颈糜烂根据糜烂面积大小，可将宫颈糜烂分为三度，轻度指糜烂面小于整个宫颈的 1/3；中度指糜烂面占整个宫颈面积的 1/3-2/3；重度指糜烂面超过整个宫颈的 2/3。
- (3)宫颈糜烂根据类型分为单纯性糜烂，在炎症初期，糜烂面光滑；颗粒状糜烂，因腺体及间质增生，表面凹凸不平，呈颗粒状；乳头状糜烂，增生更显著，呈乳头状。
- (4)以局部治疗为主，主要有药物局部治疗和物理治疗。
- (5)请在妇科医生指导下规范治疗，并定期复查。

【纳氏囊肿】：

- (1)宫颈腺体囊肿又叫宫颈纳氏囊肿（可称‘纳囊’或‘那囊’），同宫颈糜烂、宫颈息肉一样，是慢性宫颈炎的一种表现。
- (2)临床表现时可以看到宫颈表面突出多个大小不一的青白色囊泡（并非紫色），内含黏液，小的有米粒大，大的有玉米粒大，有的可以长得很大，突出于宫颈表面，甚至到达阴道口，根部与宫颈之间有蒂相连，常合并有宫颈肥大。
- (3)其形成原因是在宫颈糜烂愈合过程中，新生的鳞状上皮覆盖宫颈腺管口或伸入腺管，将腺管口阻塞；腺管周围的结缔组织增生或瘢痕形成压迫腺管，使腺管变窄甚至阻塞，腺体分泌物引流受阻，滞留形成的囊肿叫宫颈纳氏囊肿。
- (4)对小的纳囊，无任何临床症状可不予处理；对于密集的较小的纳囊或比较大的纳囊，可考虑光疗、激光、微波、自凝刀等物理治疗。
- (5)对于较大的突出于宫颈表面的纳囊，可考虑电刀切除治疗。上述治疗方法均无太大痛苦，也基本不会影响日常的工作和生活。

【盆腔少量积液】：

- (1) 盆腔积液是一种表现，而不是一种疾病，可分为生理性积液和病理性积液两种。生理性积液见于部分正常女性在月经期或排卵期，含有少量的积液。病理性积液可在盆腔炎、附件炎和子宫内膜异位症等疾病下产生的。
- (2) 建议月经干净 3、4 天后复查，如复查仍提示积液或有腹部疼痛等不适症状，不排除盆腔炎症，建议妇科诊治。

汇总医生： 丁昊炜

主检日期： 2023-12-20

主检医生：

分科结果

身高、体重、血压

项目名称	检查结果	项目名称	检查结果
身高	165cm	体重	51kg
血压	113/63mmHg		

***小结：**

未见异常

操作员：张悦 检查日期：2023-12-18 检查医生：张彬艳

妇科内诊

项目名称	检查结果	项目名称	检查结果
外阴	正常	尿道口	正常
阴道	通畅	子宫	正常
附件	正常	宫颈	纳氏囊肿&轻度糜烂
后穹窿	正常		

***小结：**

(1) 宫颈：纳氏囊肿 宫颈：宫颈糜烂

操作员：许艳华 检查日期：2023-12-18 检查医生：许艳华

检验报告

肾功三项

项目名称	检查结果	单位	参考值	提示
肌酐(CREA)	51.00	umol/L	41--73	
尿酸(UA)	241.00	umol/L	140--340	
尿素测定 (Urea)	4.10	mmol/L	2.6--7.5	

***小结:**

未见异常

操作员：赵伟 检查日期:2023-12-18 检查医生:陈建国

空腹血糖

项目名称	检查结果	单位	参考值	提示
葡萄糖(GLU)	4.40	mmol/L	3.89--6.1	

***小结:**

未见异常

操作员：赵伟 检查日期:2023-12-18 检查医生:陈建国

甲状腺功能系列

项目名称	检查结果	单位	参考值	提示
甲状腺球蛋白(TG)	6.75	ng/ml	3.5--77	
促甲状腺素(TSH)	2.20	uIU/ml	0.55--4.78	
甲状腺过氧化物酶抗体	28.0	IU/ml	0--60	
游离三碘甲状腺原氨酸(FT3)	5.64	pmol/L	3.5--6.5	
游离甲状腺素(FT4)	17.31	pmol/L	11.5--22.70	

***小结:**

未见异常

操作员：赵伟 检查日期:2023-12-18 检查医生:陈建国

生殖道微生态

项目名称	检查结果	单位	参考值	提示
线索细胞	-			
清洁度	II			
上皮细胞(白带)	++			
滴虫	-			
G-球菌	-			
霉菌	-			
G-杆菌	++			
G+杆菌	-			
G+球菌	-			

*小结:

上皮细胞(白带)++/HP G-杆菌++

操作员：余雅倩 检查日期:2023-12-19

检查医生:陈建国

血脂四项

项目名称	检查结果	单位	参考值	提示
动脉硬化指数	1.35		1.31--3.19	
总胆固醇(CHOL)	3.15	mmol/L	2.59--5.2	
甘油三脂(TG)	0.87	mmol/L	0.7--1.7	
低密度脂蛋白(LDL)	1.74	mmol/L	0--4.13	
高密度脂蛋白(HDL)	1.29	mmol/L	0.77--1.55	

*小结:

未见异常

操作员：赵伟 检查日期:2023-12-18

检查医生:陈建国

肝功能三项

项目名称	检查结果	单位	参考值	提示
γ-谷氨酰转肽酶(GGT)	17.0	U/L	7--45	
丙氨酸氨基转移酶(ALT)	15.00	U/L	7--40	
门冬氨酸氨基转移酶(AST)	17.00	U/L	13--35	
谷草比谷丙	1.13		0.4--2.5	

***小结:**

未见异常

操作员：赵伟 检查日期:2023-12-18 检查医生:陈建国

大同现代医学检验实验室

液基薄层细胞学图文报告

ID: 2023093596

病理号: 089194

姓名: 李玲霞

性别: 女

年龄: 47岁

送检科室:

电话号码: 13753284825

床号:

病历号:

体检号: 2211231208

送检医院: 大同瑞慈康复体检

送检日期: 2023-12-18

末次月经:

送检医生:

采样日期:

报告日期: 2023-12-18

标本满意度: 满意

细胞量: >45%

红细胞:

经期样本:

颈管细胞:

化生细胞:

鳞状细胞:

宫颈柱状细胞:

未见上皮内病变/恶性细胞:

正常范围内:

良性反应性改变:

- 炎症:
 - 轻度:
 - 中度:
 - 重度:
- 放疗:
- 妊娠:
- 萎缩性:
- 宫内避孕器:
- 其他:

病原体: 滴虫感染: 念珠菌感染: 细菌感染:

提示 HPV 感染: 疱疹病毒感染:

鳞状上皮细胞分析:

非典型鳞状细胞:

- 倾向上皮内瘤变:
- 倾向良性反应性改变:
- 不能明确意义(ASC-US):
- 不排除高度病变(ASC-H):

上皮内低度病变: 鳞癌:

上皮内高度病变:

- CIN2:
- CIN3:

腺上皮细胞分析:

非典型腺细胞:

- 宫内膜:
- 来源不明:

非典型腺细胞(宫颈管):

- 倾向原位腺癌:
- 不能明确意义:
- 倾向良性反应性改变:

腺癌:

- 宫颈管:
- 宫内膜:
- 其它:

炎细胞:

- 轻度:
- 中度:
- 重度:

可疑腺癌:

诊断意见: 未见上皮内病变或恶性细胞 (NILM)。

建议:

报告医师: 张荣生

地址: 大同市魏都大道 79 号, 本报告医师签字后有效
咨询: 0352-2830587 4006-122-995

妇科细胞学是筛查项目, 出于技术原因, 可能会有假阴性结果, 本检测仅对来样负责, 如果对结果有疑义, 请在收到报告 7 天内与我们联系。



瑞慈健康体检

数码电子阴道镜检查报告单

检查部位:

检查时间: 2023-12-18 10:09

姓名: 李玲霞

年龄: 47

初复诊:

科别:

检查号: 405642

病历号:

住院号:

病区号:

床位号:

末次月经:

婚否:

孕次:

产次:

避孕方式:

病人主诉:

临床诊断:

病理结果:

阴道镜所见:

可见轻度糜烂样改变及那囊

RCI评估: 边界:

得分: 0

颜色:

得分: 0

血管:

得分: 0

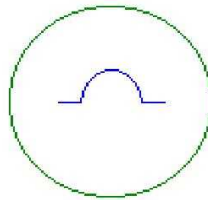
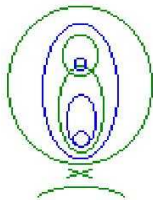
碘反应:

得分: 0

总得分: 0

诊断意见: 可见轻度糜烂样改变及那囊

可见轻度糜烂样改变及那囊



PO= 息肉

V = 非典型血管

C = 湿疣

E = 糜烂区

L = 粘膜白斑

I = 浸润性癌

PG= 着色病变

GO= 腺口

W = 醋酸白上皮

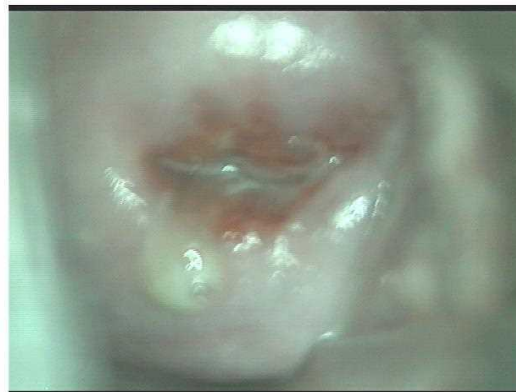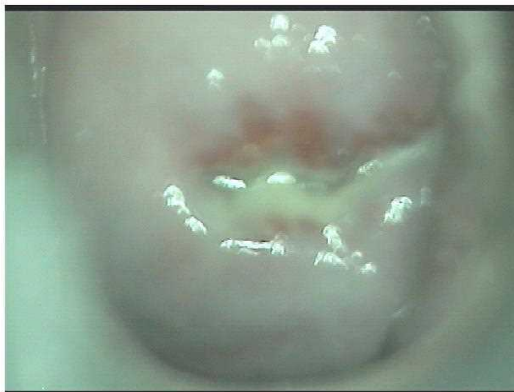AT= 异常转化区

P = 点状血管

M = 镶嵌

B = 活检数量

X = 活检部位(点)



徐州市人从众科技发展有限公司

申请医师:

诊断医师: 许艳华

只作临床参考, 不作证明材料

超声诊断图文报告

流水号: 2211231208

影像号: 1490357

姓名: 李玲霞

年龄: 47 岁

性别: 女

检查设备: Vivid E95

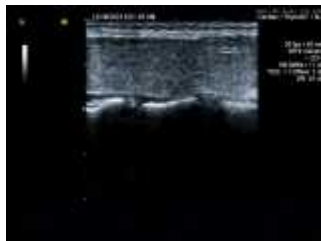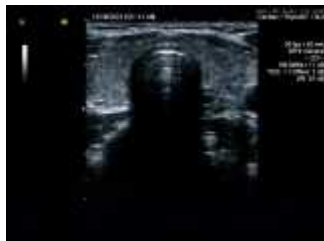体检号: 405642

申请医院: 本院

体检科室: 体检科

检查部位: 甲状腺彩超

经典图像:



影像所见:

甲状腺双侧叶形态正常, 包膜完整, 实质回声均匀, CDFI: 未见异常血流信号。
双侧颈部未见明显肿大淋巴结。

影像诊断:

甲状腺双侧叶未见异常

报告医师: 李菊蓉

检查日期: 2023-12-18

审核医师: 李菊蓉

报告日期: 2023-12-18

超声诊断图文报告

流水号: 2211231208

影像号: 1490359

姓名: 李玲霞

年龄: 47岁

性别: 女

检查设备: Vivid E95

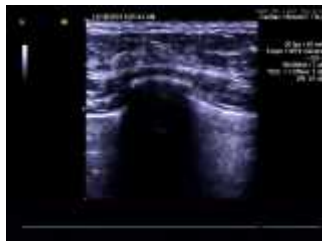
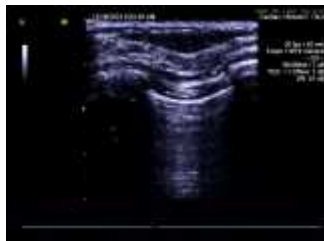体检号: 405642

申请医院: 本院

体检科室: 体检科

检查部位: 乳腺彩超

经典图像:



影像所见:

双侧乳腺腺体层次清晰, 右乳腺体厚 0.7cm, 左乳腺体厚 0.8cm, 乳导管未见扩张, 未见明显占位性病变, CDFI: 未见异常血流信号。

双侧腋下未见明显肿大淋巴结。

影像诊断:

双侧乳腺未见明显异常

报告医师: 李菊蓉

检查日期: 2023-12-18

审核医师: 李菊蓉

报告日期: 2023-12-18

超声诊断图文报告

流水号: 2211231208

影像号: 1490361

姓名: 李玲霞

年龄: 47 岁

性别: 女

检查设备: Vivid E95

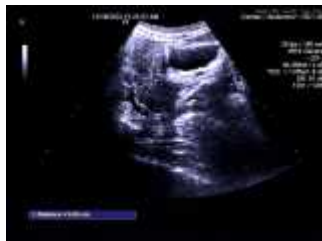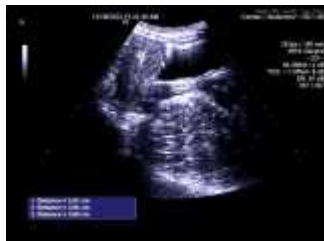体检号: 405642

申请医院: 本院

体检科室: 体检科

检查部位: 盆腔彩超

经典图像:



影像所见:

膀胱充盈欠佳。

前位子宫, 大小约 3.9*3.6*4.3cm, 肌壁回声均匀, 内膜线清晰, 厚 1.0cm, 宫颈厚约 2.9cm, 双侧附件区未见异常。子宫后方探及深约 0.6cm 的液性暗区。

影像诊断:

盆腔少量积液

报告医师: 李菊蓉

检查日期: 2023-12-18

审核医师: 李菊蓉

报告日期: 2023-12-18