



2211231205

大同瑞慈健康体检

报 告 册

| | | | |
|------|-------------|----|-----|
| 体检编号 | 405639 | 工号 | 658 |
| 姓名 | 李剑梅 | | |
| 性别 | 女 | 年龄 | 54岁 |
| 单位 | 平城区妇联 | | |
| 部门 | 平城区妇联 | | |
| 联系电话 | 13015490977 | | |
| 体检日期 | 2023-12-24 | | |

尊敬的 李剑梅女士 您好！

首先，瑞慈健康体检全体员工欢迎您的光临，并对您的信任表示衷心的感谢！

您于 2023-12-24 （体检编号：405639）完成健康检查，本机构的各科医生已根据您的体检项目及结果，汇总成此份健康体检报告，并经总检医生审核。据此提出对您健康状况的综合分析及建议。

瑞慈健康体检倡导“大健康、大康复”，提出“健康是第一财富（Rich）”的人文理念。希望您仔细阅读并妥善地保管此份健康体检报告，并认真关注报告中的提示与建议，若您对报告内容有任何疑问，可直接与瑞慈健康体检客服部联系，进一步咨询。

健康体检咨询电话：**0352-2824444**

客户服务咨询电话：**0352-2830597**

400-6112995

瑞慈健康体检报告由下列内容组成：

第一部分：主检报告

第二部分：分科分项结果

第三部分：检验报告

第四部分：附表

主检报告

检查综述

- 1、【身高、体重、血压】（1）血压 110/55：本次测量基础血压偏低
- 2、【生殖道微生态】 上皮细胞(白带)++/HP G+杆菌++
- 3、【妇科内诊】（1）赘生物性质待查
- 4、【乳腺彩超】 1.右乳实性结节 BI-RADS 3级 2.右乳囊性结节 BI-RADS 2级

医生建议

【本次测量基础血压偏低】：

- (1)由于生理或病理原因造成血压低于 90/60mmHg，就会形成低血压，平时我们讨论的低血压大多为慢性低血压。慢性低血压据统计发病率为 4%左右，老年人群中可高达 10%。
- (2)低血压一般可分为三类：一是体质性低血压，一般认为与遗传和体质瘦弱有关，多见于 20—50 岁的妇女和老年人，轻者可无如何症状，重者出现精神疲惫、头晕、头痛，甚至昏厥。夏季气温较高时更明显。
- (3)二是体位性低血压，体位性低血压是患者从卧位到坐位或直立位时，或长时间站立出现血压突然下降超过 20mmHg，并伴有明显症状，这些症状包括：头昏、头晕、视力模糊、乏力、恶心、认识功能障碍、心悸、颈背部疼痛。
- (4)体位性低血压与多种疾病有关，如多系统萎缩、糖尿病、帕金森氏病、多发性硬化病、更年期障碍、血液透析、手术后遗症、麻醉、降压药、利尿药、催眠药、抗精神抑郁药等，或其他如久病卧床，体质虚弱的老年人。
- (5)三是继发性低血压，由某些疾病或药物引起的低血压，如脊髓空洞症、风湿性心脏病、降压药、抗抑郁药和慢性营养不良症、血液透析病人。
- (6)饮食疗法是治疗本病的有力措施之一，可逐渐提高病患者的身体素质，改善心血管功能，增加心肌收缩力，增加心排血量，提高动脉管壁紧张度，从而逐步使血压上升并稳定正常水平，消除低血压带来的种种不适症状。
- (7)荤素兼吃，合理搭配膳食，保证摄入全面充足的营养物质，使体质从纤弱逐渐变得健壮。
- (8)如伴有红细胞计数过低，血红蛋白不足的贫血症，宜适当多吃富含蛋白质、铁、铜、叶酸、维生素 B12、维生素 C 等食物，诸如猪肝、蛋黄、瘦肉、牛奶、鱼虾、贝类、大豆、红糖及新鲜蔬菜、水果。有利于增加心排血量，改善大脑的供血量，提高血压和消除血压偏低引起的不良症状。
- (9)莲子、桂圆、大枣、桑椹等果品，具有养心益血、健脾补脑之力，可常食用。
- (10)伴有食少纳差者，宜适当食用能刺激食欲的食物和调味品，如姜、葱、醋、酱、糖、胡椒、辣椒、啤酒、葡萄酒等。
- (11)加强锻炼，选择适合自己的运动方式。

【G+杆菌++】：

- (1)阴道微生物学检查是用于提示除阴道的正常菌群之外，可致病的菌群类别判断，用于临床治疗指导。

【上皮细胞(白带)++/HP】：

- (1)在生理情况下，阴道内的细胞新陈代谢会正常脱落，在取标本的时候会取到有脱落的上皮细胞，镜检时就会发现阳性，这属于正常的现象。如果同时阴道分泌物检查发现有病原菌感染的情况，建议往妇科进一步诊断治疗。

【赘生物】：

(1) 建议妇科复查。

【右乳囊性结节】：

(1) 乳腺结节是乳腺组织导管和乳小叶在结构上的退行性变及进行性结缔组织的生长，主要以乳房周围性疼痛为特征，或在情绪变化、劳累、天气变化时加重，每月月经前疼痛加剧，行经后疼痛减退或消失。其主要原因是由于内分泌失调。

(2) 建议少吃刺激性食物或进行药物治疗干预，必要时外科诊治。

【右乳实性结节】：

(1) 乳腺结节是乳腺组织导管和乳小叶在结构上的退行性变及进行性结缔组织的生长，主要以乳房周围性疼痛为特征，或在情绪变化、劳累、天气变化时加重，每月月经前疼痛加剧，行经后疼痛减退或消失。其主要原因是由于内分泌失调。

(2) 建议少吃刺激性食物或进行药物治疗干预，必要时外科诊治。

汇总医生： 丁昊炜

主检日期： 2023-12-25

主检医生：

分科结果

身高、体重、血压

| 项目名称 | 检查结果 | 项目名称 | 检查结果 |
|------|------------|------|------|
| 身高 | 169cm | 体重 | 66kg |
| 血压 | 110/55mmHg | | |

***小结：**

(1) 血压 110/55：本次测量基础血压偏低

操作员：杨彦霞

检查日期：2023-12-24

检查医生：名燕凌

妇科内诊

| 项目名称 | 检查结果 | 项目名称 | 检查结果 |
|------|------|------|---------|
| 外阴 | 正常 | 尿道口 | 正常 |
| 阴道 | 通畅 | 子宫 | 正常 |
| 附件 | 正常 | 宫颈 | 赘生物性质待查 |
| 后穹窿 | 正常 | | |

***小结：**

(1) 赘生物性质待查

操作员：薛荣丽

检查日期：2023-12-24

检查医生：薛荣丽

检验报告

生殖道微生态

| 项目名称 | 检查结果 | 单位 | 参考值 | 提示 |
|----------|------|----|-----|----|
| 线索细胞 | - | | | |
| 清洁度 | II | | | |
| 上皮细胞(白带) | ++ | | | |
| 滴虫 | - | | | |
| G-球菌 | - | | | |
| 霉菌 | - | | | |
| G-杆菌 | - | | | |
| G+杆菌 | ++ | | | |
| G+球菌 | - | | | |

*小结:

上皮细胞(白带)++/HP G+杆菌 ++

操作员：余雅倩

检查日期:2023-12-25

检查医生:陈建国

大同现代医学检验实验室

液基薄层细胞学图文报告

ID: 2023093891

病理号: 089410

姓名: 李剑梅

性别: 女

年龄: 54岁

送检科室:

电话号码: 13015490977

床号:

病历号:

体检号: 2211231205

送检医院: 大同瑞慈康复体检

送检日期: 2023-12-25

末次月经:

送检医生:

采样日期:

报告日期: 2023-12-25

标本满意度: 满意

细胞量: >45%

红细胞:

经期样本:

颈管细胞:

化生细胞:

鳞状细胞:

宫颈柱状细胞:

未见上皮内病变/恶性细胞:

正常范围内:

- 良性反应性改变:
- 炎症:
 - 轻度:
 - 中度:
 - 重度:
 - 放疗:
 - 妊娠:
 - 萎缩性:
 - 宫内避孕器:
 - 其他:

病原体: 滴虫感染: 念珠菌感染: 细菌感染:

提示 HPV 感染: 疱疹病毒感染:

鳞状上皮细胞分析:

- 非典型鳞状细胞:
- 倾向上皮内瘤变:
 - 倾向良性反应性改变:
 - 不能明确意义(ASC-US):
 - 不排除高度病变(ASC-H):
- 上皮内低度病变: 鳞癌:
- 上皮内高度病变:
- CIN2:
 - CIN3:

腺上皮细胞分析:

- 非典型腺细胞:
- 宫内膜:
 - 来源不明:
- 非典型腺细胞(宫颈管):
- 倾向原位腺癌:
 - 不能明确意义:
 - 倾向良性反应性改变:
- 腺癌:
- 宫颈管:
 - 宫内膜:
 - 其它:
- 炎细胞:
- 轻度:
 - 中度:
 - 重度:
- 可疑腺癌:

诊断意见: 未见上皮内病变或恶性细胞 (NILM)。

建议:

报告医师: 张荣生

地址: 大同市魏都大道 79 号, 本报告医师签字后有效
咨询: 0352-2830587 4006-122-995

妇科细胞学是筛查项目, 出于技术原因, 可能会有假阴性结果, 本检测仅对来样负责, 如果对结果有疑义, 请在收到报告 7 天内与我们联系。



大同瑞慈健康体检

数码电子阴道镜检查报告单

检查部位: RCZ-3002 检查时间: 2023-12-24 09:55

姓名: 李剑梅 年龄: 54 初复诊: 科别:

检查号: 405639 病历号: 住院号: 病区号: 床位号:

末次月经: 婚否: 孕次: 产次: 避孕方式:

病人主诉:

临床诊断:

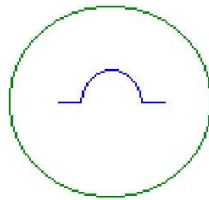
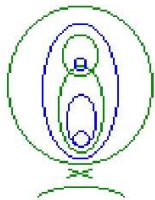
病理结果:

阴道镜所见:

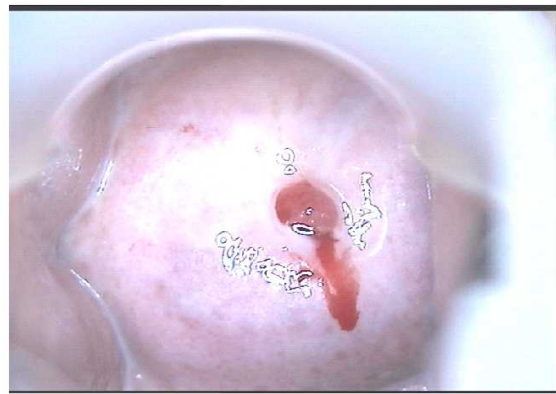
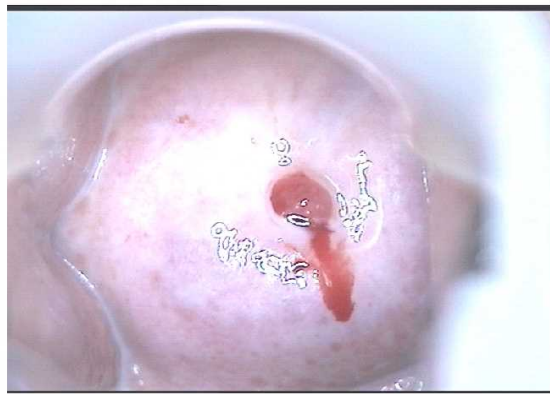
宫颈赘生物

| | |
|------------|---------------|
| RCI评估: 边界: | 得分: 0 |
| 颜色: | 得分: 0 |
| 血管: | 得分: 0 |
| 碘反应: | 得分: 0 |
| | 总得分: 0 |

诊断意见: 宫颈赘生物



- PO= 息肉
- C = 湿疣
- L = 粘膜白斑
- PG= 着色病变
- W = 醋酸白上皮
- P = 点状血管
- B = 活检数量
- V = 非典型血管
- E = 糜烂区
- I = 浸润性癌
- GO= 腺口
- AT= 异常转化区
- M = 镶嵌
- X = 活检部位(点)



徐州市人从众科技发展有限公司
0516-87733311
0352-2824444

申请医师:

诊断医师: 薛荣丽

只作临床参考, 不作证明材料

超声诊断图文报告

流水号: 2211231205

影像号: 1495394

姓名: 李剑梅

年龄: 54 岁

性别: 女

检查设备: Vivid E95

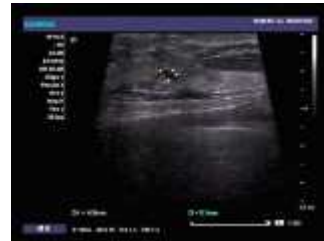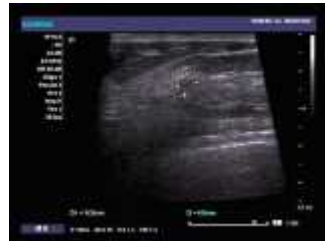体检号: 405639

申请医院: 本院

体检科室: 体检科

检查部位: 乳腺彩超

经典图像:



影像所见:

双侧乳腺腺体层次清晰, 右乳腺体厚 1.0cm, 左乳腺体厚 1.1cm, 右乳 8-9 点方向探及大小约 0.5*0.5cm 低回声结节, 形态规则, 边界清, 另于 3 点方向探及大小约 0.4*0.3cm 囊性结节, 形态规则, 边界清, CDFI: 未见异常血流信号。双侧腋下未见明显肿大淋巴结。

影像诊断:

1. 右乳实性结节 BI-RADS 3 级
2. 右乳囊性结节 BI-RADS 2 级

报告医师: 李菊蓉

检查日期: 2023-12-24

审核医师: 李菊蓉

报告日期: 2023-12-24

超声诊断图文报告

流水号: 2211231205

影像号: 1495396

姓名: 李剑梅

年龄: 54 岁

性别: 女

检查设备: Vivid E95

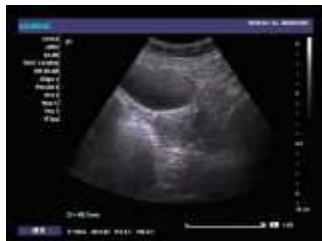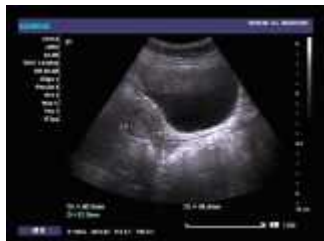体检号: 405639

申请医院: 本院

体检科室: 体检科

检查部位: 盆腔彩超

经典图像:



影像所见:

膀胱充盈佳, 未见明显异常。

前位子宫, 大小约 4.0*4.0*3.4cm, 肌壁回声均匀, 内膜线清晰, 厚 0.4cm, 宫颈厚约 2.1cm, 双侧附件区未见异常。

影像诊断:

子宫、双侧附件区未见明显异常

报告医师: 李菊蓉

检查日期: 2023-12-24

审核医师: 李菊蓉

报告日期: 2023-12-24