



2211231200

大同瑞慈健康体检

报 告 册

体检编号	405634	工号	653
姓名	张芳		
性别	女	年龄	51岁
单位	平城区妇联		
部门	平城区妇联		
联系电话	18635275577		
体检日期	2023-12-12		

尊敬的 张芳女士 您好！

首先，瑞慈健康体检全体员工欢迎您的光临，并对您的信任表示衷心的感谢！

您于 2023-12-12 （体检编号：405634）完成健康检查，本机构的各科医生已根据您的体检项目及结果，汇总成此份健康体检报告，并经总检医生审核。据此提出对您健康状况的综合分析及建议。

瑞慈健康体检倡导“大健康、大康复”，提出“健康是第一财富（Rich）”的人文理念。希望您仔细阅读并妥善地保管此份健康体检报告，并认真关注报告中的提示与建议，若您对报告内容有任何疑问，可直接与瑞慈健康体检客服部联系，进一步咨询。

健康体检咨询电话：**0352-2824444**

客户服务咨询电话：**0352-2830597**

400-6112995

瑞慈健康体检报告由下列内容组成：

第一部分：主检报告

第二部分：分科分项结果

第三部分：检验报告

第四部分：附表

主检报告

检查综述

- 1、【身高、体重、血压】（1）体重指数 25.46：超重
- 2、【生殖道微生态】 上皮细胞(白带)+/HP G-杆菌+
- 3、【妇科内诊】（1）宫颈锥切术后
- 4、【阴道镜检查】 宫颈锥切术后

医生建议

【超重】：

(1) 体重指数是判断体重超标或偏低的主要指标。体重是反映和衡量一个人健康状况的重要标志之一，过胖和过瘦都不利于健康，身高体重不协调也不会给人以美感。体重的变化，还会直接反映身体长期的热量平衡状态。

(2) 当需要比较及分析一个人的体重对于不同身高的人所带来的健康影响时，体重指数是一个中立而可靠的指标。其主要适用于需要体重测试、体型肥胖和全身检查的人群。

(3) 体重指数（BMI）是世界卫生组织推荐的国际统一使用的肥胖分型标准，也是目前国际上常用的衡量人体胖瘦程度以及是否健康的一个标准，其计算方式为： $BMI = \text{体重（千克）} / \text{身高（米} \times \text{米）}$ 。成人的标准值是 BMI 18.5-23.9 之间。低于 18.5 为体重指数偏低；高于 23.9 则为体重指数偏高。

(4) 一般表现为体重超重或肥胖，超重及肥胖会出现一系列代谢性疾病，如高血压、高血糖、高血脂、高尿酸血症等，所以体重指数偏高者一定要注意控制体重。

(5) 合理控制饮食，食品多样化，食物纤维可适量增加，饮食规律，避免暴饮暴食，低盐、低脂饮食为主，减少高热量食物的摄入。

(6) 加强体育锻炼，每天最少保持 30 分钟的中等强度运动。鼓励每天至少快步走 6000 步比较健康。肥胖患者不适合较剧烈的运动，会加重膝关节的负担，可以选择游泳、划船等对膝关节负荷较小的运动。

(7) 定期检查血糖、血脂、肝功、肝脏 B 超等，积极治疗基础性疾病。

(8) 减少热量摄取及增加热量消耗。强调以健康行为、饮食、运动为主的综合治疗。

【G-杆菌+】：

(1) 阴道微生物学检查是用于提示除阴道的正常菌群之外，可致病的菌群类别判断，用于临床治疗指导。

【上皮细胞(白带)+/HP】：

(1) 在生理情况下，阴道内的细胞新陈代谢会正常脱落，在取标本的时候会取到有脱落的上皮细胞，镜检时就会发现阳性，这属于正常的现象。如果同时阴道分泌物检查发现有病原菌感染的情况，建议往妇科进一步诊断治疗。

【宫颈锥切术后】：

(1) 建议妇科定期复查。

汇总医生： 樊兴国

主检日期： 2023-12-13

主检医生：

分科结果

身高、体重、血压

项目名称	检查结果	项目名称	检查结果
身高	161cm	体重	66kg
血压	118/73mmHg		

***小结：**

(1) 体重指数 25.46：超重

操作员：陈红锦 检查日期：2023-12-12 检查医生：张彬艳

妇科内诊

项目名称	检查结果	项目名称	检查结果
外阴	正常	尿道口	正常
阴道	通畅	子宫	正常
附件	正常	宫颈	宫颈锥切术后
后穹窿	正常		

***小结：**

(1) 宫颈锥切术后

操作员：薛荣丽 检查日期：2023-12-12 检查医生：薛荣丽

检验报告

生殖道微生态

项目名称	检查结果	单位	参考值	提示
线索细胞	-			
清洁度	II			
上皮细胞(白带)	+			
滴虫	-			
G-球菌	-			
霉菌	-			
G-杆菌	+			
G+杆菌	-			
G+球菌	-			

***小结:**

上皮细胞(白带)+/HP G-杆菌+

操作员：梁可欣 检查日期：2023-12-13 检查医生：陈建国

大同现代医学检验实验室

液基薄层细胞学图文报告

ID: 2023093374

病理号: 089032

姓名: 张芳

性别: 女

年龄: 51岁

送检科室:

电话号码: 18635275577

床号:

病历号:

体检号: 2211231200

送检医院: 大同瑞慈康复体检

送检日期: 2023-12-12

末次月经:

送检医生:

采样日期:

报告日期: 2023-12-12

标本满意度: 满意

细胞量: >45%

红细胞:

经期样本:

颈管细胞:

化生细胞:

鳞状细胞:

宫颈柱状细胞:

未见上皮内病变/恶性细胞:

正常范围内:

- 良性反应性改变:
- 炎症:
 - 轻度:
 - 中度:
 - 重度:
 - 放疗:
 - 妊娠:
 - 萎缩性:
 - 宫内避孕器:
 - 其他:

病原体: 滴虫感染: 念珠菌感染: 细菌感染:

提示 HPV 感染: 疱疹病毒感染:

鳞状上皮细胞分析:

- 非典型鳞状细胞:
- 倾向上皮内瘤变:
 - 倾向良性反应性改变:
 - 不能明确意义(ASC-US):
 - 不排除高度病变(ASC-H):
- 上皮内低度病变: 鳞癌:
- 上皮内高度病变:
- CIN2:
 - CIN3:

腺上皮细胞分析:

非典型腺细胞:

- 宫内膜:
- 来源不明:

非典型腺细胞(宫颈管):

- 倾向原位腺癌:
- 不能明确意义:
- 倾向良性反应性改变:

腺癌:

- 宫颈管:
- 宫内膜:
- 其它:

炎细胞:

- 轻度:
- 中度:
- 重度:

可疑腺癌:

诊断意见: 未见上皮内病变或恶性细胞 (NILM)。

建议:

报告医师: 张荣生

地址: 大同市魏都大道 79 号, 本报告医师签字后有效
咨询: 0352-2830587 4006-122-995

妇科细胞学是筛查项目, 出于技术原因, 可能会有假阴性结果, 本检测仅对来样负责, 如果对结果有疑义, 请在收到报告 7 天内与我们联系。



大同瑞慈健康体检

数码电子阴道镜检查报告单

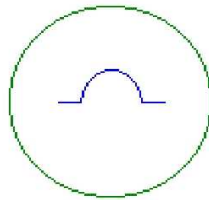
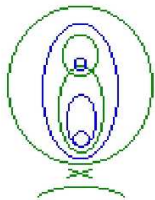
检查部位: RCZ-3002 检查时间: 2023-12-12 11:09

姓名: 张芳 年龄: 51 初复诊: 科别:
检查号: 405634 病历号: 住院号: 病区号: 床位号:
末次月经: 婚否: 孕次: 产次: 避孕方式:

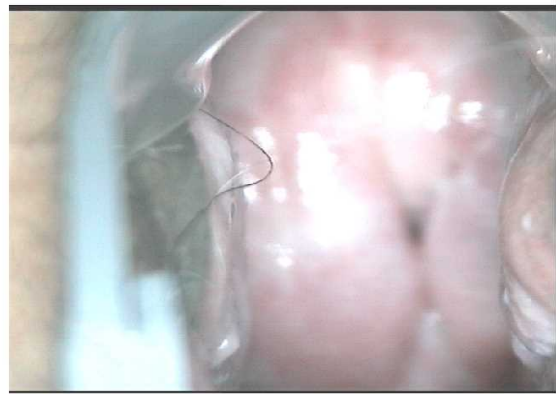
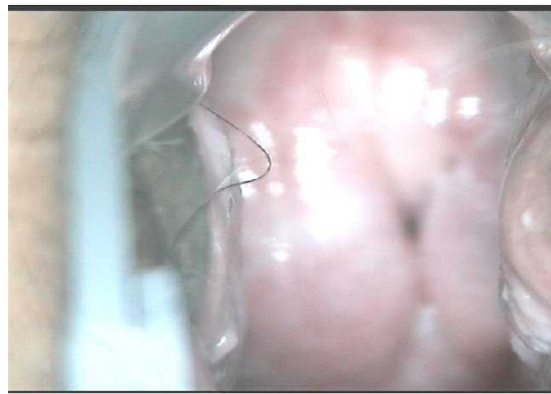
病人主诉:
临床诊断:
病理结果:
阴道镜所见:
宫颈锥切术后

RCI评估:	边界:	得分:	0
	颜色:	得分:	0
	血管:	得分:	0
	碘反应:	得分:	0
		总得分:	0

诊断意见: 宫颈锥切术后



PO= 息肉 V = 非典型血管
C = 湿疣 E = 糜烂区
L = 粘膜白斑 I = 浸润性癌
PG= 着色病变 GO= 腺口
W = 醋酸白上皮 AT= 异常转化区
P = 点状血管 M = 镶嵌
B = 活检数量 X = 活检部位(点)



徐州市人从众科技发展有限公司
0516-87733311
0352-2824444

申请医师:

诊断医师: 薛荣丽

只作临床参考, 不作证明材料

超声诊断图文报告

流水号: 2211231200

影像号: 1485175

姓名: 张芳

年龄: 51 岁

性别: 女

检查设备: Vivid E95

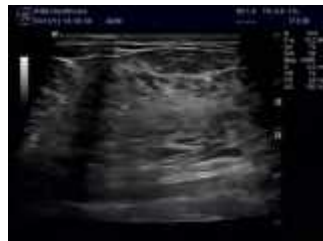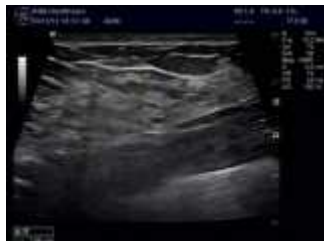体检号: 405634

申请医院: 本院

体检科室: 体检科

检查部位: 乳腺彩超

经典图像:



影像所见:

双侧乳腺腺体层次清晰, 右乳腺体厚 1.1cm, 左乳腺体厚 1.0cm, 乳导管未见扩张, 未见明显占位性病变, CDFI: 未见异常血流信号。

影像诊断:

双侧乳腺未见明显异常

报告医师: 李菊蓉

检查日期: 2023-12-12

审核医师: 李菊蓉

报告日期: 2023-12-12

超声诊断图文报告

流水号: 2211231200

影像号: 1485195

姓名: 张芳

年龄: 51 岁

性别: 女

检查设备: Vivid E95

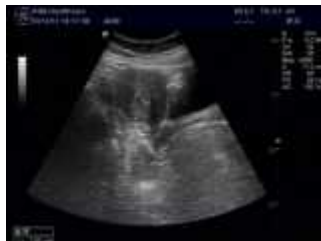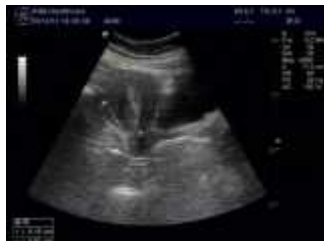体检号: 405634

申请医院: 本院

体检科室: 体检科

检查部位: 盆腔彩超

经典图像:



影像所见:

膀胱充盈佳, 未见明显异常。

前位子宫, 大小约 6.2*5.8*5.6cm, 肌壁回声均匀, 内膜线清晰, 厚 1.1cm, 宫颈厚约 2.9cm, 双侧附件区未见异常。

影像诊断:

子宫、双侧附件区未见明显异常

报告医师: 李菊蓉

检查日期: 2023-12-12

审核医师: 李菊蓉

报告日期: 2023-12-12