



2211231176

大同瑞慈健康体检

报 告 册

体检编号	405610	工号	629
姓名	刘晓琴 1		
性别	女	年龄	38 岁
单位	平城区妇联		
部门	平城区妇联		
联系电话	13834121294		
体检日期	2023-12-01		

尊敬的 刘晓琴 1 女士 您好！

首先，瑞慈健康体检全体员工欢迎您的光临，并对您的信任表示衷心的感谢！

您于 2023-12-01 （体检编号：405610）完成健康检查，本机构的各科医生已根据您的体检项目及结果，汇总成此份健康体检报告，并经总检医生审核。据此提出对您健康状况的综合分析及建议。

瑞慈健康体检倡导“大健康、大康复”，提出“健康是第一财富（Rich）”的人文理念。希望您仔细阅读并妥善地保管此份健康体检报告，并认真关注报告中的提示与建议，若您对报告内容有任何疑问，可直接与瑞慈健康体检客服部联系，进一步咨询。

健康体检咨询电话：**0352-2824444**

客户服务咨询电话：**0352-2830597**

400-6112995

瑞慈健康体检报告由下列内容组成：

第一部分：主检报告

第二部分：分科分项结果

第三部分：检验报告

第四部分：附表

主检报告

检查综述

- 1、【生殖道微生态】 上皮细胞(白带)++/HP G-球菌+ G-杆菌++
- 2、【妇科内诊】 (1) 宫颈可见陈旧性裂伤
- 3、【阴道镜检查】 宫颈陈旧性裂伤

医生建议

【上皮细胞(白带)++/HP】：

(1)在生理情况下，阴道内的细胞新陈代谢会正常脱落，在取标本的时候会取到有脱落的上皮细胞，镜检时就会发现阳性，这属于正常的现象。如果同时阴道分泌物检查发现有病原菌感染的情况，建议往妇科进一步诊断治疗。

【G-杆菌++】：

(1)阴道微生物学检查是用于提示除阴道的正常菌群之外，可致病的菌群类别判断，用于临床治疗指导。

【G-球菌+】：

(1)阴道微生物学检查是用于提示除阴道的正常菌群之外，可致病的菌群类别判断，用于临床治疗指导。

【宫颈可见陈旧性裂伤】：

(1)建议往妇科进一步复查。

汇总医生： 丁昊炜

主检日期： 2023-12-03

主检医生：

分科结果

身高、体重、血压

项目名称	检查结果	项目名称	检查结果
身高	168cm	体重	60kg
血压	112/68mmHg		

***小结：**

未见异常

操作员：杨柳庆 检查日期：2023-12-01 检查医生：张彬艳

妇科内诊

项目名称	检查结果	项目名称	检查结果
外阴	正常	尿道口	正常
阴道	通畅	子宫	正常
附件	正常	宫颈	宫颈可见陈旧性裂伤
后穹窿	正常		

***小结：**

(1) 宫颈可见陈旧性裂伤

操作员：许艳华 检查日期：2023-12-01 检查医生：许艳华

检验报告

生殖道微生态

项目名称	检查结果	单位	参考值	提示
线索细胞	-			
清洁度	II			
上皮细胞(白带)	++			
滴虫	-			
G-球菌	+			
霉菌	-			
G-杆菌	++			
G+杆菌	-			
G+球菌	-			

***小结:**

上皮细胞(白带)++/HP G-球菌 + G-杆菌 ++

操作员：赵伟 检查日期:2023-12-02 检查医生:陈建国

大同现代医学检验实验室

液基薄层细胞学图文报告

ID: 2023092666

病理号: 088504

姓名: 刘晓琴 1

性别: 女

年龄: 38岁

送检科室:

电话号码: 13834121294

床号:

病历号:

体检号: 2211231176

送检医院: 大同瑞慈康复体检

送检日期: 2023-12-01

末次月经:

送检医生:

采样日期:

报告日期: 2023-12-01

标本满意度: 满意

细胞量: >45%

红细胞:

经期样本:

颈管细胞:

化生细胞:

鳞状细胞:

宫颈柱状细胞:

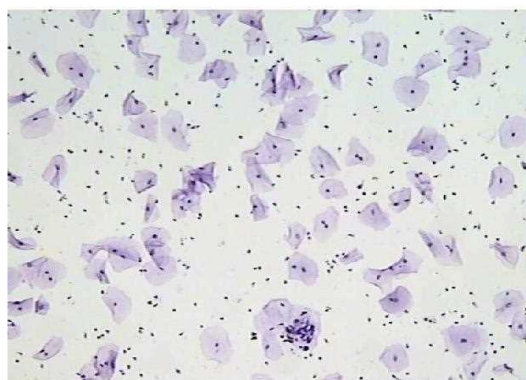
未见上皮内病变/恶性细胞:

正常范围内:

良性反应性改变:

- 炎症:
- 放疗:
- 妊娠:
- 萎缩性:
- 宫内避孕器:
- 其他:

- 轻度:
- 中度:
- 重度:



病原体: 滴虫感染: 念珠菌感染: 细菌感染:

提示 HPV 感染: 疱疹病毒感染:

鳞状上皮细胞分析:

- 非典型鳞状细胞:
- 倾向上皮内瘤变:
 - 倾向良性反应性改变:
 - 不能明确意义(ASC-US):
 - 不排除高度病变(ASC-H):

- 上皮内低度病变: 鳞癌:
- 上皮内高度病变:
- CIN2:
 - CIN3:

腺上皮细胞分析:

- 非典型腺细胞:
- 宫内膜:
 - 来源不明:

- 非典型腺细胞(宫颈管):
- 倾向原位腺癌:
 - 不能明确意义:
 - 倾向良性反应性改变:

- 腺癌:
- 宫颈管:
 - 宫内膜:
 - 其它:

- 炎细胞:
- 轻度:
 - 中度:
 - 重度:
- 可疑腺癌:

诊断意见: 未见上皮内病变或恶性细胞 (NILM)。

建议:

报告医师: 张荣生

地址: 大同市魏都大道 79 号, 本报告医师签字后有效
咨询: 0352-2830587 4006-122-995

妇科细胞学是筛查项目, 出于技术原因, 可能会有假阴性结果, 本检测仅对来样负责, 如果对结果有疑义, 请在收到报告 7 天内与我们联系。



瑞慈健康体检

数码电子阴道镜检查报告单

检查部位: RCZ-3002 检查时间: 2023-12-01 09:22

姓名: 刘晓琴1 年龄: 38 初复诊: 科别:

检查号: 405610 病历号: 住院号: 病区号: 床位号:

末次月经: 婚否: 孕次: 产次: 避孕方式:

病人主诉:

临床诊断:

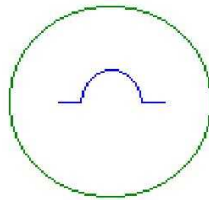
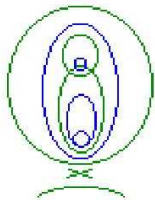
病理结果:

阴道镜所见:

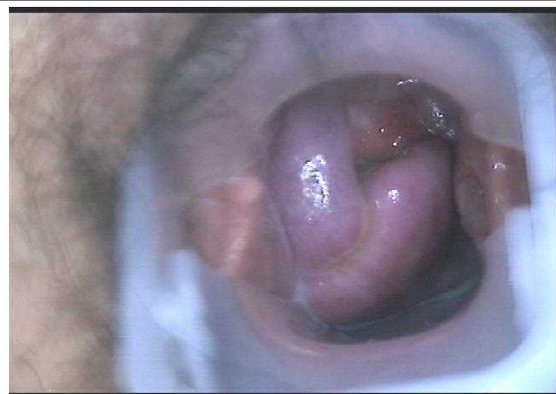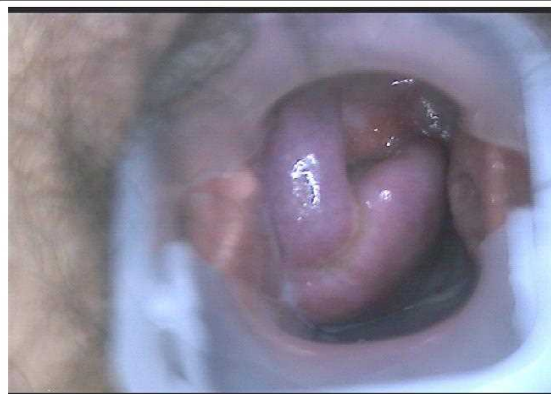宫颈陈旧性裂伤

RCI评估: 边界:	得分: 0
颜色:	得分: 0
血管:	得分: 0
碘反应:	得分: 0
	总得分: 0

诊断意见: 宫颈陈旧性裂伤



- PO= 息肉
- C = 湿疣
- L = 粘膜白斑
- PG= 着色病变
- W = 醋酸白上皮
- P = 点状血管
- B = 活检数量
- V = 非典型血管
- E = 糜烂区
- I = 浸润性癌
- GO= 腺口
- AT= 异常转化区
- M = 镶嵌
- X = 活检部位(点)



徐州市人从众科技发展有限公司
0516-87733311

申请医师:

诊断医师: 许艳华

只作临床参考, 不作证明材料

超声诊断图文报告

流水号: 2211231176

影像号: 1468917

姓名: 刘晓琴 1

年龄: 38 岁

性别: 女

检查设备: Vivid E95

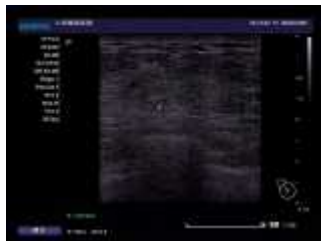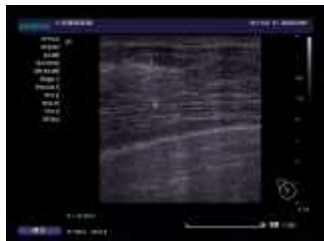体检号: 405610

申请医院: 本院

体检科室: 体检科

检查部位: 乳腺彩超

经典图像:



影像所见:

双侧乳腺腺体层次清晰, 右乳腺体厚 1.0cm, 左乳腺体厚 1.1cm, 乳导管未见扩张, 未见明显占位性病变, CDFI: 未见异常血流信号。

双侧腋下未见明显肿大淋巴结。

影像诊断:

双侧乳腺未见明显异常

报告医师: 李菊蓉

检查日期: 2023-12-01

审核医师: 李菊蓉

报告日期: 2023-12-01

超声诊断图文报告

流水号: 2211231176

影像号: 1468924

姓名: 刘晓琴 1

年龄: 38 岁

性别: 女

检查设备: Vivid E95

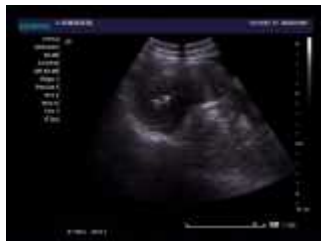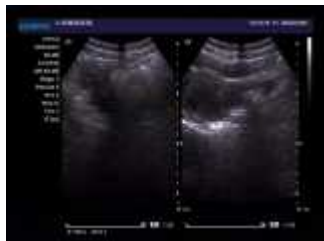体检号: 405610

申请医院: 本院

体检科室: 体检科

检查部位: 盆腔彩超

经典图像:



影像所见:

膀胱充盈佳, 未见明显异常。

后位子宫, 大小约 6.4*4.4*5.8cm, 肌壁回声均匀, 内膜线清晰, 厚 1.0cm, 宫内节育器位置正常, 宫颈厚约 2.6cm, 双侧附件区未见异常。

影像诊断:

子宫、双侧附件区未见明显异常

报告医师: 李菊蓉

检查日期: 2023-12-01

审核医师: 李菊蓉

报告日期: 2023-12-01