



2211231125

# 大同瑞慈健康体检

## 报 告 册

体检编号	405559	工号	578
姓名	岳利荣		
性别	女	年龄	61岁
单位	平城区妇联		
部门	平城区妇联		
联系电话	17703529795		
体检日期	2023-12-07		

尊敬的岳利荣女士您好！

首先，瑞慈健康体检全体员工欢迎您的光临，并对您的信任表示衷心的感谢！

您于 2023-12-07 （体检编号：405559）完成健康检查，本机构的各科医生已根据您的体检项目及结果，汇总成此份健康体检报告，并经总检医生审核。据此提出对您健康状况的综合分析及建议。

瑞慈健康体检倡导“大健康、大康复”，提出“健康是第一财富（Rich）”的人文理念。希望您仔细阅读并妥善地保管此份健康体检报告，并认真关注报告中的提示与建议，若您对报告内容有任何疑问，可直接与瑞慈健康体检客服部联系，进一步咨询。

健康体检咨询电话：**0352-2824444**

客户服务咨询电话：**0352-2830597**  
**400-6112995**

瑞慈健康体检报告由下列内容组成：

第一部分：主检报告

第二部分：分科分项结果

第三部分：检验报告

第四部分：附表

## 主检报告

## 检查综述

- 1、【血常规（五分类）】 红细胞压积(HCT)偏高(45.2 %)
- 2、【尿液分析+尿沉渣】 白细胞尿偏高(92 个/u1) 上皮细胞(EC)偏高(33 /HP) 隐血(ERY)+- 正常红细胞偏高(7 个/u1) 鳞状上皮细胞偏高(33 /HP) 粘液丝偏高(8 /HP) 红细胞(尿)(RBC)偏高(7 个/u1) 尿白细胞(LEU)2+
- 3、【全腹彩超】 1.脂肪肝（轻度） 2.胆囊切除术后 肝外胆管不扩张

## 医生建议

## 【红细胞压积(HCT)偏高】：

- (1)供内科结合临床参考。
- (2)如果明显升高，复查血常规。

## 【鳞状上皮细胞偏高】：

(1)在生理情况下，机体正常的新陈代谢都会引起鳞状上皮细胞的脱离，这是一种正常的机体现象。如果长时间出现鳞状上皮细胞偏高的现象时，则有可能是尿路感染、泌尿系统结石等因素导致，应及时往泌尿外科进一步诊断治疗。

## 【粘液丝偏高】：

- (1)尿常规中粘液丝是由尿路中细胞分泌出来的，在有尿路感染时分泌会明显增多，且伴有炎症细胞的出现。
- (2)粘液丝偏高，可分为生理性偏高和病理性偏高两种，生理性偏高一般是由于喝水较少导致的尿液浓缩，一般在喝水后就能达到稀释的效果。
- (3)病理性的粘液丝偏高是由于泌尿系炎症或者是前列腺炎导致的，需要注意观察，多喝水，同时有白细胞等炎症细胞增多时，应及时服用抗感染药物治疗。如果仅有粘液丝的增多而没有白细胞等炎症细胞增多时，尿路有炎症的可能性不大。
- (4)建议平时饮食注意清淡，多喝水，少吃油腻和辛辣的食物，要注意个人清洁卫生，勤洗阴部，注意休息。

## 【红细胞(尿)(RBC)偏高】：

- (1)建议泌尿外科复查，结合临床参考。

## 【隐血(ERY)+-】：

- (1)尿隐血可分为肉眼血尿和镜下血尿。肉眼血尿是指肉眼能见到血色的尿，尿液呈洗肉水色或血色，通常在1000ml尿中含有1ml血液即肉眼可见。镜下血尿是指尿的颜色正常，通过显微镜可以观察到尿液中含红细胞，通常离心沉淀后的尿液镜检每高倍视野有红细胞3个以上。
- (2)尿隐血是泌尿系疾病常见的症状之一，生理情况下女性生理期、运动后等都可以引起，病理情况下大多是由泌尿系统疾病引起，如泌尿系炎症、尿路结石等，也有一些血尿是由全身性疾病或泌尿系统邻近器官所致。
- (3)需要指出的是：尿液呈红色并不都是血尿，有些药物、食物都能使尿液呈红色、橙色或褐色；由于严重创伤、错误输血等大量红细胞或组织破坏，也可导致血红蛋白或肌红蛋白血尿。
- (4)建议往泌尿外科进一步复查，以明确诊断。

**【尿白细胞(LEU)2+】：**

(1) 建议泌尿外科诊断治疗。

**【白细胞尿偏高】：**

(1) 白细胞尿偏高，一般提示为泌尿系感染，白细胞数目跟感染的程度相关，细菌感染的程度越重，白细胞数目增加的越高。建议往泌尿外科诊断治疗。

**【上皮细胞(EC)偏高】：**

(1) 尿液中的上皮细胞主要包括肾小管上皮细胞、移行上皮细胞、鳞状上皮细胞。尿液中出现肾小管上皮细胞，多见于肾小管病变。移行上皮细胞提示相应部位的病变。

(2) 在正常的尿液中可见少量的鳞状上皮细胞，如果鳞状上皮细胞大量增加，并伴有白细胞增多，则提示有炎症，女性患者则因排除阴道分泌物混入的位于阴道表层的扁平上皮细胞。

**【胆囊切除术后】：**

(1) 建议肝胆外科定期复查。

**【脂肪肝】：**

(1) 脂肪肝是指肝脏被脂肪浸润，为一种多病因引起的获得性疾病。

(2) 脂肪肝是以肝细胞脂肪变性和脂肪蓄积为病理特征，最常见易患因素有超重或肥胖、进食油腻食物、高脂血症（尤其甘油三酯升高）、营养失调（营养过量或不足）、饮酒、高脂血症、少运动、糖耐量异常、减肥造成体重急剧下降、营养不良、中毒和药物等。

(3) 当肝内脂类（主要为甘油三酯）含量超过肝重的5%时为脂肪肝。脂肪肝是一个常见的临床现象，不是一个独立性的疾病。

(4) 值得注意的是，过多的脂肪在肝组织、肝细胞内浸润，引起肝细胞肿大，严重可致肝硬化。脂肪肝是可逆性的，合理饮食、运动及治疗后可恢复。

(5) 合理控制饮食，控制总摄入量，低盐、低脂和低糖类饮食，少吃动物内脏，多吃蔬菜水果；

(6) 控制危险因素，如控制体重、改善胰岛素抵抗、调整血脂紊乱，戒酒、戒烟，坚持长期有氧运动，加强体育锻炼；

(7) 定期复查腹部彩超、血脂、肝功能。

汇总医生： 樊兴国

主检日期： 2023-12-08

主检医生：

## 分科结果

## 内科

项目名称	检查结果	项目名称	检查结果
心率	92 次/min	心律	齐
心脏杂音	无	心界	正常
肺部	正常	呼吸音	呼吸音清
啰音	未闻及	叩诊	叩诊呈清音
腹部触诊	腹部平软	发育	正常
肝胆	肋下未触及	脾脏	肋下未触及
双肾	无叩击痛	肠鸣音	正常
营养	良好	神经系统	正常
生理反射	生理反射存在	病理反射	病理反射未引出
颅神经	正常	运动功能	正常
深浅感觉	正常	其它	无异常发现
既往史	无		

**\*小结:**

未见异常

操作员：名燕凌

检查日期:2023-12-07

检查医生：名燕凌

## 外科（女）

项目名称	检查结果	项目名称	检查结果
皮肤	正常	甲状腺	无肿大
浅表淋巴结	无肿大	肛门	拒检
泌尿外生殖器	正常	四肢关节	未见异常
腹股沟	未见异常	足背动脉	正常
紫绀	无	色素沉着	无
脱毛	无	脱色	无
浮肿	无	皮下结节	无

头颅	正常	颈部	正常
乳腺	正常	脊柱	正常
直肠	未检	皮肤黄疸	无
四肢	活动正常	其他	无

**\*小结:**

未见异常

操作员：魏利平

检查日期:2023-12-07

检查医生：魏利平

---

## 检验报告

## 尿液分析+尿沉渣

项目名称	检查结果	单位	参考值	提示
白细胞尿	92	个/ul	0--13	↑
上皮细胞(EC)	33	/HP	0--28	↑
管型(CAST)	0	个/ul	0--1	
霉菌(尿)	0	/HP	0--0	
结晶	0	/HP	0--10	
透明度(CLA)	清亮			
胆红素(BIL)	-		阴性	
隐血(ERY)	+-		阴性	
小圆上皮细胞(SRC)	0	个/ul	0--0	
维生素C	-		阴性	
异常红细胞	0	个/ul	0--3	
红细胞(正常)	7	个/ul	0--6	↑
鳞状上皮细胞	33	个/ul	0--0	↑
粘液丝	8	个/ul	0--0	↑
颜色(Colour)	淡黄色			
尿葡萄糖(GLU)	-		阴性	
酮体(KET)	-		阴性	
比重(SG)	1.020		1.003--1.030	
酸碱度(PH)	6.0		4.5--8.0	
尿蛋白质(PRO)	-		阴性	
尿胆原(URO)	-		阴性	
亚硝酸盐(NIT)	-		阴性	
红细胞(尿)(RBC)	7	个/ul	0--6	↑
尿白细胞(LEU)	2+		阴性	

\*小结:

白细胞尿偏高(92 个/ul) 上皮细胞(EC)偏高(33 /HP) 隐血(ERY)+- 正常红细胞偏高(7 个/ul)  
鳞状上皮细胞偏高(33 /HP) 粘液丝偏高(8 /HP) 红细胞(尿)(RBC)偏高(7 个/ul) 尿白细胞(LEU)2+

操作员：李佳敏 检查日期:2023-12-07 检查医生:陈建国

血常规（五分类）

项目名称	检查结果	单位	参考值	提示
白细胞(WBC)	6.98	10 <sup>9</sup> /L	3.5--9.5	
淋巴细胞绝对值(LY#)	1.42	10 <sup>9</sup> /L	1.1--3.2	
淋巴细胞百分比(LY%)	20.3	%	20--50	
中性粒细胞绝对值(GR#)	4.84	10 <sup>9</sup> /L	1.8--6.3	
中性粒细胞百分比(GR%)	69.4	%	40--75	
嗜碱性粒细胞绝对值(BA#)	0.02	10 <sup>9</sup> /L	0--0.06	
嗜碱性粒细胞百分比(BA%)	0.3	%	0--1.0	
嗜酸性粒细胞绝对值(EO#)	0.33	10 <sup>9</sup> /L	0.02--0.52	
嗜酸性粒细胞百分比(EO%)	4.7	%	0.4--8.0	
血小板(PLT)	272	10 <sup>9</sup> /L	125--350	
血小板分布宽度(PDW)	15.6	%	15--17	
平均血小板体积(MPV)	9.4	fl	6.0--14.0	
血小板压积(PCT)	0.255	%	0.11--0.28	
红细胞(RBC)	5.04	10 <sup>12</sup> /L	3.8--5.1	
血红蛋白	147	g/L	115--150	
红细胞压积(HCT)	45.2	%	35--45	↑
红细胞平均体积(MCV)	89.7	fl	82--100	
平均血红蛋白含量(MCH)	29.2	pg	27--34	
平均血红蛋白浓度(MCHC)	326	g/L	316--354	
单核细胞绝对值(MO#)	0.37	10 <sup>9</sup> /L	0.1--0.60	
单核细胞百分比(MO%)	5.3	%	3--10	

红细胞分布宽度标准差 (RDW-SD)	45.3	fl	35--56	
红细胞分布宽度变异系数 (RDW-CV)	13.3	%	10.6--16.6	
大血小板比率	20.1	%	11--45	
大血小板数目	55	10 <sup>9</sup> /L	30--90	
未成熟粒细胞数目	0.01	10 <sup>9</sup> /L	0--999	
未成熟粒细胞百分比	0.1	%	0--100	
有核红细胞数目	0.000	10 <sup>9</sup> /L	0--9999	
有核红细胞百分比	0.00	/100WBC	0--9999	

**\*小结:**

红细胞压积(HCT)偏高(45.2 %)

操作员：梁可欣 检查日期:2023-12-07 检查医生:陈建国

**肾功三项**

项目名称	检查结果	单位	参考值	提示
肌酐(CREA)	59.00	umol/L	41--81	
尿酸(UA)	282.00	umol/L	140--340	
尿素测定 (Urea)	4.30	mmol/L	3.1--8.8	

**\*小结:**

未见异常

操作员：王小雪 检查日期:2023-12-07 检查医生:陈建国

**空腹血糖**

项目名称	检查结果	单位	参考值	提示
葡萄糖(GLU)	4.95	mmol/L	3.89--6.1	

**\*小结:**

未见异常

操作员：王小雪 检查日期:2023-12-07 检查医生:陈建国

### 肝功能三项

项目名称	检查结果	单位	参考值	提示
γ-谷氨酰转肽酶(GGT)	20.0	U/L	7--45	
丙氨酸氨基转移酶(ALT)	28.00	U/L	7--40	
门冬氨酸氨基转移酶(AST)	20.00	U/L	13--35	
谷草比谷丙	0.71		0.4--2.5	

**\*小结:**

未见异常

操作员：王小雪 检查日期:2023-12-07 检查医生:陈建国

### 血脂两项

项目名称	检查结果	单位	参考值	提示
总胆固醇(CHOL)	5.18	mmol/L	2.59--5.2	
甘油三脂(TG)	1.06	mmol/L	0.7--1.7	

**\*小结:**

未见异常

操作员：王小雪 检查日期:2023-12-07 检查医生:陈建国

# 大同瑞慈康复医院 12导联心电图报告

岳利荣 女 61岁 体检号:405559

病床号:

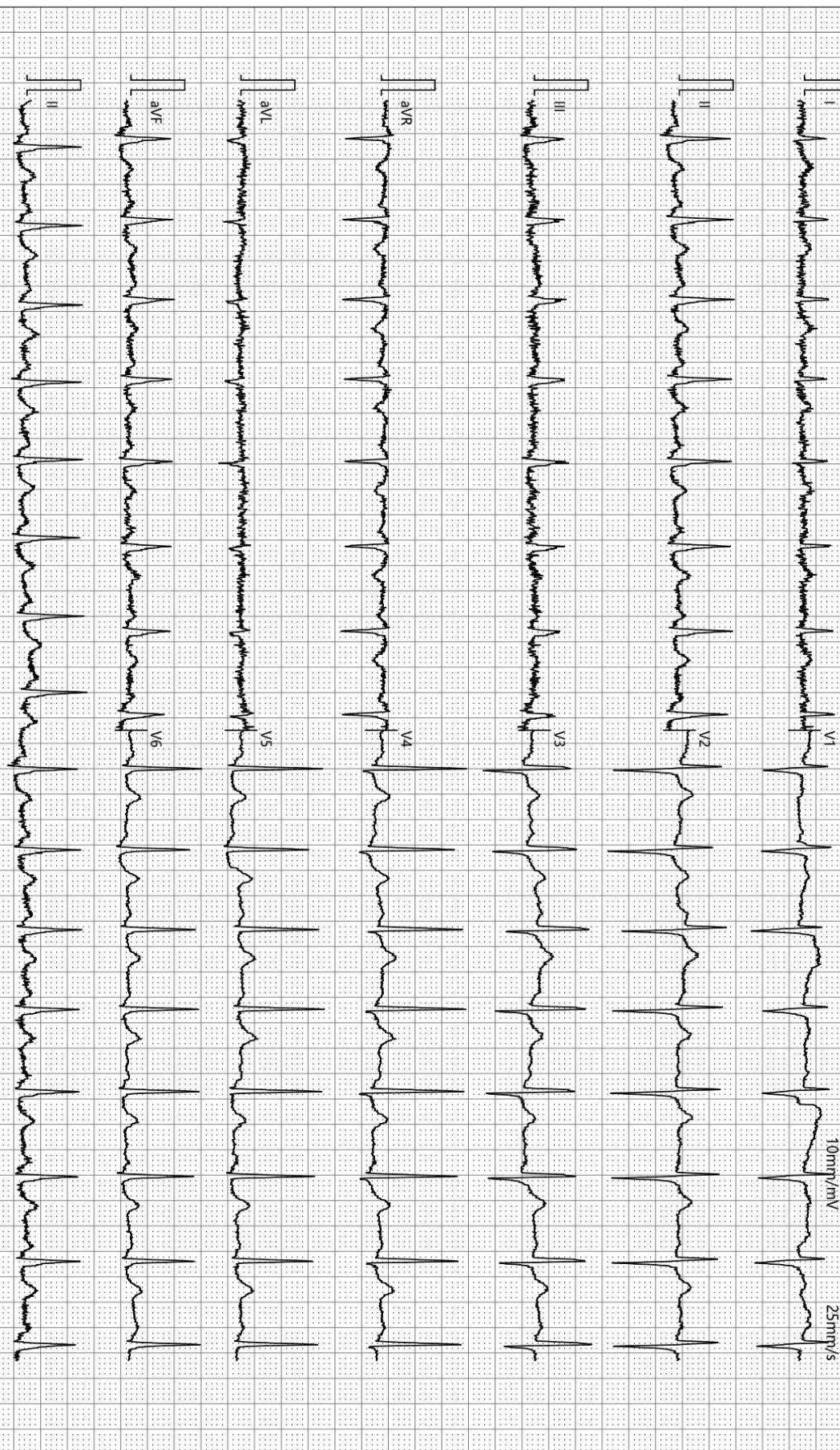
诊断结果:

- 1.窦性心律
- 2.正常心电图

诊断医生:

张生 陶志娟

HR	: 94bpm	[60 ~ 100bpm]
P	: 109ms	[0 ~ 110ms]
PR	: 147ms	[120 ~ 200ms]
QRS	: 88ms	[60 ~ 100ms]
QT/QTc	: 344/432ms	[320 ~ 440/0 ~ 460ms]
P/QRS/T	: 60/65/50deg.	[0 ~ 75/-30 ~ 90/0 ~ 75deg]
RV5/RSV1	: 1.558/0.784mV	[0.0 ~ 2.5/0.0 ~ 2.0mV]



检查时间:2023-12-07 07:53:36

诊断时间:2023-12-07 08:30:41

SEMIP V1 90

仅供临床参考

## 超声诊断图文报告

流水号: 2211231125

影像号: 1476146

姓名: 岳利荣

年龄: 61 岁

性别: 女

检查设备: Vivid E95

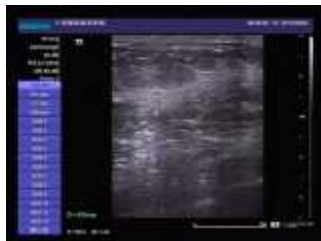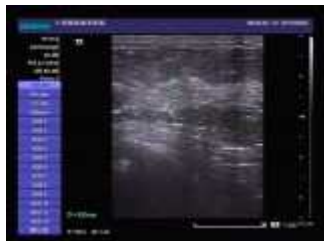体检号: 405559

申请医院: 本院

体检科室: 体检科

检查部位: 乳腺彩超

经典图像:



影像所见:

双侧乳腺腺体层次清晰, 右乳腺体厚 0.7cm, 左乳腺体厚 0.8cm, 乳导管未见扩张, 未见明显占位性病变, CDFI: 未见异常血流信号。

双侧腋下未见明显肿大淋巴结。

影像诊断:

双侧乳腺未见明显异常

报告医师: 李菊蓉

检查日期: 2023-12-07

审核医师: 李菊蓉

报告日期: 2023-12-07

## 超声诊断图文报告

流水号: 2211231125

影像号: 1476149

姓名: 岳利荣

年龄: 61 岁

性别: 女

检查设备: Vivid E95

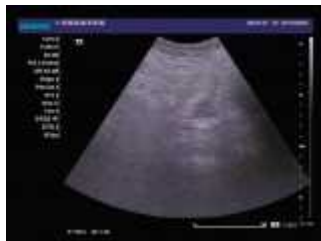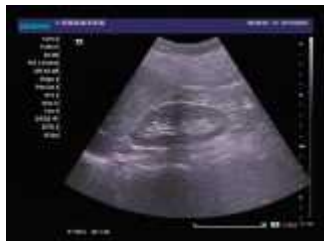体检号: 405559

申请医院: 本院

体检科室: 体检科

检查部位: 全腹彩超

### 经典图像:



### 影像所见:

肝脏大小形态正常, 包膜光滑完整, 实质回声细腻增强, 肝内管道系统走行欠清晰, 门静脉及肝内胆管不扩张。胆囊切除术后, 肝外胆管不扩张。  
胰腺大小形态正常, 实质回声均匀, 主胰管不扩张。  
脾脏大小形态正常, 实质回声均匀, 脾门静脉不宽。  
双肾大小形态正常, 皮髓质分界清晰, 集合系统未见分离, 双侧输尿管未见扩张。  
膀胱充盈差。

### 影像诊断:

1. 脂肪肝 (轻度)
2. 胆囊切除术后 肝外胆管不扩张

报告医师: 李菊蓉

检查日期: 2023-12-07

审核医师: 李菊蓉

报告日期: 2023-12-07