



2211231118

大同瑞慈健康体检

报 告 册

体检编号	405552	工号	571
姓名	胡叶		
性别	女	年龄	47岁
单位	平城区妇联		
部门	平城区妇联		
联系电话	13700522865		
体检日期	2025-01-04		

尊敬的胡叶女士您好！

首先，瑞慈健康体检全体员工欢迎您的光临，并对您的信任表示衷心的感谢！

您于 2025-01-04 （体检编号：405552）完成健康检查，本机构的各科医生已根据您的体检项目及结果，汇总成此份健康体检报告，并经总检医生审核。据此提出对您健康状况的综合分析及建议。

瑞慈健康体检倡导“大健康、大康复”，提出“健康是第一财富（Rich）”的人文理念。希望您仔细阅读并妥善地保管此份健康体检报告，并认真关注报告中的提示与建议，若您对报告内容有任何疑问，可直接与瑞慈健康体检客服部联系，进一步咨询。

健康体检咨询电话：0352-2824444

客户服务咨询电话：0352-2830597

400-6112995

瑞慈健康体检报告由下列内容组成：

第一部分：主检报告

第二部分：分科分项结果

第三部分：检验报告

第四部分：附表

主检报告

检查综述

- 1、【乳腺彩超】 右乳导管扩张
- 2、【盆腔彩超】 1. 子宫肌壁钙化 2. 子宫肌壁囊肿 考虑肌瘤液化

医生建议

【右乳导管扩张】：

(1)本病可能和乳腺导管排泄障碍、异常刺激、感染、内分泌失调等因素有关，多见于40岁以上的非哺乳期或绝经期妇女。常用哺乳障碍史。建议定期复查，并注意个人卫生，多参加体育锻炼，增强体质，提高自身免疫力，必要时外科进一步检查及诊治。

【子宫肌壁钙化】：

(1)建议妇科诊断治疗。

【子宫肌壁囊肿 考虑肌瘤液化】：

(1)建议妇科诊断治疗。

汇总医生： 丁昊炜

主检日期： 2025-01-06

主检医生：

分科结果

身高、体重、血压

项目名称	检查结果	项目名称	检查结果
身高	156cm	体重	58kg
血压	121/66mmHg		

*小结：
未见异常

操作员：陈红锦 检查日期：2025-01-04 检查医生：名燕凌

妇科内诊

项目名称	检查结果	项目名称	检查结果
外阴	正常	尿道口	正常
阴道	通畅	子宫	正常
附件	正常	宫颈	光滑
后穹窿	正常		

*小结：
未见异常

操作员：薛荣丽 检查日期：2025-01-04 检查医生：薛荣丽

检验报告

生殖道微生态

项目名称	检查结果	单位	参考值	提示
线索细胞	-			
清洁度	II			
上皮细胞(白带)	++			
滴虫	-			
G-球菌	-			
霉菌	-			
G-杆菌	-			
G+杆菌	-			
G+球菌	-			

***小结:**

未见异常

操作员：余雅倩 检查日期：2025-01-05 检查医生：康建忠

大同现代医学检验实验室

液基薄层细胞学图文报告

ID: 2025112709

病理号: 103773

姓名: 胡叶

性别: 女

年龄: 47岁

送检科室:

电话号码: 13700522865

床号:

病历号:

体检号: 2211231118

送检医院: 大同瑞慈康复体检

送检日期: 2025-01-05

末次月经:

送检医生:

采样日期:

报告日期: 2025-01-05

标本满意度: 满意

细胞量: >40%

红细胞:

经期样本:

颈管细胞:

化生细胞:

鳞状细胞:

宫颈柱状细胞:

未见上皮内病变/恶性细胞:

正常范围内:

良性反应性改变:

- 炎性:
- 放疗:
- 妊娠:
- 萎缩性:
- 宫内避孕器:
- 其他:

- 轻度:
- 中度:
- 重度:

病原体: 滴虫感染:

念珠菌感染:

细菌感染:

提示 HPV 感染:

疱疹病毒感染:

鳞状上皮细胞分析:

非典型鳞状细胞:

- 倾向上皮内瘤变:
- 倾向良性反应性改变:
- 不能明确意义(ASC-US):
- 不排除高度病变(ASC-H):

上皮内低度病变:

鳞癌:

上皮内高度病变:

- CIN2:
- CIN3:

腺上皮细胞分析:

非典型腺细胞:

- 宫内膜:
- 来源不明:

非典型腺细胞(宫颈管):

- 倾向原位腺癌:
- 不能明确意义:
- 倾向良性反应性改变:

腺癌:

- 宫颈管:
- 宫内膜:
- 其它:

炎细胞:

- 轻度:
- 中度:
- 重度:

可疑腺癌:

诊断意见: 未见上皮内病变或恶性细胞 (NILM)。

建议:

报告医师: 张荣生

地址: 大同市魏都大道 79 号, 本报告医师签字后有效
咨询: 0352-2830587 4006-122-995

妇科细胞学是筛查项目, 出于技术原因, 可能会有假阴性结果, 本检测仅对来样负责, 如果对结果有疑义, 请在收到报告 7 天内与我们联系。



大同瑞慈健康体检

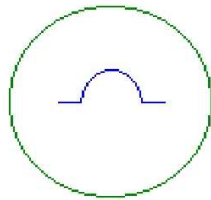
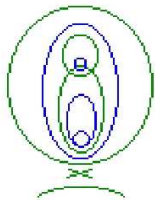
数码电子阴道镜检查报告单

检查部位: RCZ-3002 检查时间: 2025-01-04 08:55
姓名: 胡叶 年龄: 47 初复诊: 科别:
检查号: 405552 病历号: 住院号: 病区号: 床位号:
末次月经: 婚否: 孕次: 产次: 避孕方式:

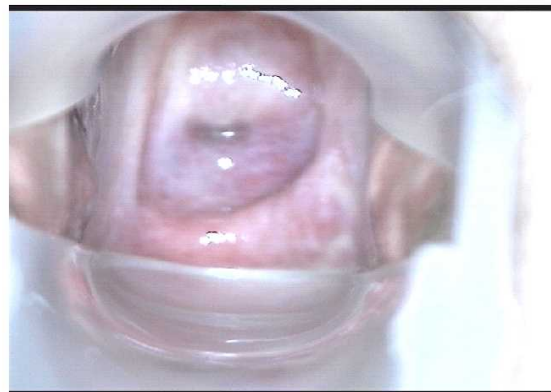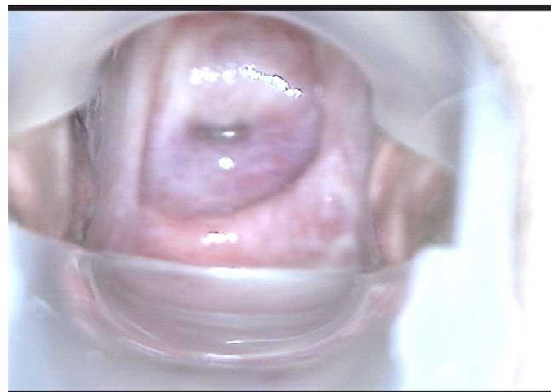
病人主诉:
临床诊断:
病理结果:
阴道镜所见:
未见异常

RCI评估: 边界: 得分: 0
颜色: 得分: 0
血管: 得分: 0
碘反应: 得分: 0
总得分: 0

诊断意见: 未见异常



PO= 息肉 V = 非典型血管
C = 湿疣 E = 糜烂区
L = 粘膜白斑 I = 浸润性癌
PG= 着色病变 GO= 腺口
W = 醋酸白上皮 AT= 异常转化区
P = 点状血管 M = 镶嵌
B = 活检数量 X = 活检部位(点)



徐州市人从众科技发展有限公司
0516-87733311
0352-2824444

申请医师:

诊断医师:

只作临床参考, 不作证明材料

Rich 大同瑞慈康复医院
超声诊断图文报告

流水号: 2211231118

超声号: 1784777

姓名: 胡叶

年龄: 47 岁

性别: 女

检查设备: Vivid E95

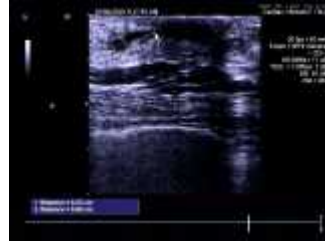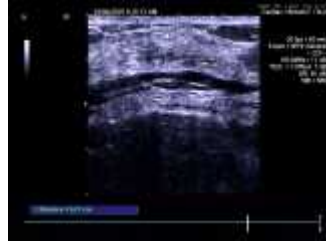体检号: 405552

申请医院: 本院

体检科室: 体检科

检查部位: 乳腺彩超

经典图像:



影像所见:

双侧乳腺腺体层次清晰, 右乳腺体厚 0.8cm, 左乳腺体厚 0.8cm, 右乳 10 点位探及一扩张的乳导管, 范围约 1.0*0.2cm, 未见明显占位性病变, CDFI: 未见异常血流信号。

双侧腋下未见明显肿大淋巴结。

影像诊断:

右乳导管扩张

报告医师: 李菊蓉

检查日期: 2025-01-04

审核医师: 李菊蓉

报告日期: 2025-01-04



注: 本报告仅供临床医生参考!

地址: 大同市魏都大道 79 号。若有疑问, 请致电: 0352---2830580

Rich 大同瑞慈康复医院
超声诊断图文报告

流水号: 2211231118

超声号: 1784779

姓名: 胡叶

年龄: 47 岁

性别: 女

检查设备: Vivid E95

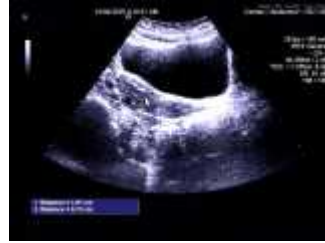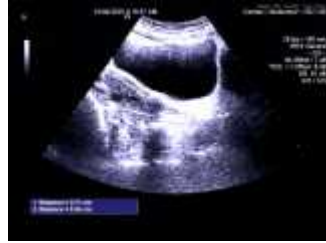体检号: 405552

申请医院: 本院

体检科室: 体检科

检查部位: 盆腔彩超

经典图像:



影像所见:

膀胱充盈佳, 未见明显异常。

绝经后子宫, 大小约 3.2*3.2*2.4cm, 肌壁回声不均匀, 前壁探及一条形钙化斑, 范围约 2.7*0.3cm, 后壁探及两处无回声区, 大者范围约 1.0*0.7cm, 内膜线清晰, 厚 0.2cm, 宫颈厚约 1.7cm, 双侧附件区未见异常。

影像诊断:

1. 子宫肌壁钙化
2. 子宫肌壁囊肿 考虑肌瘤液化

报告医师: 李菊蓉

检查日期: 2025-01-04

审核医师: 李菊蓉

报告日期: 2025-01-04



注: 本报告仅供临床医生参考!

地址: 大同市魏都大道 79 号。若有疑问, 请致电: 0352-2830580