



2211231112

# 大同瑞慈健康体检

## 报 告 册

体检编号	405546	工号	565
姓名	林哲		
性别	女	年龄	41岁
单位	平城区妇联		
部门	平城区妇联		
联系电话	13703526681		
体检日期	2023-12-09		

尊敬的 林哲女士 您好！

首先，瑞慈健康体检全体员工欢迎您的光临，并对您的信任表示衷心的感谢！

您于 2023-12-09 （体检编号：405546）完成健康检查，本机构的各科医生已根据您的体检项目及结果，汇总成此份健康体检报告，并经总检医生审核。据此提出对您健康状况的综合分析及建议。

瑞慈健康体检倡导“大健康、大康复”，提出“健康是第一财富（Rich）”的人文理念。希望您仔细阅读并妥善地保管此份健康体检报告，并认真关注报告中的提示与建议，若您对报告内容有任何疑问，可直接与瑞慈健康体检客服部联系，进一步咨询。

健康体检咨询电话：**0352-2824444**

客户服务咨询电话：**0352-2830597**

**400-6112995**

瑞慈健康体检报告由下列内容组成：

第一部分：主检报告

第二部分：分科分项结果

第三部分：检验报告

第四部分：附表

## 主检报告

### 检查综述

- 1、【生殖道微生态】 上皮细胞(白带)++/HP
- 2、【乳腺彩超】 双乳导管扩张

### 医生建议

**【上皮细胞(白带)++/HP】：**

(1)在生理情况下，阴道内的细胞新陈代谢会正常脱落，在取标本的时候会取到有脱落的上皮细胞，镜检时就会发现阳性，这属于正常的现象。如果同时阴道分泌物检查发现有病原菌感染的情况，建议往妇科进一步诊断治疗。

**【双乳导管扩张】：**

(1)本病可能和乳腺导管排泄障碍、异常刺激、感染、内分泌失调等因素有关，多见于40岁以上的非哺乳期或绝经期妇女。常用哺乳障碍史。建议定期复查，并注意个人卫生，多参加体育锻炼，增强体质，提高自身免疫力，必要时外科进一步检查及诊治。

汇总医生： 樊兴国

主检日期： 2023-12-12

主检医生：

## 分科结果

### 妇科内诊

项目名称	检查结果	项目名称	检查结果
外阴	正常	尿道口	正常
阴道	通畅	子宫	正常
附件	正常	宫颈	光滑
后穹窿	正常		

**\*小结:**

操作员：许艳华

检查日期:2023-12-09

检查医生：许艳华

## 检验报告

### 生殖道微生态

项目名称	检查结果	单位	参考值	提示
线索细胞	-			
清洁度	II			
上皮细胞(白带)	++			
滴虫	-			
G-球菌	-			
霉菌	-			
G-杆菌	-			
G+杆菌	-			
G+球菌	-			

**\*小结:**

上皮细胞(白带)++/HP

操作员：黄璐瑶 检查日期：2023-12-10 检查医生：陈建国



# 瑞慈健康体检

## 数码电子阴道镜检查报告单

检查部位: 检查时间: 2023-12-09 09:55

姓名: 林哲 年龄: 41 初复诊: 科别:

检查号: 405546 病历号: 住院号: 病区号: 床位号:

末次月经: 婚否: 孕次: 产次: 避孕方式:

病人主诉:

临床诊断:

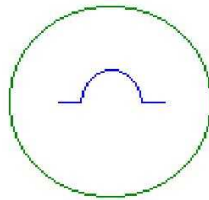
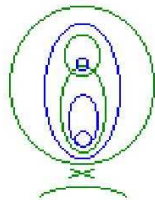
病理结果:

阴道镜所见:

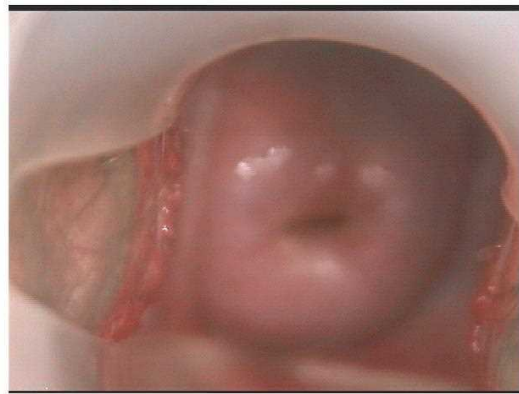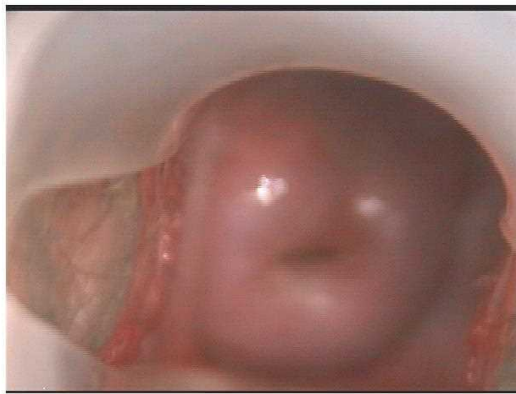
宫颈光滑

RCI评估: 边界:	得分: 0
颜色:	得分: 0
血管:	得分: 0
碘反应:	得分: 0
	总得分: 0

诊断意见: 宫颈光滑



- PO= 息肉
- C = 湿疣
- L = 粘膜白斑
- PG= 着色病变
- W = 醋酸白上皮
- P = 点状血管
- B = 活检数量
- V = 非典型血管
- E = 糜烂区
- I = 浸润性癌
- GO= 腺口
- AT= 异常转化区
- M = 镶嵌
- X = 活检部位(点)



徐州市人从众科技发展有限公司

申请医师:

诊断医师: 许艳华

只作临床参考, 不作证明材料

## 超声诊断图文报告

流水号: 2211231112

影像号: 1480960

姓名: 林哲

年龄: 41 岁

性别: 女

检查设备: Vivid E95

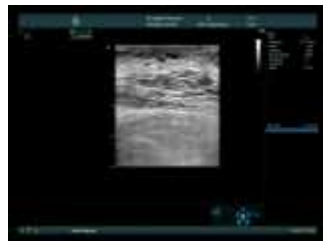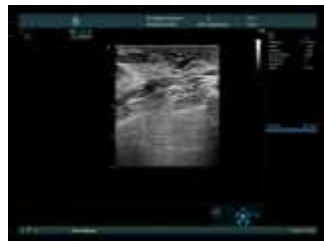体检号: 405546

申请医院: 本院

体检科室: 体检科

检查部位: 乳腺彩超

经典图像:



影像所见:

双侧乳腺腺体层次清晰, 右乳腺体厚 0.8cm, 左乳腺体厚 0.9cm, 右乳头上方乳晕区乳导管扩张, 宽约 0.2cm, 左乳头周围乳导管扩张, 宽约 0.3cm, 均边界清, CDFI: 未见异常血流信号。

双侧腋下未见明显肿大淋巴结。

影像诊断:

双乳导管扩张

报告医师: 李霞

检查日期: 2023-12-09

审核医师: 李霞

报告日期: 2023-12-09



大同市医学影像研究中心

注: 本报告仅供临床医生参考!

地址: 大同市魏都大道 79 号。若有疑问, 请致电: 0352-2830580

## 超声诊断图文报告

流水号: 2211231112

影像号: 1484933

姓名: 林哲

年龄: 41 岁

性别: 女

检查设备: Vivid E95

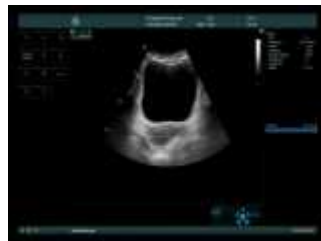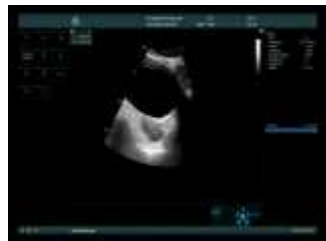体检号: 405546

申请医院: 本院

体检科室: 体检科

检查部位: 盆腔彩超

经典图像:



影像所见:

膀胱充盈佳, 未见明显异常。

后位子宫, 大小约 3.6\*4.1\*3.1cm, 肌壁回声均匀, 内膜不清, 宫颈厚约 1.6cm, 双侧附件区未见异常。

影像诊断:

子宫、双侧附件区未见明显异常

报告医师: 李霞

检查日期: 2023-12-12

审核医师: 李霞

报告日期: 2023-12-12



大同市医学影像研究中心

注: 本报告仅供临床医生参考!

地址: 大同市魏都大道 79 号。若有疑问, 请致电: 0352---2830580