



2211231088

大同瑞慈健康体检

报 告 册

体检编号	405522	工号	541
姓名	王新文		
性别	女	年龄	55岁
单位	平城区妇联		
部门	平城区妇联		
联系电话	13353422989		
体检日期	2025-03-06		

尊敬的王新文女士您好！

首先，瑞慈健康体检全体员工欢迎您的光临，并对您的信任表示衷心的感谢！

您于 2025-03-06 （体检编号：405522）完成健康检查，本机构的各科医生已根据您的体检项目及结果，汇总成此份健康体检报告，并经总检医生审核。据此提出对您健康状况的综合分析及建议。

瑞慈健康体检倡导“大健康、大康复”，提出“健康是第一财富（Rich）”的人文理念。希望您仔细阅读并妥善地保管此份健康体检报告，并认真关注报告中的提示与建议，若您对报告内容有任何疑问，可直接与瑞慈健康体检客服部联系，进一步咨询。

健康体检咨询电话：0352-2824444

客户服务咨询电话：0352-2830597

400-6112995

瑞慈健康体检报告由下列内容组成：

第一部分：主检报告

第二部分：分科分项结果

第三部分：检验报告

第四部分：附表

主检报告

检查综述

- 1、【肺部双源 CT】 左肺舌段及右肺中叶纤维索条粘连， 左肺舌段纤维钙化灶。
- 2、【全腹彩超】 餐后胆囊 左肾囊肿

医生建议

【左肺舌段纤维钙化灶】：

- (1) 建议呼吸内科诊断治疗。

【左肾囊肿】：

- (1) 肾囊肿是肾脏内出现大小不等的与外界不相通的囊性肿块的总称。肾囊肿属于良性肿瘤，在肾囊性疾病中以单纯性肾囊肿最为常见。其发生原因尚可能与先天性肾小球、肾小管结构异常和后天性损伤感染有关。
- (2) 单纯性肾囊肿大多数无症状，常在体检彩超时被发现。一般直径大于 5cm 或者合并感染、破裂、出血时才引起症状，主要表现为腰腹部或背部胀痛，当出现并发症时疼痛加重。
- (3) 肾囊肿直径小于 4cm，无肾盂肾盏明显受压，无感染、恶变、高血压及症状不明显者，只需密切随访观察，定期彩超检查。
- (4) 肾囊肿多数是先天的，对人体健康没有多大影响，不会癌变，可以工作，可以运动，生活上没什么要特别注意的地方。其发病率可随年龄增长而增高，50 岁以上的人有 50% 可以发现这种囊肿，借助彩超、CT 可确诊。
- (5) 首次发现，建议作 MRI 或 CT 检查，以排除肾内其它占位性病变。
- (6) 过大的囊肿，对肾脏本身或周围的器官有压迫症状的，或有炎症的，往外科治疗。定期复查。

【餐后胆囊】：

- (1) 建议复查。

【左肺舌段及右肺中叶纤维索条粘连】：

- (1) 建议呼吸内科诊断治疗。

汇总医生： 丁昊炜

主检日期： 2025-03-12

主检医生：

分科结果

身高、体重、血压

项目名称	检查结果	项目名称	检查结果
血压	111/61mmHg		

***小结:**

未见异常

操作员：张文静

检查日期：2025-03-06

检查医生：名燕凌

检验报告

Rich 大同瑞慈康复医院
超声诊断图文报告

流水号: 2211231088

超声号: 1806240

姓名: 王新文

年龄: 55 岁

性别: 女

检查设备: Vivid E95

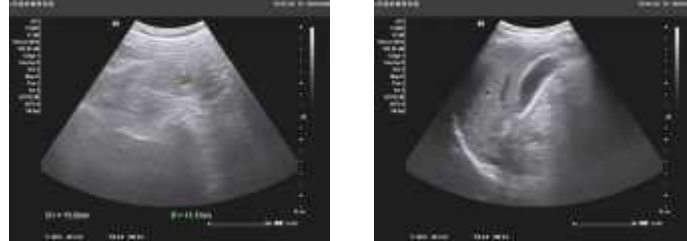
体检号: 405522

申请医院: 本院

体检科室: 体检科

检查部位: 全腹彩超

经典图像:



影像所见:

肝脏大小形态正常, 包膜光滑完整, 实质回声均匀, 肝内管道系统走行清晰, 门静脉及肝内胆管不扩张。

餐后胆囊。

胰腺大小形态正常, 实质回声均匀, 主胰管不扩张。

脾脏大小形态正常, 实质回声均匀, 脾门静脉不宽。

双肾大小形态正常, 皮髓质分界清晰, 左肾实质内探及两个囊性回声, 大者约 1.3*1.2cm, 内透声好, 集合系统未见分离, 双侧输尿管未见扩张。

影像诊断:

餐后胆囊

左肾囊肿

报告医师: 郭丽霞

检查日期: 2025-03-06

审核医师: 李菊蓉

报告日期: 2025-03-06



注: 本报告仅供临床医生参考!

地址: 大同市魏都大道 79 号。若有疑问, 请致电: 0352---2830580

ID 号: 2211231088

影像号: CT20250306096

姓名: 王新文

年龄: 55 岁

性别: 女

检查设备: 西门子量子双源 CT

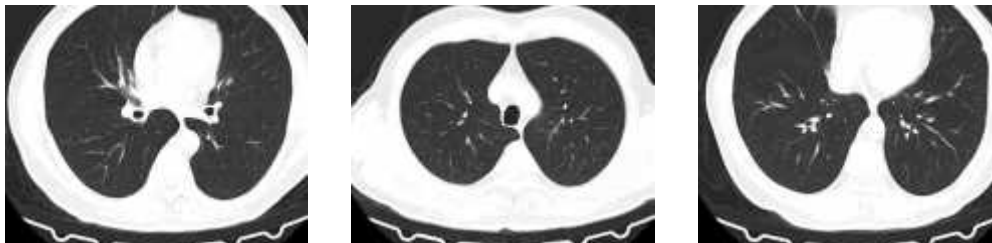
体检号: 405522

申请医院: 本院

体检科室: 体检科

检查部位: 肺部双源 CT

经典图像:



影像所见:

胸廓对称, 骨性肋骨完整, 胸壁软组织结构良好, 两肺支气管血管纹理走行分布良好, 支气管束结构清晰, 双肺通气良好。左肺舌段及右肺中叶纤维索条粘连, 左肺舌段纤维钙化灶。肺门结构未见异常。纵隔无偏移, 段以上支气管通畅。心影及大血管形态结构正常, 纵隔内未见肿大淋巴结。胸膜未见异常。

影像诊断:

左肺舌段及右肺中叶纤维索条粘连,
左肺舌段纤维钙化灶。

报告医师: 剧艳军

检查日期: 2025-03-11

审核医师: 剧艳军

报告日期: 2025-03-11