2211231058

大同五洲心血管病医院
健康体检报告

体检编号	405492	工号	511
姓　　名	姚瑾		
性　　别	女	年龄	37 岁
单　　位	平城区妇联		
部　　门	平城区妇联		
联系电话	18536562151		
体检日期	2025-12-30		

尊敬的 姚瑾女士 您好！

首先,五洲心血管健康体检全体员工欢迎您的光临,并对您的信任表示衷心的感谢 ！

您于 2025-12-30 （ 体检编号： 405492 ）完成健康检查,本机构的各科医生已根据您的体检项目及结果,汇总成此份健康体检报告,并经总检医生审核。据此提出对您健康状况的综合分析及建议。

五洲心血管健康体检倡导守护心健康，预见未来的人文理念。希望您仔细阅读并妥善地保管此份健康体检报告,并认真关注报告中的 提示与建议,若您对报告内容有任何疑问,可直接与五洲健康体检客服部联系,进 一步咨询。

健康体检咨询电话： 0352-5332388

客户服务咨询电话： 0352-5339811

五洲健康体检报告由下列内容组成：

第一部分：主检报告

第二部分：分科分项结果

第三部分：检验报告

第四部分：附表

主检报告

检查综述

1、【血常规（五分类）】 血小板分布宽度(PDW)偏低(11.3 fl) 平均血红蛋白含量(MCH)偏低(26.9 pg)
2、【甲状腺功能系列】 甲状腺球蛋白(TG)偏低(0.43 ng/ml) 甲状腺过氧化物酶抗体偏高(158.8 IU/ml)
3、【生殖道微生态】 上皮细胞(白带)+/HP G-杆菌+
4、【生化 1(特殊级)】 甘油三脂(TG)偏低(0.62 mmol/L) 高密度脂蛋白(HDL)偏高(1.59 mmol/L)
5、【尿液分析+尿沉渣】 小圆上皮细胞(SRC)偏高(1 个/ul) 鳞状上皮细胞偏高(5 /HP) 粘液丝偏高(6 /HP)
6、【肺部双源 CT】 1、右肺中叶及下叶前基底支气管扩张 2、右肺下叶内基底段纤维硬结灶 3、右肺下叶前基底段钙化灶
7、【心电图】 1.窦性心律 2.逆钟向转位
8、【甲状腺彩超】 1.甲状腺实质回声欠均匀 建议甲功 2.甲状腺右侧叶结节 TI-RADS 2 级 3.甲状腺左侧叶结节 TI-RADS 3 级
9、【乳腺彩超】 右侧乳腺导管局部扩张
10、【盆腔彩超】 宫颈肥大

医生建议

【血小板分布宽度(PDW)偏低】:
(1)供内科结合临床参考。

【平均血红蛋白含量(MCH)偏低】:
(1)供内科结合临床参考。

【甲状腺球蛋白(TG)偏低】:
(1)甲状腺球蛋白（TG）是由甲状腺滤泡上皮细胞合成，存储在甲状腺滤泡内的大分子糖蛋白，是甲状腺滤泡内胶质的主要成分。
(2)在正常情况下，甲状腺球蛋白（TG）只在甲状腺腔内循环，并不进入到血液中循环。
(3)只有在甲状腺炎症引起甲状腺滤泡破坏（如桥本甲状腺炎、慢性淋巴细胞性甲状腺炎和自身免疫性甲状腺功能减退等）、出血（如结节性甲状腺肿）或甲状腺组织无序的快速增长（如 Graver 病和甲状腺滤泡细胞癌等），可能使甲状腺球蛋白（TG）进入血循环。
(4)甲状腺球蛋白（TG）也可用于甲状腺癌的诊断，但敏感性不高。目前仅用于甲状腺滤泡状腺癌的疗效观察和复发监测，若手术后或放射碘（RAI）治疗后血 TG 升高，则提示肿瘤复发或转移；若降低到无法测出，则提示预后良好。
(5)注意，在进行甲状腺穿刺术后或甲状腺扫描后的 1～2 周内，血中甲状腺球蛋白（TG）可有不同程度的升高。

【甲状腺过氧化物酶抗体偏高】:
(1)甲状腺过氧化物酶是促进甲状腺合成和分泌甲状腺激素必不可少的酶。在合成甲状腺激素的过程中，碘的有机化、碘与酪氨酸的结合在一起都需要甲状腺过氧化物酶。

(2)在疾病状态下，微粒体从甲状腺滤泡上皮细胞漏出，刺激机体产生抗微粒体抗体。两者形成的免疫复合物在补体介导下启动甲状腺滤泡的炎症反应和细胞毒性作用，进一步引起甲状腺损伤和功能减退。检测抗微粒体抗体最灵敏的测试是抗甲状腺过氧化物酶抗体。
(3)在临床上，通常用于自身免疫性甲状腺疾病的辅助诊断和判断亚临床型甲状腺功能减退是否需要治疗。
(4)甲状腺过氧化物酶抗体偏高，说明体内存在着自身免疫反应，一般提示患者为桥本甲状腺炎。增高是否严重主要取决于对甲状腺功能的影响，建议此类患者要定期监测甲状腺功能，防止患者发展为甲状腺功能减退。

【 G-杆菌+】:
(1)阴道微生物学检查是用于提示除阴道的正常菌群之外，可致病的菌群类别判断，用于临床治疗指导。

【上皮细胞(白带)+/HP】:
(1)在生理情况下，阴道内的细胞新陈代谢会正常脱落，在取标本的时候会取到有脱落的上皮细胞，镜检时就会发现阳性，这属于正常的现象。如果同时阴道分泌物检查发现有病原菌感染的情况，建议往妇科进一步诊断治疗。

【甘油三脂(TG)偏低】:
(1)可适当增加脂类食品的摄入。
(2)也可见于甲亢、肾上腺皮质功能低下、肝功能障碍者，往内科咨询，进一步诊治。
(3)高蛋白，高维生素饮食，适当增加奶、豆类制品、鱼类、新鲜水果和蔬菜。
(4)适当增加户外活动和日光照射，避免过度劳累，保持良好睡眠。
(5)定期复查，如检验结果异常，应在医师指导下治疗。

【高密度脂蛋白(HDL)偏高】:
(1)高密度脂蛋白(HDL)主要在肝脏合成，具有抗动脉粥样硬化的功能，是冠心病的保护因子。高密度脂蛋白(HDL)能将周围组织包括动脉壁内的胆固醇运转到肝脏进行代谢，是一种抗动脉粥样硬化的血浆脂蛋白。
(2)高密度脂蛋白(HDL)的含量与心血管的发病率和病变程度呈负相关，即高密度脂蛋白(HDL)减低，患冠心病的危险性增加；高密度脂蛋白(HDL)含量增高，患冠心病的危险性降低。
(3)高密度脂蛋白(HDL)对冠心病的临床诊断是一个重要的参考指标。它的升高是临床冠心病保护因子之一，并能防治和延缓动脉粥样硬化的发展。
(4)血清中高密度脂蛋白(HDL)的降低，预示着冠心病的出现。临床上常同时测定高密度脂蛋白(HDL)和血清总胆固醇，并根据它们的比值作为冠心病的信息指标。
(5)高密度脂蛋白(HDL)减少，主要见于冠心病、冠状动脉粥样硬化、高甘油三酯血症、慢性贫血、脑血管病、糖尿病、急慢性肝炎、肝硬化等疾病。
(6)戒烟，增强运动，采用低脂、低糖饮食，少食富含脂肪、胆固醇及饱和脂肪酸的食物，多进食蔬菜、水果、豆制品、粗粮、鱼和高纤维食品。
(7)建议当高密度脂蛋白(HDL)减少时，可参考其他相关指标，积极治疗基础性疾病，往内分泌科复诊。

【鳞状上皮细胞偏高】:
(1)在生理情况下，机体正常的新陈代谢都会引起鳞状上皮细胞的脱离，这是一种正常的机体现象。如果长时间出现鳞状上皮细胞偏高的现象时，则有可能是尿路感染、泌尿系统结石等因素导致，应及时往泌尿外科进一步诊断治疗。

【粘液丝偏高】:
(1)尿常规中粘液丝是由尿路中细胞分泌出来的，在有尿路感染时分泌会明显增多，且伴有炎症细胞的出现。
(2)粘液丝偏高，可分为生理性偏高和病理性偏高两种，生理性偏高一般是由于喝水较少导致的尿液浓缩，一般在喝水后就能达到稀释的效果。

(3)病理性的粘液丝偏高是由于泌尿系炎症或者是前列腺炎导致的，需要注意观察，多喝水，同时有白细胞等炎症细胞增多时，应及时服用抗感染药物治疗。如果仅有粘液丝的增多而没有白细胞等炎症细胞增多时，尿路有炎症的可能性不大。
(4)建议平时饮食注意清淡，多喝水，少吃油腻和辛辣的食物，要注意个人清洁卫生，勤洗阴部，注意休息。

【小圆上皮细胞(SRC)偏高】:
(1)建议泌尿外科咨询，定期复查。

【右肺下叶前基底段钙化灶】:
(1)肺钙化灶是肺部的病理性产物，主要是肺部曾有过炎症或结核感染等病变，在机体修复的过程中，这些病变被纤维组织填充，并有钙质沉淀，形成的钙化结节或者钙化灶，提示是一个陈旧性病变。建议定期复查。

【支气管扩张】:
(1)建议呼吸内科诊断治疗。

【右肺下叶内基底段纤维硬结灶】:
(1)肺纤维化 、纤维化灶是一种常见的身体器官疾病，常为肺部组织感染后，机体修复的过程中，病变组织自然愈合后遗留下来的纤维化病灶，也可能是既往感染治疗不彻底，导致炎症反复发作，局部组织纤维化增生的表现。建议定期复查。
(2)肺钙化灶、硬结灶是肺部的病理性产物，主要是肺部曾有过炎症或结核感染等病变，在机体修复的过程中，这些病变被纤维组织填充，并有钙质沉淀，形成的钙化结节或者钙化灶，提示是一个陈旧性病变。建议定期复查。

【逆钟向转位】:
(1)建议心内科结合临床

【甲状腺实质回声欠均匀】:
(1)建议往内分泌科进一步复查。

【甲状腺左侧叶结节】:
(1)甲状腺结节是一种常见的甲状腺疾病，很多甲状腺疾病可表现为结节，如可由甲状腺退行性变、炎症、自身免疫性及新生物等多种病变所致。甲状腺结节在各个年龄段的男女人群中均可见到，但中年女性中较多。
(2)甲状腺结节分良性和恶性两大类，良性的占绝大多数，恶性者不足 1%，判断甲状腺结节的良恶主要依靠病史、体格检查、放射性核素扫描、穿刺细胞学检查。
(3)建议往外科就诊，进一步检查，明确诊断，结合临床诊治并定期复查。

【甲状腺右侧叶结节】:
(1)甲状腺结节是一种常见的甲状腺疾病，很多甲状腺疾病可表现为结节，如可由甲状腺退行性变、炎症、自身免疫性及新生物等多种病变所致。甲状腺结节在各个年龄段的男女人群中均可见到，但中年女性中较多。
(2)甲状腺结节分良性和恶性两大类，良性的占绝大多数，恶性者不足 1%，判断甲状腺结节的良恶主要依靠病史、体格检查、放射性核素扫描、穿刺细胞学检查。
(3)建议往外科就诊，进一步检查，明确诊断，结合临床诊治并定期复查。

【右侧乳腺导管局部扩张】:
(1)建议乳腺专科诊断治疗。

【宫颈肥大】:
(1)宫颈肥大引起的原因一是慢性炎症长期刺激，使宫颈充血、水肿，宫颈腺体和间质发生增生而导致宫颈不同程度的肥大、硬度增加 。

(2)二是在宫颈腺体的深部可能出现粘液潴留，形成大小不等的囊肿，使宫颈变得肥大。
(3)宫颈肥大有时可比正常宫颈增大 2～4 倍，宫颈表面可以是光滑的，也可有糜烂。宫颈质地一般较硬，这是纤维结缔组织增生所致的。
(4)如果是单纯性的宫颈肥大，一般不需特殊处理，妇科定期复查即可。

汇总医生： 丁昊炜

主检日期： 2026-01-18

主检医生：

分科结果

身高、体重、血压

项目名称	检查结果	项目名称	检查结果
身高	162cm	体重	62kg
血压	128/78mmHg		

***小结：**

未见异常

操作员：陈红锦　　检查日期:2025-12-30　　检查医生：名燕凌

妇科内诊

项目名称	检查结果	项目名称	检查结果
外阴	正常	尿道口	正常
阴道	通畅	子宫	正常
附件	正常	宫颈	光滑
后穹窿	正常		

***小结：**

未见异常

操作员：薛荣丽　　检查日期:2025-12-30　　检查医生：薛荣丽

检验报告

尿液分析+尿沉渣

项目名称	检查结果	单位	参考值	提示
白细胞尿	0	个/ul	0--13	
上皮细胞(EC)	6	/HP	0--28	
管型(CAST)	0	个/ul	0--1	
霉菌（尿）	0	/HP	0--0	
结晶	0	/HP	0--10	
透明度(CLA)	清亮			
胆红素(BIL)	-		阴性	
隐血(ERY)	-		阴性	
小圆上皮细胞(SRC)	1	个/ul	0--0	↑
维生素 C	-		阴性	
异常红细胞	0	个/ul	0--3	
红细胞（正常）	0	个/ul	0--6	
鳞状上皮细胞	5	个/ul	0--0	↑
粘液丝	6	个/ul	0--0	↑
颜色(Colour)	淡黄色			
尿葡萄糖(GLU)	-		阴性	
酮体(KET)	-		阴性	
比重(SG)	1.015		1.003--1.030	
酸碱度(PH)	7.0		4.5--8.0	
尿蛋白质(PRO)	-		阴性	
尿胆原(URO)	-		阴性	
亚硝酸盐(NIT)	-		阴性	

红细胞(尿)(RBC)	0	个/ul	0--6	
尿白细胞(LEU)	-		阴性	

***小结：**

小圆上皮细胞(SRC)偏高(1 个/ul)　鳞状上皮细胞偏高(5 /HP)　粘液丝偏高(6 /HP)

操作员：祁佳佳　检查日期:2025-12-30　检查医生:康建忠

血常规（五分类）

项目名称	检查结果	单位	参考值	提示
白细胞(WBC)	5.08	10^9/L	3.5--9.5	
淋巴细胞绝对值(LY#)	1.49	10^9/L	1.1--3.2	
淋巴细胞百分比(LY%)	29.4	%	20--50	
中性粒细胞绝对值(GR#)	3.09	10^9/L	1.8--6.3	
中性粒细胞百分比(GR%)	60.6	%	40--75	
嗜碱性粒细胞绝对值(BA#)	0.01	10^9/L	0--0.06	
嗜碱性粒细胞百分比(BA%)	0.2	%	0--1.0	
嗜酸性粒细胞绝对值(EO#)	0.22	10^9/L	0.02--0.52	
嗜酸性粒细胞百分比(EO%)	4.4	%	0.4--8	
血小板(PLT)	176	10^9/L	125--350	
血小板分布宽度(PDW)	11.3	%	15--17	↓
平均血小板体积(MPV)	9.4	fl	6.0--14.0	
血小板压积(PCT)	0.165	%	0.11--0.28	
红细胞(RBC)	4.31	10^12/L	3.8--5.1	
血红蛋白	116	g/L	115--150	
红细胞压积(HCT)	36.5	%	35--45	
红细胞平均体积(MCV)	84.7	fl	82--100	
平均血红蛋白含量(MCH)	26.9	pg	27--34	↓
平均血红蛋白浓度(MCHC)	318	g/L	316--354	

单核细胞绝对值(MO#)	0.27	10^9/L	0.1--0.6	
单核细胞百分比(MO%)	5.4	%	3--10	
红细胞分布宽度标准差（RDW-SD）	49.1	fl	35--56	
红细胞分布宽度变异系数（RDW-CV）	16.3	%	10.6--16.6	
大血小板比率	23.1	%	11--45	
大血小板数目	41	10^9/L	30--90	
未成熟粒细胞数目	0.00	10^9/L	0--0.6	
未成熟粒细胞百分比	0.0	%	0--10	
有核红细胞数目	0.002	10^9/L	0--9999	
有核红细胞百分比	0.04	/100WBC	0--9999	

***小结：**

血小板分布宽度(PDW)偏低(11.3 fl)　平均血红蛋白含量(MCH)偏低(26.9 pg)

操作员：梁可欣　检查日期:2025-12-30　　检查医生:康建忠

甲状腺功能系列

项目名称	检查结果	单位	参考值	提示
甲状腺球蛋白(TG)	0.43	ng/ml	3.5--77	↓
促甲状腺素(TSH)	1.34	uIU/ml	0.55--4.78	
甲状腺过氧化物酶抗体	158.8	IU/ml	0--60	↑
游离三碘甲状腺原氨酸(FT3)	4.50	pmol/L	3.5--6.5	
游离甲状腺素(FT4)	16.76	pmol/L	11.5--22.70	

***小结：**

甲状腺球蛋白(TG)偏低(0.43 ng/ml)　甲状腺过氧化物酶抗体偏高(158.8 IU/ml)

操作员：梁可欣　检查日期:2025-12-30　　检查医生:康建忠

生殖道微生态

项目名称	检查结果	单位	参考值	提示

线索细胞	-			
清洁度	II			
上皮细胞(白带)	+			
滴虫	—			
G-球菌	—			
霉菌	—			
G-杆菌	+			
G+杆菌	—			
G+球菌	—			

***小结：**

上皮细胞(白带)+/HP　G-杆菌+

操作员：祁佳佳　检查日期:2025-12-31　检查医生:康建忠

生化 1(特殊级)

项目名称	检查结果	单位	参考值	提示
碳酸氢根(HCO3)	24.60	mmol/L	22--29	
总蛋白(T PROT)	71.8	g/L	65--85	
白蛋白(ALB)	42.20	g/L	40--55	
球蛋白(GLB)	29.60	g/L	15--35	
白蛋白/球蛋白(ALB/GLB)	1.43		1.0--2.5	
碱性磷酸酶(ALP)	82.0	U/L	35--100	
肌酐(CREA)	58.70	umol/L	41--73	
尿酸(UA)	264.00	umol/L	140--340	
钾(K)	3.87	mmol/L	3.5--5.3	
钠(Na)	139.2	mmol/L	137--147	
氯(Cl)	100.7	mmol/L	99--110	
钙(Ca)	2.14	mmol/L	2.11--2.52	

乳酸脱氢酶(LDH)	154.00	U/L	120--250	
淀粉酶(AMY)	90.00	IU/L	35--135	
葡萄糖(GLU)	5.29	mmol/L	3.89--6.1	
总胆红素(TBIL)	7.50	umol/L	0--21	
直接胆红素(DBIL)	2.2	umol/L	0--8.0	
间接胆红素(IBIL)	5.30	umol/L	0--17.39	
丙氨酸氨基转移酶(ALT)	15.00	U/L	7--40	
门冬氨酸氨基转移酶(AST)	18.00	U/L	13--35	
尿素测定（Urea）	4.70	mmol/L	2.6--7.5	
肌酸激酶(CK)	56.00	U/L	40--200	
α-羟丁酸脱氢酶	120.00	U/L	72--182	
C 反应蛋白	1.40	mg/dl	0--3	
动脉硬化指数	1.57		1.31--3.19	
谷草比谷丙	1.20		0.4--2.5	
总胆固醇(CHOL)	4.74	mmol/L	2.59--5.2	
甘油三脂(TG)	0.62	mmol/L	0.7--1.7	↓
低密度脂蛋白(LDL)	2.50	mmol/L	0--4.13	
高密度脂蛋白(HDL)	1.59	mmol/L	0.77--1.55	↑

***小结：**

甘油三脂(TG)偏低(0.62 mmol/L)　高密度脂蛋白(HDL)偏高(1.59 mmol/L)

操作员：梁可欣　检查日期:2025-12-30　检查医生:康建忠

人乳头瘤病毒检查（HPV）

项目名称	检查结果	单位	参考值	提示
HPV 高危亚型 16	阴性			
HPV 高危亚型 18	阴性			
HPV 高危亚型 31	阴性			

HPV 高危亚型 26	阴性			
HPV 高危亚型 33	阴性			
HPV 高危亚型 35	阴性			
HPV 高危亚型 39	阴性			
HPV 高危亚型 45	阴性			
HPV 高危亚型 51	阴性			
HPV 高危亚型 52	阴性			
HPV 高危亚型 53	阴性			
HPV 高危亚型 56	阴性			
HPV 高危亚型 58	阴性			
HPV 高危亚型 59	阴性			
HPV 高危亚型 66	阴性			
HPV 高危亚型 68	阴性			
HPV 高危亚型 73	阴性			
HPV 高危亚型 82	阴性			
HPV 低危亚型 6	阴性			
HPV 低危亚型 11	阴性			
HPV 低危亚型 42	阴性			
HPV 低危亚型 43	阴性			
HPV 低危亚型 81	阴性			

***小结：**

未见异常

操作员：刘慧芳　检查日期:2026-01-18　　检查医生:陈建国

大同现代医学检验实验室

液基薄层细胞学图文报告

ID： 2025125625　　病理号： 113033

姓　名： 姚瑾　　性　别： 女　　年　龄： 37 岁

送检科室：　　电话号码： 18536562151　　床　号：

病 历 号：　　体检号： 2211231058

送检医院： 大同瑞慈康复体检　　送检日期： 2025-12-30　　末次月经：

送检医生：　　采样日期：　　报告日期： 2025-12-30

标本满意度： 满意　　细 胞 量： >45%　　红细胞： ☐　　经期样本： ☐

颈管细胞： ☑　　化生细胞： ☐　　鳞状细胞： ☑　　宫颈柱状细胞： ☑

未见上皮内病变/恶性细胞： ☑

正常范围内： ☑

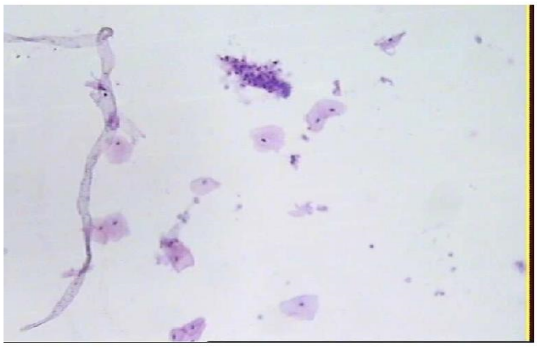

良性反应性改变： ☑
- 炎性： ☑
  - 轻度： ☑
  - 中度： ☐
  - 重度： ☐
- 放疗： ☐
- 妊娠： ☐
- 萎缩性： ☐
- 宫内避孕器： ☐
- 其他： ☐

病原体： 滴虫感染： ☐　念珠菌感染： ☐　细菌感染： ☐

提示 HPV 感染： ☐　疱疹病毒感染： ☐

鳞状上皮细胞分析：

非典型鳞状细胞： ☐
- 倾向上皮内瘤变： ☐
- 倾向良性反应性改变： ☐
- 不能明确意义(ASC-US) ☐
- 不除外高度病变(ASC-H) ☐

上皮内低度病变： ☐　　鳞癌： ☐

上皮内高度病变： ☐
- CIN2： ☐
- CIN3： ☐

腺上皮细胞分析：

非典型腺细胞： ☐
- 宫内膜： ☐
- 来源不明： ☐

非典型腺细胞(宫颈管)： ☐
- 倾向原位腺癌： ☐
- 不能明确意义： ☐
- 倾向良性反应性改变： ☐

腺癌： ☐
- 宫颈管： ☐
- 宫内膜： ☐
- 其　它： ☐

炎细胞： ☐
- 轻度： ☐
- 中度： ☐
- 重度： ☐

可疑腺癌： ☐

诊断意见： 未见上皮内病变或恶性细胞（NILM）。

建　　议：

报告医师： 张荣生

地址：大同市魏都大道 79 号，本报告医师签字后有效

咨询：0352-2830587　4006-122-995

妇科细胞学是筛查项目，出于技术原因，可能会有假阴性结果，本检测仅对来样负责，如果对结果有疑义，请在收到报告 7 天内与我们联系。

瑞慈健康体检

数码电子阴道镜检查报告单

检查部位：　　检查时间：2025-12-30 11:19

姓名：姚瑾　　年龄：37　　初复诊：　　科别：

检查号：405492　　病历号：　　住院号：　　病区号：　　床位号：

末次月经：　　婚否：　　孕次：　　产次：　　避孕方式：

病人主诉：

临床诊断：

病理结果：

阴道镜所见：

未见异常

RCI评估：

边界：	得分：	0
颜色：	得分：	0
血管：	得分：	0
碘反应：	得分：	0
	总得分：	0

诊断意见：未见异常

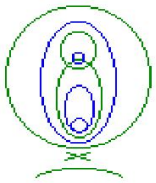

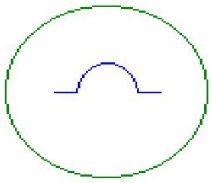

PO= 息肉	V = 非典型血管
C = 湿疣	E = 糜烂区
L = 粘膜白斑	I = 浸润性癌
PG= 着色病变	GO= 腺口
W = 醋酸白上皮	AT= 异常转化区
P = 点状血管	M = 镶嵌
B = 活检数量	X = 活检部位(点)

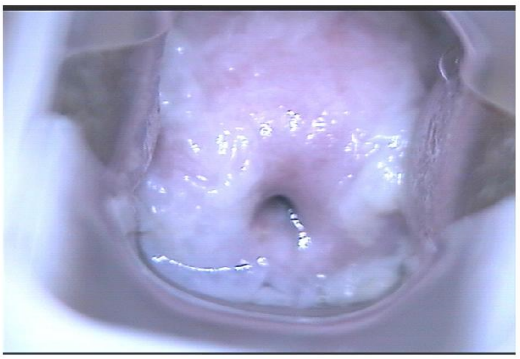

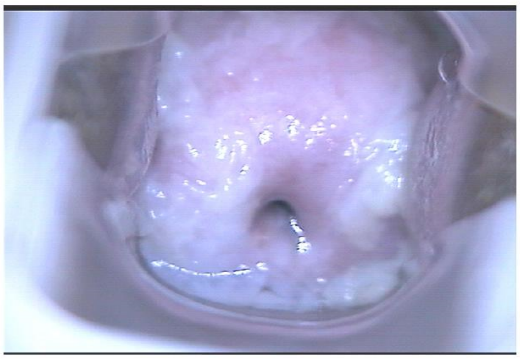

徐州市人从众科技发展有限公司　　申请医师：薛荣丽　　诊断医师：薛荣丽

只作临床参考，不作证明材料

体检科 12导联心电图报告

姚瑾　女　37岁　体检号:405492　病床号:

HR	: 70bpm	[60～100bmp]
P	: 100ms	[0～110ms]
PR	: 143ms	[120～200ms]
QRS	: 102↑ms	[60～100ms]
QT/QTc	: 377/408ms	[320～440/0～460ms]
P/QRS/T	: 67/69/9deg.	[0～75/-30～90/0～75deg]
RV5/SV1	: 1.723/0.161mV	[0.0～2.5/0.0～2.0mV]

诊断结果:

1.窦性心律

2.逆钟向转位

诊断医生:

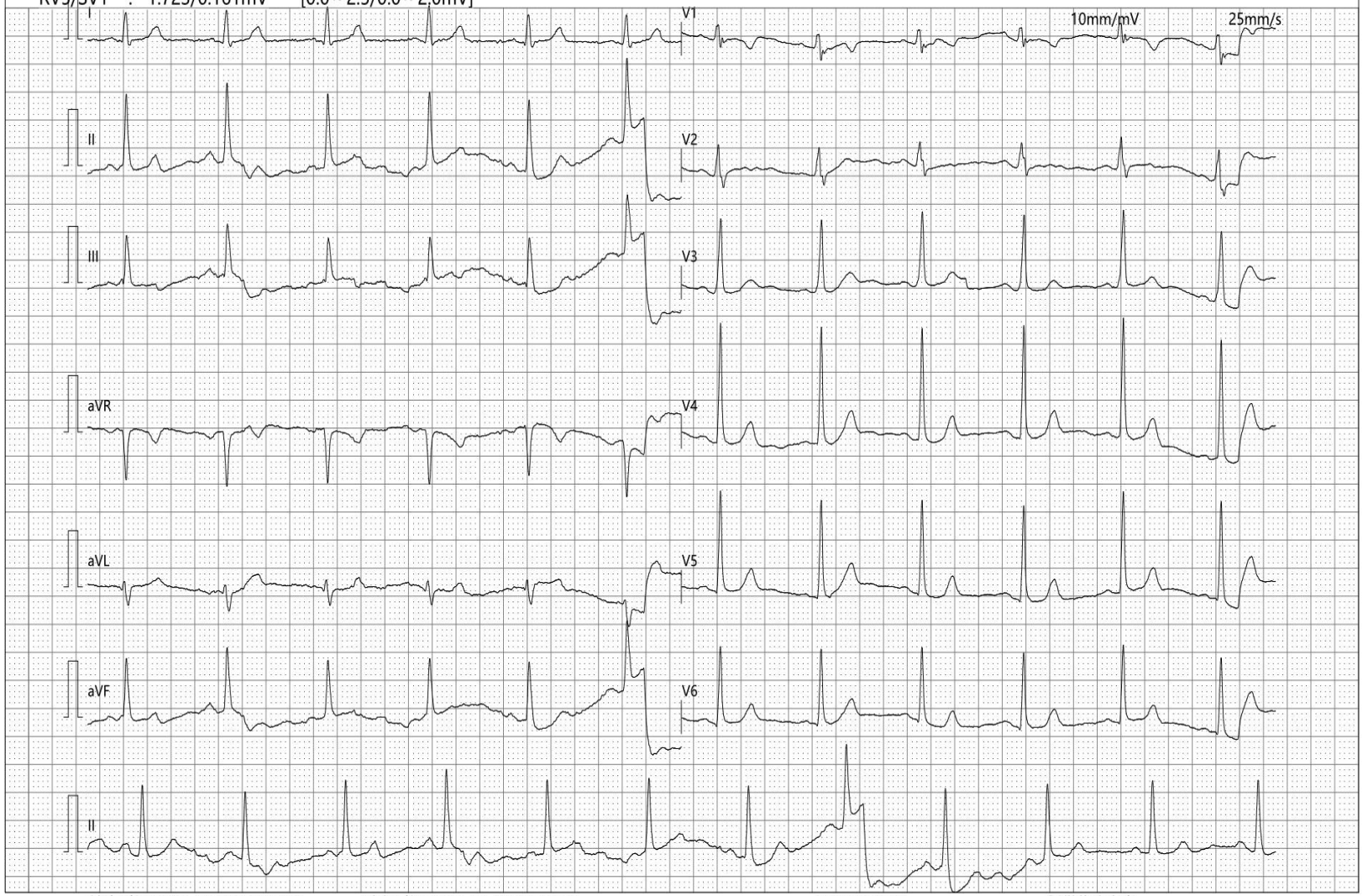

检查时间:2025-12-30 09:53:19　诊断时间:2025-12-30 10:04:25　SEMIP V1.90　*仅供临床参考*

大同五洲心血管病医院
0352-5332388

大同五洲心血管病医院

超声诊断图文报告

流水号：2211231058 **超声号：2092117**

姓名：姚瑾	年龄：37 岁	性别：女	检查设备：Vivid E95
体检号：405492	申请医院：本院	体检科室：体检科	检查部位：甲状腺彩超

经典图像：

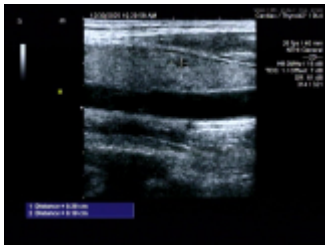

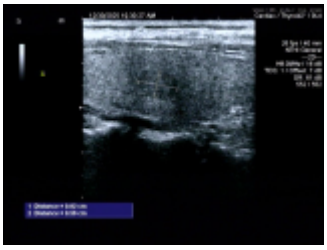

影像所见：

甲状腺双侧叶形态正常，包膜完整，实质回声欠均匀，于右侧叶腺体内探及囊性结节，大小约 0.4*0.2cm，边界清，形态规则，左侧叶腺体内探及偏低回声结节，大小约 0.9*0.6cm，边界清，形态规则，CDFI：结节内可见环状血流信号。

双侧颈部未见明显肿大淋巴结。

影像诊断：

1. 甲状腺实质回声欠均匀建议甲功
2. 甲状腺右侧叶结节 TI-RADS2 级
3. 甲状腺左侧叶结节 TI-RADS3 级

报告医师：李菊蓉 检查日期：2025-12-30

审核医师：李菊蓉 报告日期：2025-12-30

温馨提示：本报告仅供临床医生参考！若有疑问，请致电：0352---5339668

地址：大同市平城区迎宾街 750 号。

大同五洲心血管病医院

超声诊断图文报告

流水号：2211231058 **超声号：2092126**

姓名：姚瑾	年龄：37 岁	性别：女	检查设备：Vivid E95
体检号：405492	申请医院：本院	体检科室：体检科	检查部位：腹部彩超

经典图像：

影像所见：

肝脏大小形态正常，包膜光滑完整，实质回声均匀，肝内管道系统走行清晰，门静脉及肝内胆管不扩张。
胆囊大小形态正常，壁不厚、光滑，囊内透声好，肝外胆管不扩张。
胰腺大小形态正常，实质回声均匀，主胰管不扩张。
脾脏大小形态正常，实质回声均匀，脾门静脉不宽。
双肾大小形态正常，皮髓质分界清晰，集合系统未见分离，双侧输尿管未见扩张。

影像诊断：

肝、胆、脾、胰、双肾未见明显异常

报告医师：李菊蓉 检查日期：2025-12-30

审核医师：李菊蓉 报告日期：2025-12-30

温馨提示：本报告仅供临床医生参考！若有疑问，请致电：0352---5339668

地址：大同市平城区迎宾街 750 号。

大同五洲心血管病医院

超声诊断图文报告

流水号：2211231058 **超声号：2092129**

姓名：姚瑾	年龄：37 岁	性别：女	检查设备：Vivid E95
体检号：405492	申请医院：本院	体检科室：体检科	检查部位：乳腺彩超

经典图像：

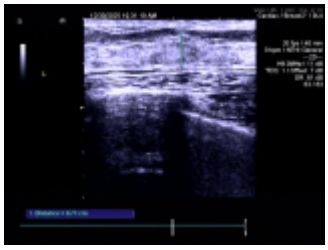

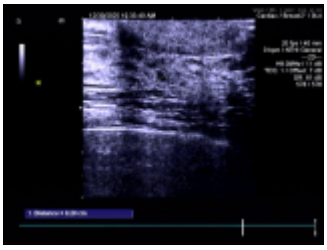

影像所见：

双侧乳腺腺体层次清晰，右乳腺体厚 1.0cm，左乳腺体厚 0.7cm，右乳乳头根部可见导管局部扩张，宽约 0.20cm，左侧乳导管未见扩张，双侧未见明显占位性病变，CDFI：未见异常血流信号。

双侧腋下未见明显肿大淋巴结。

影像诊断：

右侧乳腺导管局部扩张

报告医师：李菊蓉 检查日期：2025-12-30

审核医师：李菊蓉 报告日期：2025-12-30

温馨提示：本报告仅供临床医生参考！若有疑问，请致电：0352---5339668

地址：大同市平城区迎宾街 750 号。

大同五洲心血管病医院

超声诊断图文报告

流水号：2211231058 **超声号：2092197**

姓名：姚瑾	年龄：37 岁	性别：女	检查设备：Vivid E95
体检号：405492	申请医院：本院	体检科室：体检科	检查部位：盆腔彩超

经典图像：

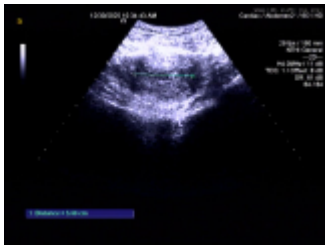

影像所见：

膀胱充盈佳，未见明显异常。

前位子宫，大小约 4.8*5.5*4.7cm，肌壁回声均匀，内膜线清晰，厚 1.0cm，宫颈厚约 3.2cm，双侧附件区未见异常。

影像诊断：

宫颈肥大

报告医师：李菊蓉 检查日期：2025-12-30

审核医师：李菊蓉 报告日期：2025-12-30

温馨提示：本报告仅供临床医生参考！若有疑问，请致电：0352---5339668

地址：大同市平城区迎宾街 750 号。

大同五洲心血管病医院

双源 CT 诊断图文报告

ID 号：2211231058　　影像号：CT20251230160

姓名：姚瑾	年龄：37 岁	性别：女	检查设备：西门子量子双源 CT
体检号：405492	申请医院：本院	体检科室：体检科	检查部位：肺部双源 CT

经典图像：

影像所见：

双侧胸廓对称，气管居中。气管及支气管未见狭窄及阻塞。右肺中叶及下叶前基底见部分支气管呈囊状扩张。右肺下叶内基底段（IM31）见一实性结节，大小约为 0.3cm×0.3cm，边界清晰。右肺下叶前基底段（IM31）见一钙化结节，大小约为 0.6cm×0.5cm，边界清晰。双肺门不大，形态自然。心脏及大血管大小、形态未见异常。纵隔内未见肿块及肿大淋巴结。胸膜无增厚，胸膜腔内无积液。胸壁软组织及骨骼未见病变征象。

影像诊断：

1、右肺中叶及下叶前基底支气管扩张
2、右肺下叶内基底段纤维硬结灶
3、右肺下叶前基底段钙化灶

报告医师：张剑峰　　检查日期：2025-12-31

审核医师：张剑峰　　报告日期：2025-12-31

温馨提示：本报告仅供临床医生参考！若有疑问，请致电：0352---5339668

地址：大同市平城区迎宾街 750 号。