



2211230996

大同瑞慈健康体检

报 告 册

体检编号	405430	工号	449
姓名	张璐		
性别	女	年龄	35岁
单位	平城区妇联		
部门	平城区妇联		
联系电话	18613538877		
体检日期	2025-09-17		

尊敬的张璐女士您好！

首先，瑞慈健康体检全体员工欢迎您的光临，并对您的信任表示衷心的感谢！

您于 2025-09-17 （体检编号：405430）完成健康检查，本机构的各科医生已根据您的体检项目及结果，汇总成此份健康体检报告，并经总检医生审核。据此提出对您健康状况的综合分析及建议。

瑞慈健康体检倡导“大健康、大康复”，提出“健康是第一财富（Rich）”的人文理念。希望您仔细阅读并妥善地保管此份健康体检报告，并认真关注报告中的提示与建议，若您对报告内容有任何疑问，可直接与瑞慈健康体检客服部联系，进一步咨询。

健康体检咨询电话：0352-2824444

客户服务咨询电话：0352-2830597

400-6112995

瑞慈健康体检报告由下列内容组成：

第一部分：主检报告

第二部分：分科分项结果

第三部分：检验报告

第四部分：附表

主检报告

检查综述

- 1、【血常规（五分类）】 血小板压积(PCT)偏高(0.295 %)
- 2、【血脂两项】 总胆固醇(CHOL)偏高(6.34 mmol/L)
- 3、【妇科内诊】 (1) 阴道炎
- 4、【心电图】 1. 窦性心律不齐
- 5、【心脏彩超】 三尖瓣少量反流
- 6、【乳腺彩超】 1. 左乳结节 BI-RADS 3 级 2. 右侧副乳
- 7、【外科（女）】 (1) 乳腺：左乳纤维瘤切除术后
- 8、【双下肢血管彩超】 左侧脚踝外侧浅静脉局限性扩张伴血栓形成

医生建议

【血小板压积(PCT)偏高】：

(1) 血小板压积是指外周血中血小板的容积占血液容积的百分比。血小板压积偏高，如果在血小板数目正常的情况下，可不作考虑。如果血小板数目明显增高，建议往血液科进一步复查，以明确诊断。

【总胆固醇(CHOL)偏高】：

(1) 总胆固醇是脂质的主要成分之一，其数量受年龄、家族、性别、饮食、遗传等多种因素影响。总胆固醇对人体生长发育以及新陈代谢有重要的作用，正常值是 2.59-5.20mmol/L。

(2) 总胆固醇升高后，会增加类脂物质的堆积，会产生更多的血管斑块，进而增加心脑血管疾病的风险。大于 5.21-5.69mmol/L 是胆固醇的临界偏高，即使是一个完全健康的人，只要总胆固醇 > 7.2mmol/L 或低密度脂蛋白 > 4.9mmol/L，未来发生心脑血管的风险就明显增高，应该马上治疗。

(3) 总胆固醇升高根据病因可分为两大类：一是原发性，是由于遗传因素缺陷所致，另一种是继发性，可引起其升高的疾病主要有糖尿病、高血压、甲减、肝肾疾病等。

(4) 降低总胆固醇的治疗中，原发性偏高应积极应用降脂药，曾经选择他汀类药物，胆固醇不能达标的，可联合用药（如依折麦布等）。

(5) 如果总胆固醇偏高，且患者有糖尿病、高血压、甲减、肝肾疾病或者已经发生心脑血管疾病的人更应积极用药，控制降低疾病风险。

(6) 戒烟，增强运动，采用低脂、低糖饮食，少食富含脂肪、胆固醇及饱和脂肪酸的食物，多进食蔬菜、水果、豆制品、粗粮、鱼和高纤维食品。

(7) 必要时在医师指导下使用降脂药物治疗，并前往内分泌科复诊。

【阴道炎】：

(1) 阴道炎是阴道粘膜及粘膜下结缔组织的炎症，是妇科门诊常见的疾病。

(2) 正常健康妇女，由于解剖学及生物化学特点，阴道对病原体的侵入有自然防御功能，当阴道的自然防御功能遭到破坏，则病原体易于侵入，导致阴道炎症。

(3) 绝经后妇女由于雌激素缺乏，阴道上皮菲薄，细胞内糖原含量减少，阴道 PH 高达 7 左右，故阴道抵抗力低下，比青春期及育龄妇女易受感染。

(4) 阴道炎临床上以白带的性状发生改变以及外阴痒痒灼痛为主要临床特点，感染累及尿道时，可有尿痛、尿急等症状。常见的阴道炎有细菌性阴道病、滴虫性阴道炎、霉菌性阴道炎、老年性阴道炎。

(5) 阴道炎由不同的病原体感染所致，一旦出现外阴不适，白带异常，立即去医院检查，确定病原体，针对病因治疗。

【窦性心律不齐】：

- (1) 供内科临床参考，可见于正常人，无重要临床意义。
- (2) 见于正常人，是一种随呼吸节律而变化的正常心律。

【三尖瓣少量反流】：

(1) 由于三尖瓣瓣膜轻微的改变而产生三尖瓣相对关闭不全。在很多人中，没有临床症状，只有在做心脏彩超时发现。一般不需要治疗，建议定期复查，必要时心内科结合临床考虑。

【副乳】：

- (1) 副乳即多乳，是某处乳腺基本完全消失的异常发育。副乳是女性常见的一种乳房发育畸形，它常为发育不全的组织，多数像婴儿的乳房，或者只见一点皮肤色素加深，中央可有一点点皮肤增厚，类似小小的乳头。
- (2) 副乳有的仅有乳腺，有的仅有乳头，但也有在腋部可见完整的乳体(乳头、乳晕、腺体)，且较大。月经前副乳肿胀疼痛，妊娠时明显增大，有乳头的在哺乳期间甚至还可以分泌出乳汁来。
- (3) 副乳可以发生在乳腺上的任何部位，但最常见的部位是在腋前缘处，亦可见于腋中央和腹壁，偶尔也可见于腹股沟处，但极少见。
- (4) 凡是有腺体组织的副乳，同正常乳房一样受性激素的影响，呈周期性变化，经前期胀痛，还可发生与正常乳腺相同的常见疾病，如增生、囊肿等。
- (5) 女性副乳在月经期、妊娠或哺乳时可出现胀痛，有时有乳汁分泌，一般不需处理。发生病变时需手术治疗。男性副乳应尽早手术治疗。

【左乳结节 BI-RADS 3 级】：

- (1) 建议外科诊断治疗

【左乳纤维瘤切除术后】：

- (1) 建议乳腺专科定期复查。

【左侧脚踝外侧浅静脉局限性扩张伴血栓形成】：

- (1) 建议专科诊断治疗

汇总医生： 樊兴国

主检日期： 2025-09-18

主检医生：

分科结果

身高、体重、血压

项目名称	检查结果	项目名称	检查结果
身高	166cm	体重	56kg
血压	115/62mmHg		

***小结:**

未见异常

操作员：陈红锦 检查日期：2025-09-17 检查医生：名燕凌

内科

项目名称	检查结果	项目名称	检查结果
心率	84 次/min	心律	齐
心脏杂音	无	心界	正常
肺部	正常	呼吸音	呼吸音清
啰音	未闻及	叩诊	叩诊呈清音
腹部触诊	腹部平软	发育	正常
肝胆	肋下未触及	脾脏	肋下未触及
双肾	无叩击痛	肠鸣音	正常
营养	良好	神经系统	正常
生理反射	生理反射存在	病理反射	病理反射未引出
颅神经	正常	运动功能	正常
深浅感觉	正常	其它	无异常发现
既往史	无		

***小结:**

未见异常

操作员：陈红锦 检查日期：2025-09-18 检查医生：名燕凌

外科（女）

项目名称	检查结果	项目名称	检查结果
皮肤	正常	甲状腺	无肿大
浅表淋巴结	无肿大	肛门	正常
泌尿外生殖器	正常	四肢关节	未见异常
腹股沟	未见异常	足背动脉	正常
紫绀	无	色素沉着	无
脱毛	无	脱色	无
浮肿	无	皮下结节	无
头颅	正常	颈部	正常
乳腺	左乳纤维瘤切除术后	脊柱	正常
直肠	未检	皮肤黄疸	无
四肢	活动正常	其他	无

***小结:**

(1) 乳腺：左乳纤维瘤切除术后

操作员：张明远

检查日期：2025-09-17

检查医生：张明远

妇科内诊

项目名称	检查结果	项目名称	检查结果
外阴	正常	尿道口	正常
阴道	黏膜充血	子宫	正常
附件	正常	宫颈	光滑
后穹窿	正常		

***小结:**

(1) 阴道炎

操作员：智美玲

检查日期：2025-09-17

检查医生：智美玲

检验报告

尿液分析+尿沉渣

项目名称	检查结果	单位	参考值	提示
白细胞尿	0	个/u1	0--13	
上皮细胞(EC)	0	/HP	0--28	
管型(CAST)	0	个/u1	0--1	
霉菌(尿)	0	/HP	0--0	
结晶	0	/HP	0--10	
透明度(CLA)	清亮			
胆红素(BIL)	-		阴性	
隐血(ERY)	-		阴性	
小圆上皮细胞(SRC)	0	个/u1	0--0	
维生素C	-		阴性	
异常红细胞	0	个/u1	0--3	
红细胞(正常)	0	个/u1	0--6	
鳞状上皮细胞	0	个/u1	0--0	
粘液丝	0	个/u1	0--0	
颜色(Colour)	淡黄色			
尿葡萄糖(GLU)	-		阴性	
酮体(KET)	-		阴性	
比重(SG)	1.020		1.003--1.030	
酸碱度(PH)	5.0		4.5--8.0	
尿蛋白质(PRO)	-		阴性	
尿胆原(URO)	-		阴性	
亚硝酸盐(NIT)	-		阴性	
红细胞(尿)(RBC)	0	个/u1	0--6	
尿白细胞(LEU)	-		阴性	

*小结：

未见异常

操作员：刘慧芳 检查日期：2025-09-17 检查医生：康建忠

血常规（五分类）

项目名称	检查结果	单位	参考值	提示
白细胞(WBC)	5.18	$10^9/L$	3.5--9.5	
淋巴细胞绝对值(LY#)	2.07	$10^9/L$	1.1--3.2	
淋巴细胞百分比(LY%)	40.0	%	20--50	
中性粒细胞绝对值(GR#)	2.81	$10^9/L$	1.8--6.3	
中性粒细胞百分比(GR%)	54.3	%	40--75	
嗜碱性粒细胞绝对值(BA#)	0.02	$10^9/L$	0--0.06	
嗜碱性粒细胞百分比(BA%)	0.4	%	0--1.0	
嗜酸性粒细胞绝对值(E0#)	0.07	$10^9/L$	0.02--0.52	
嗜酸性粒细胞百分比(E0%)	1.3	%	0.4--8.0	
血小板(PLT)	315	$10^9/L$	125--350	
血小板分布宽度(PDW)	16.1	%	15--17	
平均血小板体积(MPV)	9.4	f1	6.0--14.0	
血小板压积(PCT)	0.295	%	0.11--0.28	↑
红细胞(RBC)	4.91	$10^{12}/L$	3.8--5.1	
血红蛋白	145	g/L	115--150	
红细胞压积(HCT)	43.5	%	35--45	
红细胞平均体积(MCV)	88.6	f1	82--100	
平均血红蛋白含量(MCH)	29.5	pg	27--34	
平均血红蛋白浓度(MCHC)	333	g/L	316--354	
单核细胞绝对值(MO#)	0.21	$10^9/L$	0.1--0.60	
单核细胞百分比(MO%)	4.0	%	3--10	
红细胞分布宽度标准差(RDW-SD)	41.2	f1	35--56	
红细胞分布宽度变异系数(RDW-CV)	12.4	%	10.6--16.6	

大血小板比率	22.0	%	11--45	
大血小板数目	69	$10^9/L$	30--90	
未成熟粒细胞数目	0.01	$10^9/L$	0--999	
未成熟粒细胞百分比	0.1	%	0--100	
有核红细胞数目	0.000	$10^9/L$	0--9999	
有核红细胞百分比	0.00	/100WBC	0--9999	

***小结:**

血小板压积(PCT)偏高(0.295 %)

操作员：刘慧芳 检查日期:2025-09-17 检查医生:康建忠

肾功三项

项目名称	检查结果	单位	参考值	提示
肌酐(CREA)	48.00	umol/L	41--73	
尿酸(UA)	234.00	umol/L	140--340	
尿素测定(Urea)	4.60	mmol/L	2.6--7.5	

***小结:**

未见异常

操作员：梁可欣 检查日期:2025-09-17 检查医生:康建忠

空腹血糖

项目名称	检查结果	单位	参考值	提示
葡萄糖(GLU)	4.49	mmol/L	3.89--6.1	

***小结:**

未见异常

操作员：梁可欣 检查日期:2025-09-17 检查医生:康建忠

肝功能三项

项目名称	检查结果	单位	参考值	提示
γ -谷氨酰转肽酶(GGT)	16.0	U/L	7--45	
丙氨酸氨基转移酶(ALT)	16.00	U/L	7--40	

门冬氨酸氨基转移酶 (AST)	17.00	U/L	13—35	
谷草比谷丙	1.06		0.4—2.5	

***小结:**

未见异常

操作员：梁可欣 检查日期:2025-09-17 检查医生:康建忠

人乳头瘤病毒检查 (HPV)

项目名称	检查结果	单位	参考值	提示
HPV 高危亚型 16	阴性 (-)		阴性	
HPV 高危亚型 18	阴性 (-)		阴性	
HPV 高危亚型 31	阴性 (-)		阴性	
HPV 高危亚型 26	阴性 (-)		阴性	
HPV 高危亚型 33	阴性 (-)		阴性	
HPV 高危亚型 35	阴性 (-)		阴性	
HPV 高危亚型 39	阴性 (-)		阴性	
HPV 高危亚型 45	阴性 (-)		阴性	
HPV 高危亚型 51	阴性 (-)		阴性	
HPV 高危亚型 52	阴性 (-)		阴性	
HPV 高危亚型 53	阴性 (-)		阴性	
HPV 高危亚型 56	阴性 (-)		阴性	
HPV 高危亚型 58	阴性 (-)		阴性	
HPV 高危亚型 59	阴性 (-)		阴性	
HPV 高危亚型 66	阴性 (-)		阴性	
HPV 高危亚型 68	阴性 (-)		阴性	
HPV 高危亚型 73	阴性 (-)		阴性	
HPV 高危亚型 82	阴性 (-)		阴性	
HPV 低危亚型 6	阴性 (-)		阴性	
HPV 低危亚型 11	阴性 (-)		阴性	
HPV 低危亚型 42	阴性 (-)		阴性	

HPV 低危亚型 43	阴性(-)		阴性	
HPV 低危亚型 81	阴性(-)		阴性	

***小结:**

未见异常

操作员：赵伟 检查日期:2025-09-18 检查医生:康建忠

血脂两项

项目名称	检查结果	单位	参考值	提示
总胆固醇(CHOL)	6.34	mmol/L	2.59--5.2	↑
甘油三脂(TG)	0.71	mmol/L	0.7--1.7	

***小结:**

总胆固醇(CHOL)偏高(6.34 mmol/L)

操作员：梁可欣 检查日期:2025-09-17 检查医生:康建忠

大同现代医学检验实验室

液基薄层细胞学图文报告

ID: 2025120372

病理号: 108868

姓名: 张璐

性别: 女

年龄: 35岁

送检科室:

电话号码: 18613538877

床号:

病历号:

体检号: 2211230996

送检医院: 大同瑞慈康复体检

送检日期: 2025-09-17

末次月经:

送检医生:

采样日期:

报告日期: 2025-09-17

标本满意度: 满意

细胞量: >45%

红细胞:

经期样本:

颈管细胞:

化生细胞:

鳞状细胞:

宫颈柱状细胞:

未见上皮内病变/恶性细胞:

正常范围内:

良性反应性改变:

- 炎性:
 - 轻度:
 - 中度:
 - 重度:
- 放疗:
- 妊娠:
- 萎缩性:
- 宫内避孕器:
- 其他:

病原体: 滴虫感染: 念珠菌感染: 细菌感染:

提示 HPV 感染: 疱疹病毒感染:

鳞状上皮细胞分析:

非典型鳞状细胞:

- 倾向上皮内瘤变:
- 倾向良性反应性改变:
- 不能明确意义(ASC-US):
- 不排除高度病变(ASC-H):

上皮内低度病变: 鳞癌:

上皮内高度病变:

- CIN2:
- CIN3:

腺上皮细胞分析:

非典型腺细胞:

- 宫内膜:
- 来源不明:

非典型腺细胞(宫颈管):

- 倾向原位腺癌:
- 不能明确意义:
- 倾向良性反应性改变:

腺癌:

- 宫颈管:
- 宫内膜:
- 其它:

炎细胞:

- 轻度:
- 中度:
- 重度:

可疑腺癌:

诊断意见: 未见上皮内病变或恶性细胞 (NILM)。

建议:

报告医师: 张荣生

地址: 大同市魏都大道 79 号, 本报告医师签字后有效
咨询: 0352-2830587 4006-122-995

妇科细胞学是筛查项目, 出于技术原因, 可能会有假阴性结果, 本检测仅对来样负责, 如果对结果有疑义, 请在收到报告 7 天内与我们联系。

大同瑞慈康复医院 12导联心电图报告

张璐 女 35岁

体检号:405430

病床号:

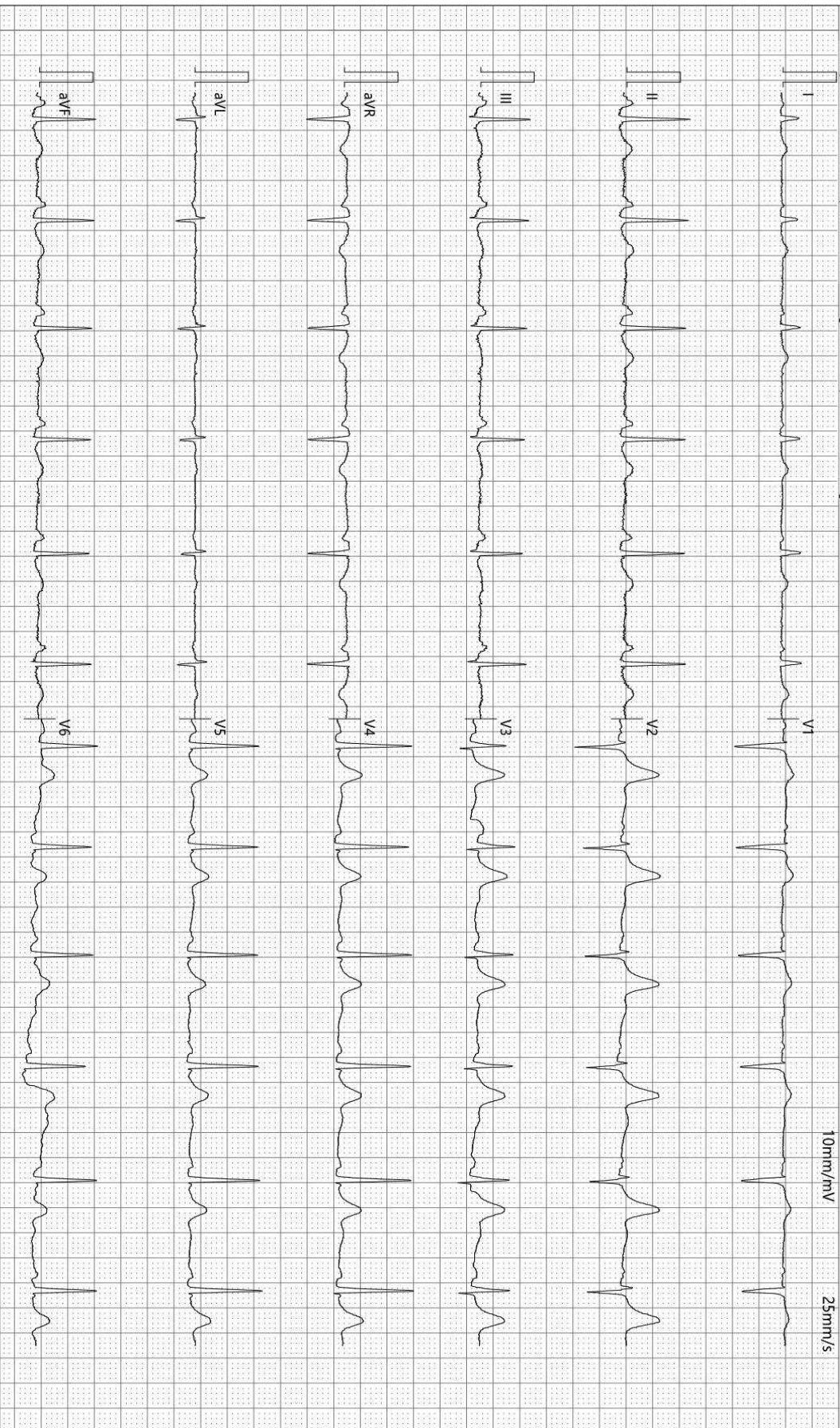
诊断结果:

窦性心律不齐

诊断医生:

曹建 陶志峰

HR : 70bpm [60 ~ 100bpm]
P : 107ms [0 ~ 110ms]
PR : 157ms [120 ~ 200ms]
QRS : 84ms [60 ~ 100ms]
QT/QTc : 364/394ms [320 ~ 440/0 ~ 460ms]
P/QRS/T : 74/71/53deg. [0 ~ 75/-30 ~ 90/0 ~ 75deg]
RV5/SV1 : 1.338/0.800mV [0.0 ~ 2.5/0.0 ~ 2.0mV]



检查时间:2025-09-17 09:25:36

诊断时间:2025-09-17 09:47:19

SEMIP V1.90

仅供临床参考

Rich 大同瑞慈康复医院
超声诊断图文报告

流水号: 2211230996

超声号: 1946439

姓名: 张璐

年龄: 35 岁

性别: 女

检查设备: Vivid E95

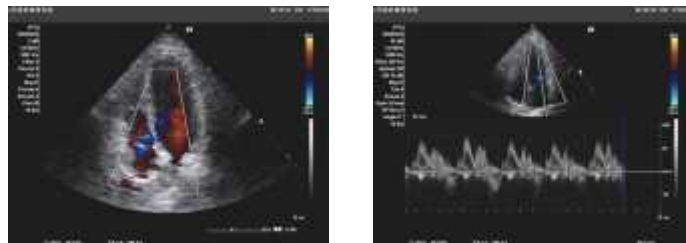
体检号: 405430

申请医院: 本院

体检科室: 体检科

检查部位: 心脏彩超

经典图像:



影像所见:

超声测量 (单位: mm)

升主动脉内径 26 (32±3mm)	左房内径 30 (35mm)	室间隔 8 (8-11mm)
左室内径 41 (47±4mm)	左室后壁 8 (8-11mm)	EF64% (50-80%)
右室内径 32 (36±4mm)	右房内径 32 (36±4mm)	FS34% (28-41%)
主肺动脉内径 20 (23±3mm)		

升主动脉内径正常, 心脏各腔室大小正常, 室间隔厚度正常, 左室壁未见明显节段性运动异常, 三尖瓣回声正常, 收缩期房侧可见少量返流信号, 余瓣膜及启闭功能未见明显异常, 舒张期二尖瓣口血流频谱 E/A>1, 心包腔未见积液。

影像诊断:

三尖瓣少量反流

报告医师: 李菊蓉

检查日期: 2025-09-17

审核医师: 李菊蓉

报告日期: 2025-09-17



注: 本报告仅供临床医生参考!

地址: 大同市魏都大道 79 号。若有疑问, 请致电: 0352---2830580

Rich 大同瑞慈康复医院
超声诊断图文报告

流水号: 2211230996

超声号: 1946434

姓名: 张璐

年龄: 35岁

性别: 女

检查设备: Vivid E95

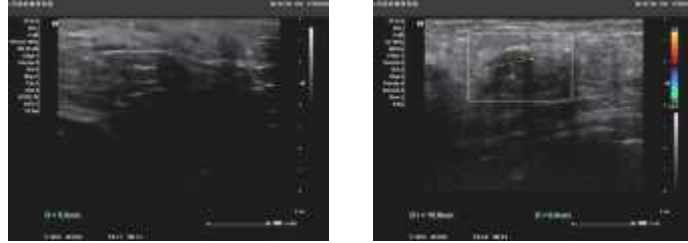
体检号: 405430

申请医院: 本院

体检科室: 体检科

检查部位: 乳腺彩超

经典图像:



影像所见:

哺乳期乳腺, 双侧乳腺腺体层次清晰, 腺体增厚, 右乳腺体厚 2.0cm, 左乳腺体厚 2.1cm, 左乳 2-3 点位探及低回声结节, 大小约 1.0*0.6cm, 边界清, 形态规则, 双侧乳导管扩张, CDFI: 未见异常血流信号。

右侧腋下可见腺体样回声, 厚约 0.5cm。

双侧腋下未见明显肿大淋巴结。

影像诊断:

1. 左乳结节 BI-RADS3 级
2. 右侧副乳

报告医师: 李菊蓉

检查日期: 2025-09-17

审核医师: 李菊蓉

报告日期: 2025-09-17



注: 本报告仅供临床医生参考!

地址: 大同市魏都大道 79 号。若有疑问, 请致电: 0352---2830580

Rich 大同瑞慈康复医院
超声诊断图文报告

流水号: 2211230996

超声号: 1947750

姓名: 张璐

年龄: 35 岁

性别: 女

检查设备: Vivid E95

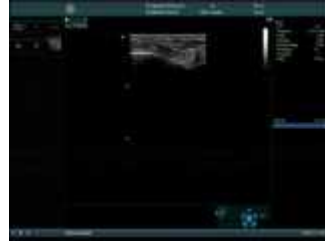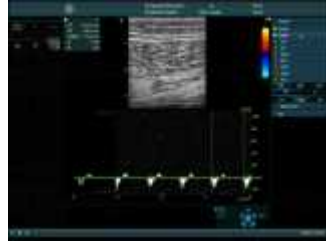
体检号: 405430

申请医院: 本院

体检科室: 体检科

检查部位: 双下肢血管彩超

经典图像:



影像所见:

双侧股总动脉、股浅动脉、股深动脉近侧段、腘动脉、双侧胫前、胫后动脉、足背动脉内中膜不增厚, 内壁欠光滑, CDFI: 血流充盈尚可。PW: 频谱形态正常。

双侧大隐静脉、股总静脉、股浅静脉、股深静脉近侧段、腘静脉、胫前、胫后静脉走行自然, 管腔内透声好, 探头加压管腔消失, CDFI: 显示上述静脉血流通畅。PW: 频谱正常。乏氏试验未见明显反流。

左侧脚踝外侧浅静脉局限性扩张, 范围约 1.3*0.3cm, 管腔内透声差, 可见实性回声充填, 探头加压管腔能被压瘪, CDFI: 未见血流信号。

影像诊断:

左侧脚踝外侧浅静脉局限性扩张伴血栓形成

报告医师: 张莘芝

检查日期: 2025-09-17

审核医师: 张莘芝

报告日期: 2025-09-17



注: 本报告仅供临床医生参考!

地址: 大同市魏都大道 79 号。若有疑问, 请致电: 0352---2830580

Rich 大同瑞慈康复医院
超声诊断图文报告

流水号: 2211230996

超声号: 1946445

姓名: 张璐

年龄: 35 岁

性别: 女

检查设备: Vivid E95

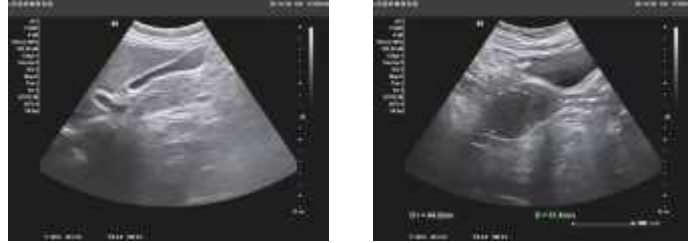
体检号: 405430

申请医院: 本院

体检科室: 体检科

检查部位: 全腹彩超

经典图像:



影像所见:

肝脏大小形态正常, 包膜光滑完整, 实质回声均匀, 肝内管道系统走行清晰, 门静脉及肝内胆管不扩张。

胆囊大小形态正常, 壁不厚、光滑, 囊内透声好, 肝外胆管不扩张。

胰腺大小形态正常, 实质回声均匀, 主胰管不扩张。

脾脏大小形态正常, 实质回声均匀, 脾门静脉不宽。

双肾大小形态正常, 皮髓质分界清晰, 集合系统未见分离, 双侧输尿管未见扩张。

膀胱充盈佳, 未见明显异常。

后位子宫, 大小约 4.4*3.5*3.7cm, 肌壁回声均匀, 内膜线清晰, 厚 0.6cm, 宫颈厚约 2.1cm, 双侧附件区未见异常。

影像诊断:

肝、胆、脾、胰、双肾、子宫、双侧附件区未见明显异常

报告医师: 李菊蓉

检查日期: 2025-09-17

审核医师: 李菊蓉

报告日期: 2025-09-17



注: 本报告仅供临床医生参考!

地址: 大同市魏都大道 79 号。若有疑问, 请致电: 0352---2830580

