



2211230893

大同瑞慈健康体检

报 告 册

体检编号	405327	工号	346
姓名	李海清		
性别	女	年龄	55岁
单位	平城区妇联		
部门	平城区妇联		
联系电话	13333420199		
体检日期	2025-12-22		

尊敬的李海清女士您好！

首先，瑞慈健康体检全体员工欢迎您的光临，并对您的信任表示衷心的感谢！

您于 2025-12-22 （体检编号：405327）完成健康检查，本机构的各科医生已根据您的体检项目及结果，汇总成此份健康体检报告，并经总检医生审核。据此提出对您健康状况的综合分析及建议。

瑞慈健康体检倡导“大健康、大康复”，提出“健康是第一财富（Rich）”的人文理念。希望您仔细阅读并妥善地保管此份健康体检报告，并认真关注报告中的提示与建议，若您对报告内容有任何疑问，可直接与瑞慈健康体检客服部联系，进一步咨询。

健康体检咨询电话： 0352-2824444

客户服务咨询电话： 0352-2830597

400-6112995

瑞慈健康体检报告由下列内容组成：

第一部分：主检报告

第二部分：分科分项结果

第三部分：检验报告

第四部分：附表

主检报告

检查综述

- 1、【外科（女）】（1）甲状腺：结节性肿大
- 2、【血常规（五分类）】血小板分布宽度(PDW)偏低(11.1 f1)
- 3、【空腹血糖】葡萄糖(GLU)偏高(6.32 mmol/L)
- 4、【尿液分析+尿沉渣】隐血(ERY)+- 粘液丝偏高(1 /HP)
- 5、【心电图】1.窦性心律 2.ST-T改变(II、III、avf)
- 6、【全腹彩超】1.中度脂肪肝 2.胆囊结石 多发

医生建议

【血小板分布宽度(PDW)偏低】：

(1)供内科结合临床参考。

【葡萄糖(GLU)偏高】：

(1)正常情况下，人体中糖的分解和合成代谢处于动态平衡，保持相对恒定。血清葡萄糖是指血液中的葡萄糖浓度，是诊断糖尿病最重要检查项目之一。

(2)空腹血糖偏高可分为生理性偏高（如餐后、高糖饮食、剧烈运动、情绪激动等均可引起一过性增高，经过休息后血糖值可以恢复正常）和病理性增高（如糖尿病、甲状腺功能亢进、库欣综合征等）。

(3)空腹血糖生理性增高经过调整饮食结构、避免剧烈活动、控制情绪等方式后可自行缓解，血糖值可以恢复正常。

(4)排除生理性增高因素经复查仍然增高者属于病理性增高，应及时到内分泌科复诊，明确血糖偏高的原因及所患疾病的种类。

(5)如果是首次检查发现血糖偏高，应及时到医院内分泌科进行详细的检查及正规的治疗。

(6)已确诊的糖尿病患者，如血糖仍较高则说明血糖控制不佳，应及时到医院内分泌科诊治，修正以往的治疗方案及改变一些不良的生活习惯。

(7)糖尿病的治疗强调早期治疗、长期治疗、综合治疗和措施个体化，综合防治包括糖尿病教育、饮食治疗、体育锻炼、药物治疗和血糖监测五个方面。

【粘液丝偏高】：

(1)尿常规中粘液丝是由尿路中细胞分泌出来的，在有尿路感染时分泌会明显增多，且伴有炎症细胞的出现。

(2)粘液丝偏高，可分为生理性偏高和病理性偏高两种，生理性偏高一般是由于喝水较少导致的尿液浓缩，一般在喝水后就能达到稀释的效果。

(3)病理性的粘液丝偏高是由于泌尿系炎症或者是前列腺炎导致的，需要注意观察，多喝水，同时有白细胞等炎症细胞增多时，应及时服用抗感染药物治疗。如果仅有粘液丝的增多而没有白细胞等炎症细胞增多时，尿路有炎症的可能性不大。

(4)建议平时饮食注意清淡，多喝水，少吃油腻和辛辣的食物，要注意个人清洁卫生，勤洗阴部，注意休息。

【隐血(ERY)+-】：

(1)尿隐血可分为肉眼血尿和镜下血尿。肉眼血尿是指肉眼能见到血色的尿，尿液呈洗肉水色或血色，通常在1000ml尿中含有1ml血液即肉眼可见。镜下血尿是指尿的颜色正常，通过显微镜可以观察到尿液中含红细胞，通常离心沉淀后的尿液镜检每高倍视野有红细胞3个以上。

(2)尿隐血是泌尿系疾病常见的症状之一，生理情况下女性生理期、运动后等都可以引起，病理情况下大多是由泌尿系统疾病引起，如泌尿系炎症、尿路结石等，也有一些血尿是由全身性疾病或泌尿系统邻近器官所致。

(3)需要指出的是：尿液呈红色并不都是血尿，有些药物、食物都能使尿液呈红色、橙色或褐色；由于严重创伤、错误输血等大量红细胞或组织破坏，也可导致血红蛋白或肌红蛋白血尿。

(4)建议往泌尿外科进一步复查，以明确诊断。

【ST-T 改变】：

(1)ST-T 改变主要是反映心肌缺血现象，具有 ST 段抬高和下移两种表现，多见于慢性冠状动脉供血不足、心绞痛、心肌炎、心肌劳损等，但有时也见于神经植物功能紊乱、精神紧张、电解质紊乱、内分泌疾病等。

(2)临床上把心肌缺血疾病的 ST-T 改变称为特异性 ST-T 改变，把超出正常范围而又不具备特异性 ST-T 改变归结为非特异性 ST-T 改变。建议定期复查、动态观察，并心内科结合临床考虑，必要时心脏彩超、冠脉 CTA 检查。

【中度脂肪肝】：

(1)脂肪肝是指肝脏被脂肪浸润，为一种多病因引起的获得性疾病。

(2)脂肪肝是以肝细胞脂肪变性和脂肪蓄积为病理特征，最常见易患因素有超重或肥胖、进食油腻食物、高脂血症（尤其甘油三酯升高）、营养失调（营养过量或不足）、饮酒、高脂血症、少运动、糖耐量异常、减肥造成体重急剧下降、营养不良、中毒和药物等。

(3)当肝内脂类（主要为甘油三酯）含量超过肝重的 5% 时为脂肪肝。脂肪肝是一个常见的临床现象，不是一个独立性的疾病。

(4)值得注意的是，过多的脂肪在肝组织、肝细胞内浸润，引起肝细胞肿大，严重可致肝硬化。脂肪肝是可逆性的，合理饮食、运动及治疗后可恢复。

(5)合理控制饮食，控制总摄入量，低盐、低脂和低糖类饮食，少吃动物内脏，多吃蔬菜水果；

(6)控制危险因素，如控制体重、改善胰岛素抵抗、调整血脂紊乱，戒酒、戒烟，坚持长期有氧运动，加强体育锻炼；

(7)定期复查腹部彩超、血脂、肝功能。

【胆囊结石】：

(1)胆囊结石主要为胆固醇性结石或以胆固醇为主的混合性结石，胆囊结石主要见于成年人，女性常见，尤以经产妇和服用避孕药者常见。

(2)胆囊结石一般认为与胆汁淤积、胆道细菌和寄生虫感染、胆固醇代谢失调以及胆囊的运动功能失调有关。

(3)临床表现取决于胆石的动态、所在部位和并发症，大多数与慢性胆囊炎同时存在。主要多发于成年女性，由以中年肥胖妇女为多见。平时大多无症状，部分表现为消化不良、中上腹或右上腹饱胀感，有时胃灼热、嗝气，在饱餐或高脂饮食后更为明显。

(4)胆囊结石患者应少吃肥肉和胆固醇含量高的食物，如蛋黄、鱼卵、蟹黄、动物内脏等食品，不吃油炸食品。

(5)如有右上腹隐痛不适，应素食，右侧卧位，服用 654-2、阿托品等解痉药物，消炎利胆片、金胆片、胆通等可任选一种口服。

(6)如发生上腹剧痛，应到医院治疗，不要自己随便应用止痛药。出现黄疸时，应立即就医检查，查明黄疸原因，作相应处理，切勿拖延。

(7)除药物治疗外，有的需震波治疗、有的可作腹腔镜手术、有的则需剖腹手术，应按医生的指导选择合适的治疗方法。定期彩超复查。

【甲状腺：结节性肿大】：

(1)建议内分泌科诊断治疗

汇总医生： 丁昊炜

主检日期： 2025-12-23

主检医生：

分科结果

身高、体重、血压

项目名称	检查结果	项目名称	检查结果
身高	163cm	体重	65kg
血压	111/60mmHg		

***小结:**

未见异常

操作员：杨彦霞

检查日期：2025-12-22

检查医生：名燕凌

内科

项目名称	检查结果	项目名称	检查结果
心率	74 次/min	心律	齐
心脏杂音	无	心界	正常
肺部	正常	呼吸音	呼吸音清
啰音	未闻及	叩诊	叩诊呈清音
腹部触诊	腹部平软	发育	正常
肝胆	肋下未触及	脾脏	肋下未触及
双肾	无叩击痛	肠鸣音	正常
营养	良好	神经系统	正常
生理反射	生理反射存在	病理反射	病理反射未引出
颅神经	正常	运动功能	正常
深浅感觉	正常	其它	无异常发现
既往史	无		

***小结:**

未见异常

操作员：名燕凌

检查日期：2025-12-22

检查医生：名燕凌

外科（女）

项目名称	检查结果	项目名称	检查结果
皮肤	正常	甲状腺	结节性肿大
浅表淋巴结	无肿大	肛门	正常
泌尿外生殖器	正常	四肢关节	未见异常
腹股沟	未见异常	足背动脉	正常
紫绀	无	色素沉着	无
脱毛	无	脱色	无
浮肿	无	皮下结节	无
头颅	正常	颈部	正常
乳腺	正常	脊柱	正常
直肠	未检	皮肤黄疸	无
四肢	活动正常	其他	无

***小结：**

(1) 甲状腺：结节性肿大

操作员：张明远

检查日期：2025-12-22

检查医生：张明远

检验报告

尿液分析+尿沉渣

项目名称	检查结果	单位	参考值	提示
白细胞尿	0	个/u1	0--13	
上皮细胞(EC)	0	/HP	0--28	
管型(CAST)	0	个/u1	0--1	
霉菌(尿)	0	/HP	0--0	
结晶	0	/HP	0--10	
透明度(CLA)	清亮			
胆红素(BIL)	-		阴性	
隐血(ERY)	+-		阴性	
小圆上皮细胞(SRC)	0	个/u1	0--0	
维生素C	-		阴性	
异常红细胞	0	个/u1	0--3	
红细胞(正常)	0	个/u1	0--6	
鳞状上皮细胞	0	个/u1	0--0	
粘液丝	1	个/u1	0--0	↑
颜色(Colour)	淡黄色			
尿葡萄糖(GLU)	-		阴性	
酮体(KET)	-		阴性	
比重(SG)	1.020		1.003--1.030	
酸碱度(PH)	5.0		4.5--8.0	
尿蛋白质(PRO)	-		阴性	
尿胆原(URO)	-		阴性	
亚硝酸盐(NIT)	-		阴性	
红细胞(尿)(RBC)	0	个/u1	0--6	
尿白细胞(LEU)	-		阴性	

*小结：

隐血(ERY)+- 粘液丝偏高(1 /HP)

操作员：祁佳佳 检查日期：2025-12-22

检查医生：康建忠

血常规（五分类）

项目名称	检查结果	单位	参考值	提示
白细胞(WBC)	5.92	$10^9/L$	3.5--9.5	
淋巴细胞绝对值(LY#)	2.12	$10^9/L$	1.1--3.2	
淋巴细胞百分比(LY%)	35.8	%	20--50	
中性粒细胞绝对值(GR#)	3.34	$10^9/L$	1.8--6.3	
中性粒细胞百分比(GR%)	56.5	%	40--75	
嗜碱性粒细胞绝对值(BA#)	0.01	$10^9/L$	0--0.06	
嗜碱性粒细胞百分比(BA%)	0.1	%	0--1.0	
嗜酸性粒细胞绝对值(E0#)	0.09	$10^9/L$	0.02--0.52	
嗜酸性粒细胞百分比(E0%)	1.6	%	0.4--8	
血小板(PLT)	248	$10^9/L$	125--350	
血小板分布宽度(PDW)	11.1	%	15--17	↓
平均血小板体积(MPV)	9.4	f1	6.0--14.0	
血小板压积(PCT)	0.233	%	0.11--0.28	
红细胞(RBC)	4.31	$10^{12}/L$	3.8--5.1	
血红蛋白	126	g/L	115--150	
红细胞压积(HCT)	38.6	%	35--45	
红细胞平均体积(MCV)	89.7	f1	82--100	
平均血红蛋白含量(MCH)	29.1	pg	27--34	
平均血红蛋白浓度(MCHC)	325	g/L	316--354	
单核细胞绝对值(MO#)	0.36	$10^9/L$	0.1--0.6	
单核细胞百分比(MO%)	6.0	%	3--10	
红细胞分布宽度标准差(RDW-SD)	43.0	f1	35--56	
红细胞分布宽度变异系数(RDW-CV)	13.4	%	10.6--16.6	

大血小板比率	22.4	%	11--45	
大血小板数目	56	$10^9/L$	30--90	
未成熟粒细胞数目	0.00	$10^9/L$	0--0.6	
未成熟粒细胞百分比	0.0	%	0--10	
有核红细胞数目	0.000	$10^9/L$	0--9999	
有核红细胞百分比	0.00	/100WBC	0--9999	

***小结:**

血小板分布宽度(PDW)偏低(11.1 f1)

操作员：祁佳佳 检查日期:2025-12-22 检查医生:康建忠

肾功三项

项目名称	检查结果	单位	参考值	提示
肌酐(CREA)	49.10	$\mu\text{mol/L}$	41--73	
尿酸(UA)	261.00	$\mu\text{mol/L}$	140--340	
尿素测定(Urea)	5.20	mmol/L	2.6--7.5	

***小结:**

未见异常

操作员：刘慧芳 检查日期:2025-12-22 检查医生:康建忠

空腹血糖

项目名称	检查结果	单位	参考值	提示
葡萄糖(GLU)	6.32	mmol/L	3.89--6.1	↑

***小结:**

葡萄糖(GLU)偏高(6.32 mmol/L)

操作员：刘慧芳 检查日期:2025-12-22 检查医生:康建忠

肝功能三项

项目名称	检查结果	单位	参考值	提示
γ -谷氨酰转肽酶(GGT)	35.0	U/L	7--45	
丙氨酸氨基转移酶(ALT)	25.00	U/L	7--40	

门冬氨酸氨基转移酶 (AST)	15.00	U/L	13--35	
谷草比谷丙	0.60		0.4--2.5	

***小结:**

未见异常

操作员：刘慧芳 检查日期：2025-12-22 检查医生：康建忠

血脂两项

项目名称	检查结果	单位	参考值	提示
总胆固醇 (CHOL)	5.10	mmol/L	2.59--5.2	
甘油三脂 (TG)	1.39	mmol/L	0.7--1.7	

***小结:**

未见异常

操作员：刘慧芳 检查日期：2025-12-22 检查医生：康建忠

体检科 12导联心电图报告

李海清 女 55岁 体检号:405327

病床号:

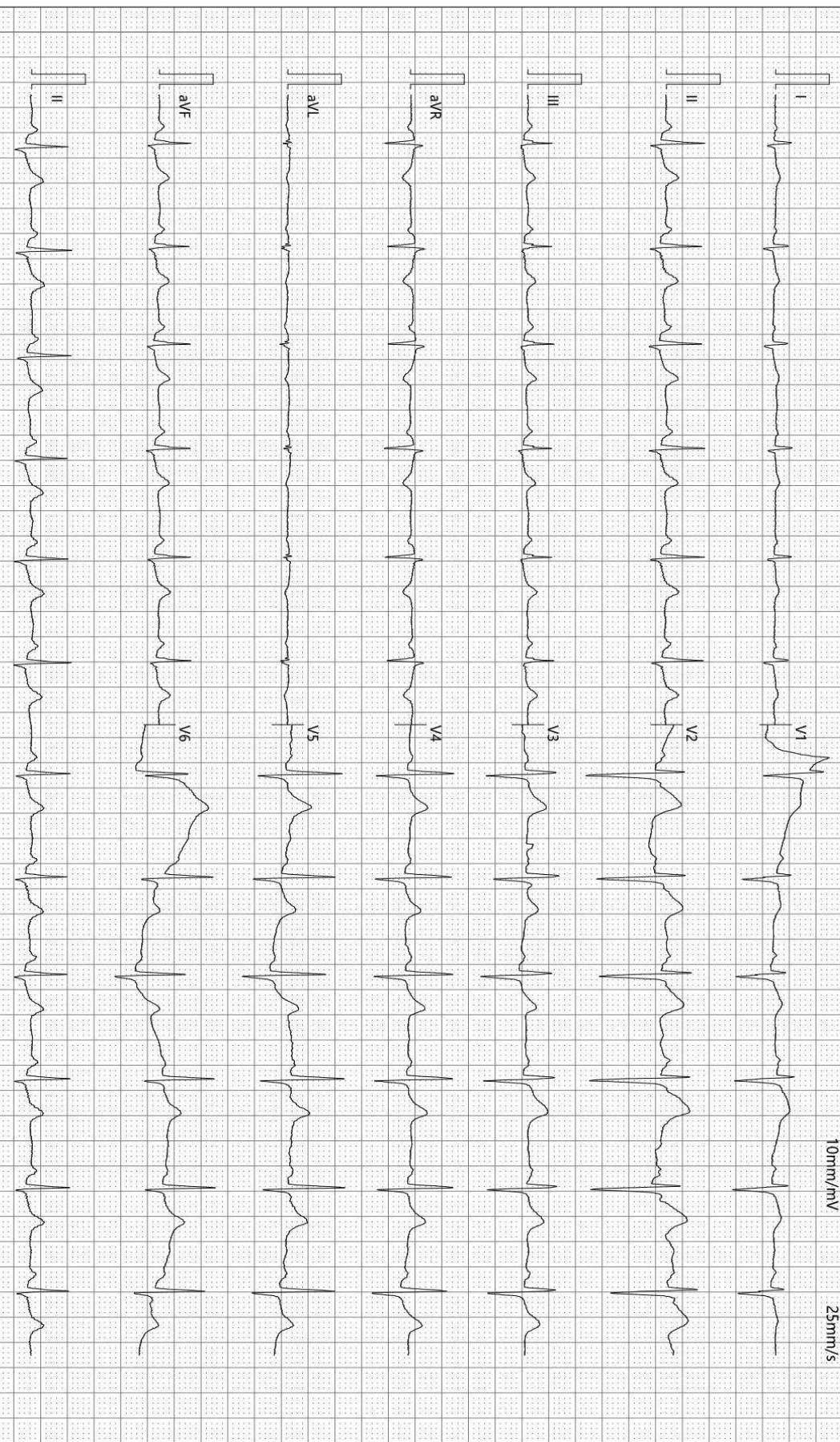
诊断结果:

- 1.窦性心律
- 2.ST-T改变 (II、III、aVF)

诊断医生:

张生 陶志娟

HR	: 72bpm	[60 ~ 100bpm]
P	: 107ms	[0 ~ 110ms]
PR	: 152ms	[120 ~ 200ms]
QRS	: 97ms	[60 ~ 100ms]
QT/QTc	: 375/413ms	[320 ~ 440/0 ~ 460ms]
P/QRS/T	: 73/76/74deg.	[0 ~ 75/-30 ~ 90/0 ~ 75deg]
RV5/SV1	: 1.019/0.714mV	[0.0 ~ 2.5/0.0 ~ 2.0mV]



检查时间:2025-12-22 10:02:03

诊断时间:2025-12-22 10:07:24

SEMIP V1 90

仅供临床参考

Rich 大同瑞慈康复医院
超声诊断图文报告

流水号: 2211230893

超声号: 2081594

姓名: 李海清

年龄: 55 岁

性别: 女

检查设备: Vivid E95

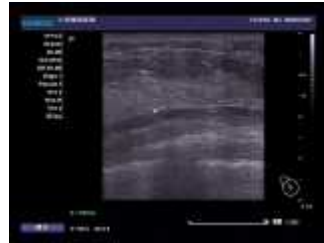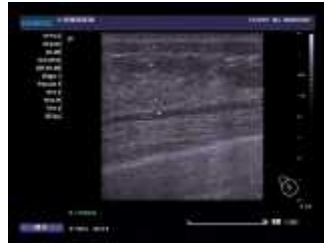体检号: 405327

申请医院: 本院

体检科室: 体检科

检查部位: 乳腺彩超

经典图像:



影像所见:

双侧乳腺腺体层次清晰, 右乳腺体厚 1.2cm, 左乳腺体厚 1.0cm, 乳导管未见扩张, 未见明显占位性病变, CDFI: 未见异常血流信号。

双侧腋下未见明显肿大淋巴结。

影像诊断:

双侧乳腺未见明显异常

报告医师: 李菊蓉

检查日期: 2025-12-22

审核医师: 李菊蓉

报告日期: 2025-12-22



注: 本报告仅供临床医生参考!

地址: 大同市魏都大道 79 号。若有疑问, 请致电: 0352---2830580

Rich 大同瑞慈康复医院
超声诊断图文报告

流水号: 2211230893

超声号: 2081596

姓名: 李海清

年龄: 55 岁

性别: 女

检查设备: Vivid E95

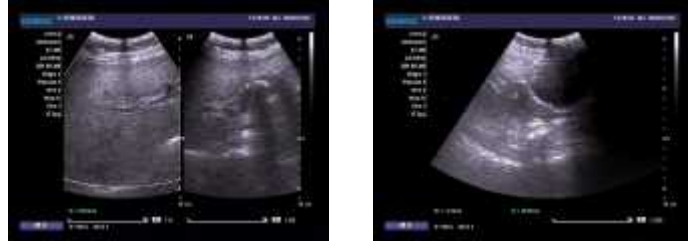体检号: 405327

申请医院: 本院

体检科室: 体检科

检查部位: 全腹彩超

经典图像:



影像所见:

肝脏大小形态正常, 包膜光滑完整, 实质回声均匀, 肝内管道系统走行清晰, 门静脉及肝内胆管不扩张。

胆囊大小形态正常, 壁不厚、光滑, 囊内透声好, 其内探及数个强回声团, 较大直径约 1.9cm, 后伴声影, 肝外胆管不扩张。

胰腺大小形态正常, 实质回声均匀, 主胰管不扩张。

脾脏大小形态正常, 实质回声均匀, 脾门静脉不宽。

双肾大小形态正常, 皮髓质分界清晰, 集合系统未见分离, 双侧输尿管未见扩张。

膀胱充盈佳, 未见明显异常。

绝经后子宫, 形态正常, 肌壁回声均匀, 内膜线清晰, 厚 0.3cm, 宫颈厚约 3.0cm, 双侧附件区未见异常。

影像诊断:

1. 中度脂肪肝
2. 胆囊结石多发

报告医师: 李菊蓉

检查日期: 2025-12-22

审核医师: 李菊蓉

报告日期: 2025-12-22



注: 本报告仅供临床医生参考!

地址: 大同市魏都大道 79 号。若有疑问, 请致电: 0352---2830580