



2211230888

# 大同瑞慈健康体检

## 报 告 册

体检编号	405322	工号	341
姓名	王晨晔		
性别	女	年龄	31岁
单位	平城区妇联		
部门	平城区妇联		
联系电话	18435172313		
体检日期	2025-06-13		

尊敬的王晨晔女士您好！

首先，瑞慈健康体检全体员工欢迎您的光临，并对您的信任表示衷心的感谢！

您于 2025-06-13 （体检编号：405322）完成健康检查，本机构的各科医生已根据您的体检项目及结果，汇总成此份健康体检报告，并经总检医生审核。据此提出对您健康状况的综合分析及建议。

瑞慈健康体检倡导“大健康、大康复”，提出“健康是第一财富（Rich）”的人文理念。希望您仔细阅读并妥善地保管此份健康体检报告，并认真关注报告中的提示与建议，若您对报告内容有任何疑问，可直接与瑞慈健康体检客服部联系，进一步咨询。

健康体检咨询电话： 0352-2824444

客户服务咨询电话： 0352-2830597

400-6112995

瑞慈健康体检报告由下列内容组成：

第一部分：主检报告

第二部分：分科分项结果

第三部分：检验报告

第四部分：附表

## 主检报告

### 检查综述

- 1、【生殖道微生态】 上皮细胞(白带)+/HP
- 2、【乳腺彩超】 左侧乳腺结节 RI-RADS 3级
- 3、【盆腔彩超】 子宫多发肌瘤

### 医生建议

**【上皮细胞(白带)+/HP】：**

(1)在生理情况下，阴道内的细胞新陈代谢会正常脱落，在取标本的时候会取到有脱落的上皮细胞，镜检时就会发现阳性，这属于正常的现象。如果同时阴道分泌物检查发现有病原菌感染的情况，建议往妇科进一步诊断治疗。

**【左侧乳腺结节】：**

(1)建议乳腺科诊断治疗。

**【子宫多发肌瘤】：**

(1)建议妇科诊治。

(2)子宫肌瘤为女性生殖器中最常见的良性肿瘤，确切病因尚不明了，可能与女性激素有关。肌瘤小且无症状时可不处理，随防观察。如有症状，或肌瘤增大较明显时，可手术治疗。

汇总医生： 丁昊炜

主检日期： 2025-06-15

主检医生：

## 分科结果

## 身高、体重、血压

项目名称	检查结果	项目名称	检查结果
身高	158cm	体重	58kg
血压	104/63mmHg		

**\*小结：**

未见异常

操作员：张文静

检查日期：2025-06-13

检查医生：名燕凌

## 妇科内诊

项目名称	检查结果	项目名称	检查结果
外阴	正常	尿道口	正常
阴道	通畅	子宫	正常
附件	正常	宫颈	光滑
后穹窿	正常		

**\*小结：**

未见异常

操作员：薛荣丽

检查日期：2025-06-13

检查医生：薛荣丽

## 检验报告

### 生殖道微生态

项目名称	检查结果	单位	参考值	提示
线索细胞	-			
清洁度	II			
上皮细胞(白带)	+			
滴虫	-			
G-球菌	-			
霉菌	-			
G-杆菌	±			
G+杆菌	-			
G+球菌	-			

**\*小结:**

上皮细胞(白带)+/HP

操作员：余雅倩 检查日期：2025-06-14 检查医生：康建忠

# 大同现代医学检验实验室

## 液基薄层细胞学图文报告

ID: 2025116990

病理号: 106446

姓名: 王晨晔

性别: 女

年龄: 31岁

送检科室:

电话号码: 18435172313

床号:

病历号:

体检号: 2211230888

送检医院: 大同瑞慈康复体检

送检日期: 2025-06-13

末次月经:

送检医生:

采样日期:

报告日期: 2025-06-13

标本满意度: 满意

细胞量: >40%

红细胞:

经期样本:

颈管细胞:

化生细胞:

鳞状细胞:

宫颈柱状细胞:

未见上皮内病变/恶性细胞:

正常范围内:

良性反应性改变:

- 炎性: 
  - 轻度:
  - 中度:
  - 重度:
- 放疗:
- 妊娠:
- 萎缩性:
- 宫内避孕器:
- 其他:

病原体: 滴虫感染:  念珠菌感染:  细菌感染:

提示 HPV 感染:  疱疹病毒感染:

鳞状上皮细胞分析:

非典型鳞状细胞:

- 倾向上皮内瘤变:
- 倾向良性反应性改变:
- 不能明确意义(ASC-US):
- 不排除高度病变(ASC-H):

上皮内低度病变:  鳞癌:

上皮内高度病变:

- CIN2:
- CIN3:

腺上皮细胞分析:

非典型腺细胞:

- 宫内膜:
- 来源不明:

非典型腺细胞(宫颈管):

- 倾向原位腺癌:
- 不能明确意义:
- 倾向良性反应性改变:

腺癌:

- 宫颈管:
- 宫内膜:
- 其它:

炎细胞:

- 轻度:
- 中度:
- 重度:

可疑腺癌:

诊断意见: 未见上皮内病变或恶性细胞 (NILM)。

建议:

报告医师: 张荣生

地址: 大同市魏都大道 79 号, 本报告医师签字后有效  
咨询: 0352-2830587 4006-122-995

妇科细胞学是筛查项目, 出于技术原因, 可能会有假阴性结果, 本检测仅对来样负责, 如果对结果有疑义, 请在收到报告 7 天内与我们联系。



# 瑞慈健康体检

## 数码电子阴道镜检查报告单

检查部位: 检查时间: 2025-06-13 11:46

姓名: 王晨晔 年龄: 31 初复诊: 科别:

检查号: 405322 病历号: 住院号: 病区号: 床位号:

末次月经: 婚否: 孕次: 产次: 避孕方式:

病人主诉:

临床诊断:

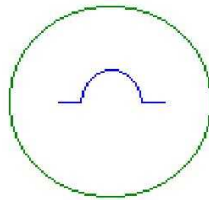
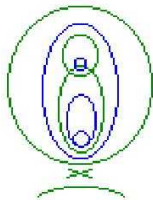
病理结果:

阴道镜所见:

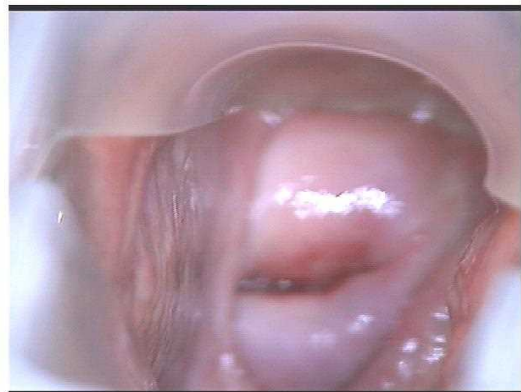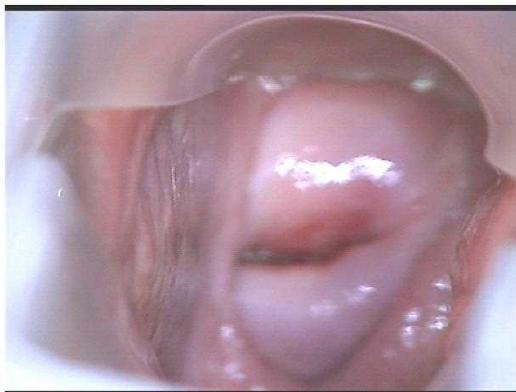未见异常

RCI评估: 边界:	得分: 0
颜色:	得分: 0
血管:	得分: 0
碘反应:	得分: 0
	总得分: 0

诊断意见: 未见异常



- PO= 息肉
- C = 湿疣
- L = 粘膜白斑
- PG= 着色病变
- W = 醋酸白上皮
- P = 点状血管
- B = 活检数量
- V = 非典型血管
- E = 糜烂区
- I = 浸润性癌
- GO= 腺口
- AT= 异常转化区
- M = 镶嵌
- X = 活检部位(点)



徐州市人从众科技发展有限公司

申请医师:

诊断医师: 薛荣丽

只作临床参考, 不作证明材料

Rich 大同瑞慈康复医院  
超声诊断图文报告

流水号: 2211230888

超声号: 1860541

姓名: 王晨晔

年龄: 31 岁

性别: 女

检查设备: Vivid E95

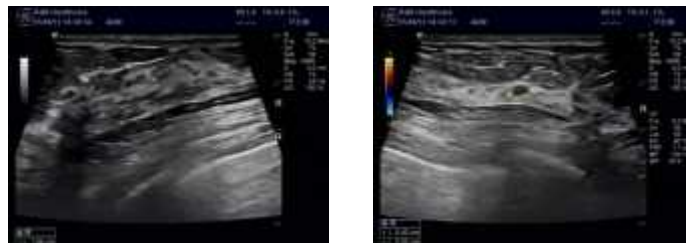
体检号: 405322

申请医院: 本院

体检科室: 体检科

检查部位: 乳腺彩超

经典图像:



影像所见:

双侧乳腺腺体层次清晰, 右乳腺体厚 1.1cm, 右侧乳导管未见扩张, 未见明显占位性病变, 左乳腺体厚 1.2cm, 约 3 点位探及低回声结节, 边界清, 内部回声均匀, CDFI: 未见异常血流信号。

影像诊断:

左侧乳腺结节 RI-RADS3 级

报告医师: 李菊蓉

检查日期: 2025-06-13

审核医师: 李菊蓉

报告日期: 2025-06-13



注: 本报告仅供临床医生参考!

地址: 大同市魏都大道 79 号。如有疑问, 请致电: 0352---2830580

Rich 大同瑞慈康复医院  
超声诊断图文报告

流水号: 2211230888

超声号: 1860543

姓名: 王晨晔

年龄: 31岁

性别: 女

检查设备: Vivid E95

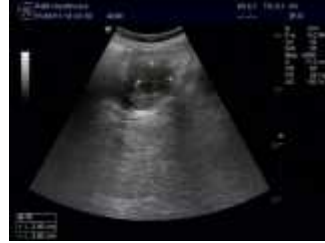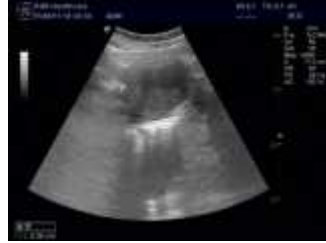体检号: 405322

申请医院: 本院

体检科室: 体检科

检查部位: 盆腔彩超

经典图像:



影像所见:

膀胱充盈佳, 未见明显异常。

前位子宫, 大小约 6.2\*6.0\*6.3cm, 肌壁回声欠均匀, 其内探及数个低回声结节, 大者约 2.9\*2.8cm, 边界清, 内部回声均匀, 内膜线清晰, 厚 0.4cm, 宫颈厚约 2.3cm, 双侧附件区未见异常。

影像诊断:

子宫多发肌瘤

报告医师: 李菊蓉

检查日期: 2025-06-13

审核医师: 李菊蓉

报告日期: 2025-06-13



注: 本报告仅供临床医生参考!

地址: 大同市魏都大道 79 号。若有疑问, 请致电: 0352---2830580