



2211230745

# 大同瑞慈健康体检

## 报 告 册

体检编号	405179	工号	198
姓名	陈淑萍		
性别	女	年龄	35岁
单位	平城区妇联		
部门	平城区妇联		
联系电话	18634231089		
体检日期	2023-12-05		

尊敬的陈淑萍女士您好！

首先，瑞慈健康体检全体员工欢迎您的光临，并对您的信任表示衷心的感谢！

您于 2023-12-05 （体检编号：405179）完成健康检查，本机构的各科医生已根据您的体检项目及结果，汇总成此份健康体检报告，并经总检医生审核。据此提出对您健康状况的综合分析及建议。

瑞慈健康体检倡导“大健康、大康复”，提出“健康是第一财富（Rich）”的人文理念。希望您仔细阅读并妥善地保管此份健康体检报告，并认真关注报告中的提示与建议，若您对报告内容有任何疑问，可直接与瑞慈健康体检客服部联系，进一步咨询。

健康体检咨询电话：**0352-2824444**

客户服务咨询电话：**0352-2830597**

**400-6112995**

瑞慈健康体检报告由下列内容组成：

第一部分：主检报告

第二部分：分科分项结果

第三部分：检验报告

第四部分：附表

## 主检报告

## 检查综述

1、【生殖道微生态】 上皮细胞(白带)+/HP G-杆菌+

## 医生建议

## 【G-杆菌+】：

(1)阴道微生物学检查是用于提示除阴道的正常菌群之外，可致病的菌群类别判断，用于临床治疗指导。

## 【上皮细胞(白带)+/HP】：

(1)在生理情况下，阴道内的细胞新陈代谢会正常脱落，在取标本的时候会取到有脱落的上皮细胞，镜检时就会发现阳性，这属于正常的现象。如果同时阴道分泌物检查发现有病原菌感染的情况，建议往妇科进一步诊断治疗。

汇总医生： 樊兴国

主检日期： 2023-12-08

主检医生：

## 分科结果

## 身高、体重、血压

项目名称	检查结果	项目名称	检查结果
身高	163cm	体重	63kg
血压	118/69mmHg		

**\*小结：**

未见异常

操作员：杨柳庆

检查日期：2023-12-05

检查医生：张彬艳

## 妇科内诊

项目名称	检查结果	项目名称	检查结果
外阴	正常	尿道口	正常
阴道	通畅	子宫	正常
附件	正常	宫颈	光滑
后穹窿	正常		

**\*小结：**

未见异常

操作员：薛荣丽

检查日期：2023-12-05

检查医生：薛荣丽

## 检验报告

## 生殖道微生态

项目名称	检查结果	单位	参考值	提示
线索细胞	-			
清洁度	II			
上皮细胞(白带)	+			
滴虫	-			
G-球菌	-			
霉菌	-			
G-杆菌	+			
G+杆菌	-			
G+球菌	-			

## \*小结:

上皮细胞(白带)+/HP G-杆菌+

操作员：黄璐瑶

检查日期：2023-12-07

检查医生：陈建国

# 大同现代医学检验实验室

## 液基薄层细胞学图文报告

ID: 2023092966

病理号: 088720

姓名: 陈淑萍

性别: 女

年龄: 35岁

送检科室:

电话号码: 18634231089

床号:

病历号:

体检号: 2211230745

送检医院: 大同瑞慈康复体检

送检日期: 2023-12-06

末次月经:

送检医生:

采样日期:

报告日期: 2023-12-06

标本满意度: 满意

细胞量: >45%

红细胞:

经期样本:

颈管细胞:

化生细胞:

鳞状细胞:

宫颈柱状细胞:

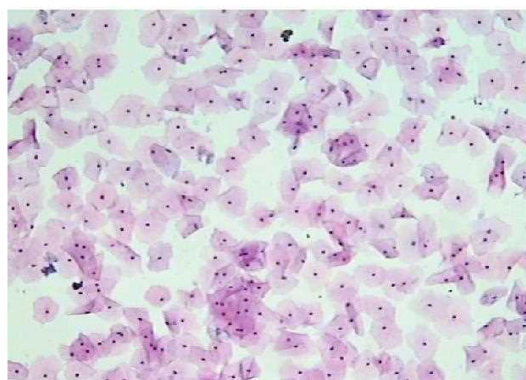
未见上皮内病变/恶性细胞:

正常范围内:

良性反应性改变:

炎症:   
放疗:   
妊娠:   
萎缩性:   
宫内避孕器:   
其他:

轻度:   
中度:   
重度:



病原体: 滴虫感染:  念珠菌感染:  细菌感染:

提示 HPV 感染:  疱疹病毒感染:

鳞状上皮细胞分析:

非典型鳞状细胞:   
— 倾向上皮内瘤变:   
— 倾向良性反应性改变:   
— 不能明确意义(ASC-US):   
— 不排除高度病变(ASC-H):

上皮内低度病变:  鳞癌:   
上皮内高度病变:   
— CIN2:   
— CIN3:

腺上皮细胞分析:

非典型腺细胞:   
— 宫内膜:   
— 来源不明:

非典型腺细胞(宫颈管):   
— 倾向原位腺癌:   
— 不能明确意义:   
— 倾向良性反应性改变:

腺癌:   
— 宫颈管:   
— 宫内膜:   
— 其它:

炎细胞:   
— 轻度:   
— 中度:   
— 重度:  可疑腺癌:

诊断意见: 未见上皮内病变或恶性细胞 (NILM)。

建议:

报告医师: 张荣生

地址: 大同市魏都大道 79 号, 本报告医师签字后有效  
咨询: 0352-2830587 4006-122-995

妇科细胞学是筛查项目, 出于技术原因, 可能会有假阴性结果, 本检测仅对来样负责, 如果对结果有疑义, 请在收到报告 7 天内与我们联系。



# 大同瑞慈健康体检

## 数码电子阴道镜检查报告单

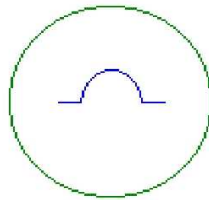
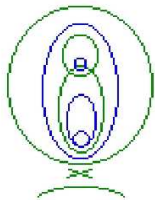
检查部位: RCZ-3002 检查时间: 2023-12-05 10:15

姓名: 陈淑萍 年龄: 35 初复诊: 科别:  
检查号: 405179 病历号: 住院号: 病区号: 床位号:  
末次月经: 婚否: 孕次: 产次: 避孕方式:

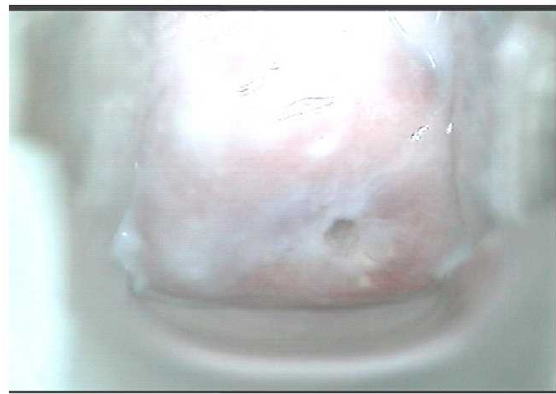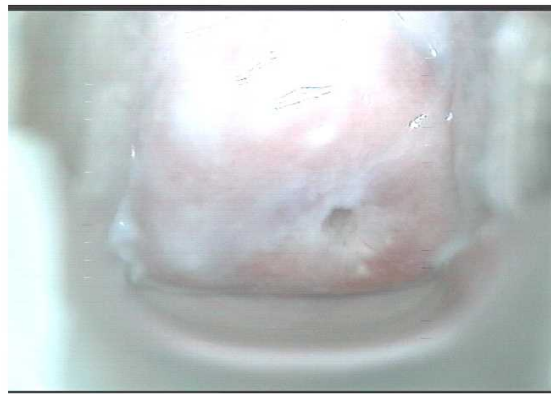病人主诉:  
临床诊断:  
病理结果:  
阴道镜所见:  
未见异常

RCI评估: 边界: 得分: 0  
颜色: 得分: 0  
血管: 得分: 0  
碘反应: 得分: 0  
总得分: 0

诊断意见: 未见异常



PO= 息肉 V = 非典型血管  
C = 湿疣 E = 糜烂区  
L = 粘膜白斑 I = 浸润性癌  
PG= 着色病变 GO= 腺口  
W = 醋酸白上皮 AT= 异常转化区  
P = 点状血管 M = 镶嵌  
B = 活检数量 X = 活检部位(点)



徐州市人从众科技发展有限公司  
0516-87733311  
0352-2824444

申请医师:

诊断医师: 薛荣丽

只作临床参考, 不作证明材料

## 超声诊断图文报告

流水号: 2211230745

影像号: 1474347

姓名: 陈淑萍

年龄: 35 岁

性别: 女

检查设备: Vivid E95

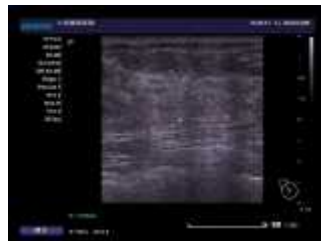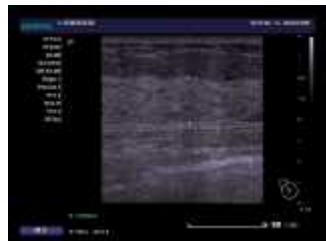体检号: 405179

申请医院: 本院

体检科室: 体检科

检查部位: 乳腺彩超

经典图像:



影像所见:

双侧乳腺腺体层次清晰, 右乳腺体厚 1.1cm, 左乳腺体厚 1.2cm, 乳导管未见扩张, 未见明显占位性病变, CDFI: 未见异常血流信号。

双侧腋下未见明显肿大淋巴结。

影像诊断:

双侧乳腺未见明显异常

报告医师: 李菊蓉

检查日期: 2023-12-05

审核医师: 李菊蓉

报告日期: 2023-12-05

## 超声诊断图文报告

流水号: 2211230745

影像号: 1474349

姓名: 陈淑萍

年龄: 35 岁

性别: 女

检查设备: Vivid E95

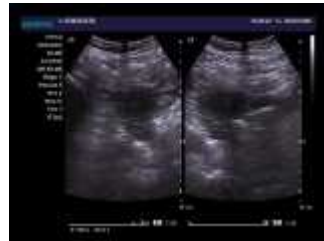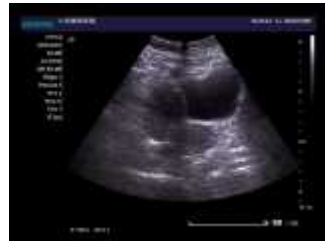体检号: 405179

申请医院: 本院

体检科室: 体检科

检查部位: 盆腔彩超

经典图像:



影像所见:

膀胱充盈佳, 未见明显异常。

前位子宫, 大小约 5.2\*3.9\*4.2cm, 肌壁回声均匀, 内膜线清晰, 厚 1.0cm, 宫颈厚约 2.7cm, 双侧附件区未见异常。

影像诊断:

子宫、双侧附件区未见明显异常

报告医师: 李菊蓉

检查日期: 2023-12-05

审核医师: 李菊蓉

报告日期: 2023-12-05



大同市医学影像研究中心

注: 本报告仅供临床医生参考!

地址: 大同市魏都大道 79 号。若有疑问, 请致电: 0352---2830580