



2211230694

# 大同五洲心血管病医院

## 健康体检报告

体检编号	405128	工号	147
姓名	杜嘉煜		
性别	女	年龄	29岁
单位	平城区妇联		
部门	平城区妇联		
联系电话	13653425373		
体检日期	2026-03-16		

尊敬的杜嘉煜女士您好！

首先，五洲心血管健康体检全体员工欢迎您的光临，并对您的信任表示衷心的感谢！

您于 2026-03-16 （体检编号：405128）完成健康检查，本机构的各科医生已根据您的体检项目及结果，汇总成此份健康体检报告，并经总检医生审核。据此提出对您健康状况的综合分析及建议。

五洲心血管健康体检倡导守护心健康，预见未来的人文理念。希望您仔细阅读并妥善地保管此份健康体检报告，并认真关注报告中的提示与建议，若您对报告内容有任何疑问，可直接与五洲健康体检客服部联系，进一步咨询。

健康体检咨询电话：0352-5332388

客户服务咨询电话：0352-5339811

五洲健康体检报告由下列内容组成：

第一部分：主检报告

第二部分：分科分项结果

第三部分：检验报告

第四部分：附表

大同五洲心血管病医院  
0352-5332388

## 主检报告

### 检查综述

- 1、【身高、体重、血压】（1）血压 114/48：本次测量基础血压偏低
- 2、【生殖道微生物】 上皮细胞(白带)++/HP G-球菌+
- 3、【乳腺彩超】 右乳囊肿 BI-RADS 2 级

### 医生建议

#### 【本次测量基础血压偏低】：

- (1) 由于生理或病理原因造成血压低于 90/60mmHg，就会形成低血压，平时我们讨论的低血压大多为慢性低血压。慢性低血压据统计发病率为 4% 左右，老年人群中可高达 10%。
- (2) 低血压一般可分为三类：一是体质性低血压，一般认为与遗传和体质瘦弱有关，多见于 20—50 岁的妇女和老年人，轻者可无如何症状，重者出现精神疲惫、头晕、头痛，甚至昏厥。夏季气温较高时更明显。
- (3) 二是体位性低血压，体位性低血压是患者从卧位到坐位或直立位时，或长时间站立出现血压突然下降超过 20mmHg，并伴有明显症状，这些症状包括：头昏、头晕、视力模糊、乏力、恶心、认识功能障碍、心悸、颈背部疼痛。
- (4) 体位性低血压与多种疾病有关，如多系统萎缩、糖尿病、帕金森氏病、多发性硬化病、更年期障碍、血液透析、手术后遗症、麻醉、降压药、利尿药、催眠药、抗精神抑郁药等，或其他如久病卧床，体质虚弱的老年人。
- (5) 三是继发性低血压，由某些疾病或药物引起的低血压，如脊髓空洞症、风湿性心脏病、降压药、抗抑郁药和慢性营养不良症、血液透析病人。
- (6) 饮食疗法是治疗本病的有力措施之一，可逐渐提高病患者的身体素质，改善心血管功能，增加心肌收缩力，增加心排血量，提高动脉管壁紧张度，从而逐步使血压上升并稳定正常水平，消除低血压带来的种种不适症状。
- (7) 荤素兼吃，合理搭配膳食，保证摄入全面充足的营养物质，使体质从纤弱逐渐变得健壮。
- (8) 如伴有红细胞计数过低，血红蛋白不足的贫血症，宜适当多吃富含蛋白质、铁、铜、叶酸、维生素 B12、维生素 C 等食物，诸如猪肝、蛋黄、瘦肉、牛奶、鱼虾、贝类、大豆、红糖及新鲜蔬菜、水果。有利于增加心排血量，改善大脑的供血量，提高血压和消除血压偏低引起的不良症状。
- (9) 莲子、桂圆、大枣、桑椹等果品，具有养心益血、健脾补脑之力，可常食用。
- (10) 伴有食少纳差者，宜适当食用能刺激食欲的食物和调味品，如姜、葱、醋、酱、糖、胡椒、辣椒、啤酒、葡萄酒等。
- (11) 加强锻炼，选择适合自己的运动方式。

#### 【上皮细胞(白带)++/HP】：

(1) 在生理情况下，阴道内的细胞新陈代谢会正常脱落，在取标本的时候会取到有脱落的上皮细胞，镜检时就会发现阳性，这属于正常的现象。如果同时阴道分泌物检查发现有病原菌感染的情况，建议往妇科进一步诊断治疗。

#### 【G-球菌+】：

(1) 阴道微生物学检查是用于提示除阴道的正常菌群之外，可致病的菌群类别判断，用于临床治疗指导。

#### 【右乳囊肿】：

大同五洲心血管病医院

0352-5332388

(1) 建议乳腺科进一步诊断治疗。

汇总医生：

主检日期： 2026-03-21

主检医生：

### 分科结果

#### 身高、体重、血压

项目名称	检查结果	项目名称	检查结果
身高	163cm	体重	59kg
血压	114/48mmHg		

**\*小结:**

(1) 血压 114/48: 本次测量基础血压偏低

操作员: 杨柳庆 检查日期: 2026-03-16 检查医生: 名燕凌

#### 妇科内诊

项目名称	检查结果	项目名称	检查结果
外阴	正常	尿道口	正常
阴道	通畅	子宫	正常
附件	正常	宫颈	光滑
后穹窿	正常		

**\*小结:**

未见异常

操作员: 马月秀 检查日期: 2026-03-16 检查医生: 马月秀

## 检验报告

### 生殖道微生态

项目名称	检查结果	单位	参考值	提示
线索细胞	-			
清洁度	II			
上皮细胞(白带)	++			
滴虫	-			
G-球菌	+			
霉菌	-			
G-杆菌	-			
G+杆菌	-			
G+球菌	-			

**\*小结:**

上皮细胞(白带)++/HP G-球菌+

操作员：赵伟 检查日期：2026-03-17

检查医生：康建忠

大同现代医学检验实验室

液基薄层细胞学图文报告

ID: 2026127461

病理号: 114189

姓名: 杜嘉煜

性别: 女

年龄: 29岁

送检科室:

电话号码: 13653425373

床号:

病历号:

体检号: 2211230694

送检医院: 大同瑞慈康复体检

送检日期: 2026-03-16

末次月经:

送检医生:

采样日期:

报告日期: 2026-03-16

标本满意度: 满意

细胞量: >40%

红细胞:

经期样本:

颈管细胞:

化生细胞:

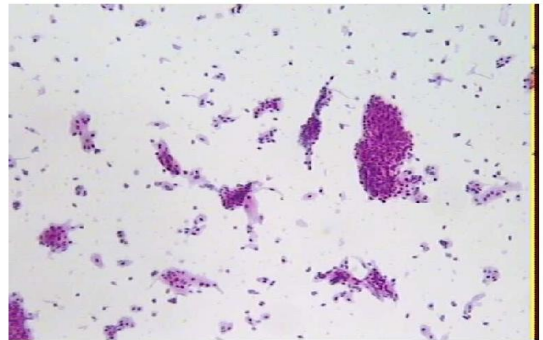
鳞状细胞:

宫颈柱状细胞:

未见上皮内病变/恶性细胞:

正常范围内:

- 良性反应性改变: 
  - 炎症: 
    - 轻度:
    - 中度:
    - 重度:
  - 放疗:
  - 妊娠:
  - 萎缩性:
  - 宫内避孕器:
  - 其他:



病原体: 滴虫感染:  念珠菌感染:  细菌感染:

提示 HPV 感染:  疱疹病毒感染:

鳞状上皮细胞分析:

- 非典型鳞状细胞: 
  - 倾向上皮内瘤变:  上皮内低度病变:  鳞癌:
  - 倾向良性反应性改变:
  - 不能明确意义(ASC-US):  上皮内高度病变: 
    - CIN2:
    - CIN3:
  - 不除外高度病变(ASC-H):

腺上皮细胞分析:

- 非典型腺细胞: 
  - 宫内膜:  非典型腺细胞(宫颈管): 
    - 倾向原位腺癌:
    - 不能明确意义:
    - 倾向良性反应性改变:
  - 来源不明:
- 腺癌: 
  - 宫颈管:
  - 宫内膜:
  - 其它:
- 炎细胞: 
  - 轻度:
  - 中度:
  - 重度:
- 可疑腺癌:

诊断意见: 未见上皮内病变或恶性细胞 (NILM)。

建议:

报告医师: 张荣生

地址: 大同市魏都大道 79 号, 本报告医师签字后有效  
咨询: 0352-2830587 4006-122-995

妇科细胞学是筛查项目, 出于技术原因, 可能会有假阴性结果, 本检测仅对来样负责, 如果对结果有疑义, 请在收到报告 7 天内与我们联系。

大同五洲心血管病医院

0352-5332388



# 瑞慈健康体检

## 数码电子阴道镜检查报告单

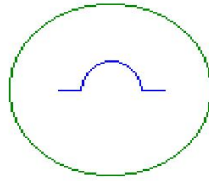
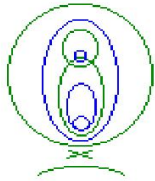
检查部位: 检查时间: 2026-03-16 08:07

姓名: 杜嘉煜	年龄: 29	初复诊:	科别:
检查号: 405128	病历号:	住院号:	病区号:
末次月经:	婚否:	孕次:	产次:
避孕方式:			

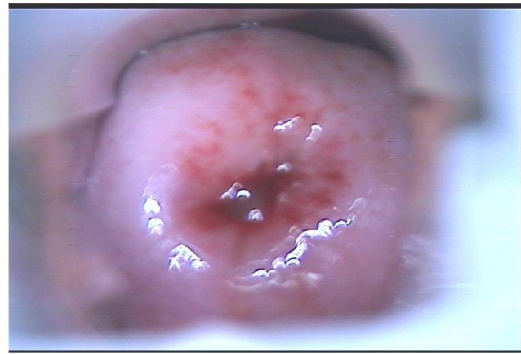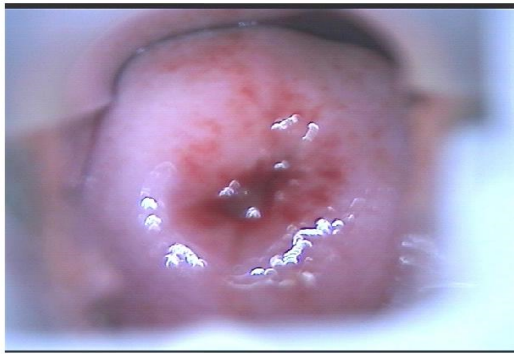病人主诉:  
 临床诊断:  
 病理结果: 未见异常  
 阴道镜所见:  
 未见异常

RCI评估: 边界:	得分: 0
颜色:	得分: 0
血管:	得分: 0
碘反应:	得分: 0
	总得分: 0

诊断意见:



- PO= 息肉
- C = 湿疣
- L = 粘膜白斑
- PG= 着色病变
- W = 醋酸白上皮
- P = 点状血管
- B = 活检数量
- V = 非典型血管
- E = 糜烂区
- I = 浸润性癌
- GO= 腺口
- AT= 异常转化区
- M = 镶嵌
- X = 活检部位(点)



徐州市人从众科技发展有限公司

申请医师:

诊断医师:

只作临床参考, 不作证明材料

大同五洲心血管病医院  
 0352-5332388

大同五洲心血管病医院  
超声诊断图文报告

流水号: 2211230694

超声号: 2127986

姓名: 杜嘉煜

年龄: 29岁

性别: 女

检查设备: Vivid E95

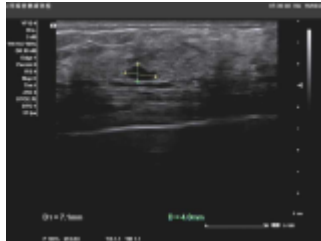
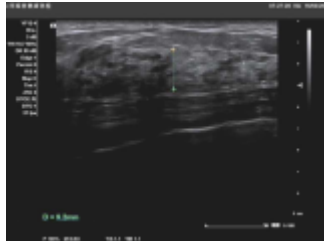
体检号: 405128

申请医院: 本院

体检科室: 体检科

检查部位: 乳腺彩超

经典图像:



影像所见:

双侧乳腺腺体层次清晰, 右乳腺体厚 0.9cm, 左乳腺体厚 1.0cm, 乳导管未见扩张, 右乳 9 点距乳头 2cm 处探及大小约 0.7\*0.4cm 囊性回声, 内透声好, 边界清, CDFI: 未见异常血流信号。

双侧腋下未见明显肿大淋巴结。

影像诊断:

右乳囊肿 BI-RADS2 级

报告医师:

检查日期: 2026-03-16

审核医师: 郭丽霞

报告日期: 2026-03-16

温馨提示: 本报告仅供临床医生参考! 若有疑问, 请致电: 0352---5339668

地址: 大同市平城区迎宾街 750 号。

大同五洲心血管病医院

0352-5332388



大同五洲心血管病医院

## 超声诊断图文报告

流水号: 2211230694

超声号: 2127972

姓名: 杜嘉煜

年龄: 29 岁

性别: 女

检查设备: Vivid E95

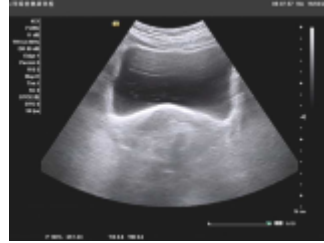
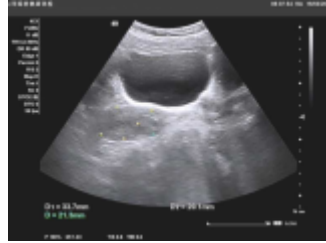
体检号: 405128

申请医院: 本院

体检科室: 体检科

检查部位: 盆腔彩超

经典图像:



影像所见:

膀胱充盈佳, 未见明显异常。

绝经后子宫, 大小约 3.4\*3.3\*2.9cm, 肌壁回声均匀, 内膜线清晰, 厚 0.3cm, 宫颈厚约 2.1cm, 双侧附件区未见异常。

影像诊断:

子宫、双侧附件区未见明显异常

报告医师:

检查日期: 2026-03-16

审核医师: 郭丽霞

报告日期: 2026-03-16

温馨提示: 本报告仅供临床医生参考! 若有疑问, 请致电: 0352---5339668

地址: 大同市平城区迎宾街 750 号。

大同五洲心血管病医院

0352-5332388