



2211230540

大同瑞慈健康体检

报 告 册

体检编号	404980	工号	18
姓名	贾子璐		
性别	女	年龄	55岁
单位	云州区委政法委		
部门	云州区委政法委		
联系电话	13994375404		
体检日期	2023-12-08		

尊敬的贾子璐女士您好！

首先，瑞慈健康体检全体员工欢迎您的光临，并对您的信任表示衷心的感谢！

您于 2023-12-08 （体检编号：404980）完成健康检查，本机构的各科医生已根据您的体检项目及结果，汇总成此份健康体检报告，并经总检医生审核。据此提出对您健康状况的综合分析及建议。

瑞慈健康体检倡导“大健康、大康复”，提出“健康是第一财富（Rich）”的人文理念。希望您仔细阅读并妥善地保管此份健康体检报告，并认真关注报告中的提示与建议，若您对报告内容有任何疑问，可直接与瑞慈健康体检客服部联系，进一步咨询。

健康体检咨询电话：**0352-2824444**

客户服务咨询电话：**0352-2830597**
400-6112995

瑞慈健康体检报告由下列内容组成：

第一部分：主检报告

第二部分：分科分项结果

第三部分：检验报告

第四部分：附表

主检报告

检查综述

- 1、【血常规（五分类）】 血红蛋白偏高(167 g/L) 红细胞压积(HCT)偏高(48.7%) 红细胞平均体积(MCV)偏高(101.0 fL) 平均血红蛋白含量(MCH)偏高(34.6 pg)
- 2、【生化全项 1】 甘油三酯(TG)偏高(2.30 mmol/L)
- 3、【尿液分析+尿沉渣】 鳞状上皮细胞偏高(3 /HP) 粘液丝偏高(18 /HP)
- 4、【心脏彩超】 三尖瓣少量返流
- 5、【全腹彩超】 1. 脂肪肝（轻度） 2. 肝囊肿

医生建议

【红细胞压积(HCT)偏高】：

- (1) 供内科结合临床参考。
- (2) 如果明显升高，复查血常规。

【红细胞平均体积(MCV)偏高】：

- (1) 供内科结合临床参考。

【血红蛋白偏高】：

- (1) 由于各种原因引起血液中的红细胞和血红蛋白绝对值增多，多见于机体循环及组织缺氧，血液中促红细胞生成素水平升高，骨髓加速释放细胞有关。
- (2) 某些原因使血浆中的水分丢失，血液浓缩，使红细胞和血红蛋白相对增多，如连续剧烈呕吐，大面积烧伤，大量出汗等。
- (3) 如轻度升高，不需要治疗。如明显升高，建议到血液科咨询。

【平均血红蛋白含量(MCH)偏高】：

- (1) 供内科结合临床参考。

【甘油三酯(TG)偏高】：

- (1) 甘油三酯是甘油和脂肪酸所构成的有机化合物，甘油三酯测定是脂类代谢的重要指标之一。
- (2) 甘油三酯增高与冠心病的发生有着重要的相关性，随年龄增大而有上升的趋势，其增高最常见于高脂和过量糖类饮食、肥胖等。
- (3) 甘油三酯主要功能是为机体提供能量，其正常值在 0.7-1.7mmol/L 之间，1.7-2.29mmol/L 为边缘增高，提示应该注意饮食和运动了。
- (4) 甘油三酯大于 2.3mmol/L，就称为高甘油三酯血症。甘油三酯增高虽然不会直接导致血管斑块的形成，但也会间接引起心脑血管疾病风险增加，同时，当甘油三酯大于 5.6mmol/L 时，还会增加急性胰腺炎的风险，所以降低甘油三酯的基础主要是控制饮食，饮食控制不佳可以选择药物治疗。
- (5) 生活方式的干预是控制甘油三酯水平升高的基础，包括减重，增加运动量，限制酒精摄入以及避免食用果糖和高碳水化合物食物。多食蔬菜水果，定期复查。
- (6) 明显增高者在医师的指导下使用降脂药物治疗，首选他汀和贝特类药物。

【鳞状上皮细胞偏高】：

(1)在生理情况下，机体正常的新陈代谢都会引起鳞状上皮细胞的脱离，这是一种正常的机体现象。如果长时间出现鳞状上皮细胞偏高的现象时，则有可能是尿路感染、泌尿系统结石等因素导致，应及时往泌尿外科进一步诊断治疗。

【粘液丝偏高】：

- (1)尿常规中粘液丝是由尿路中细胞分泌出来的，在有尿路感染时分泌会明显增多，且伴有炎症细胞的出现。
- (2)粘液丝偏高，可分为生理性偏高和病理性偏高两种，生理性偏高一般是由于喝水较少导致的尿液浓缩，一般在喝水后就能达到稀释的效果。
- (3)病理性的粘液丝偏高是由于泌尿系炎症或者是前列腺炎导致的，需要注意观察，多喝水，同时有白细胞等炎症细胞增多时，应及时服用抗感染药物治疗。如果仅有粘液丝的增多而没有白细胞等炎症细胞增多时，尿路有炎症的可能性不大。
- (4)建议平时饮食注意清淡，多喝水，少吃油腻和辛辣的食物，要注意个人清洁卫生，勤洗阴部，注意休息。

【三尖瓣少量返流】：

(1)由于三尖瓣瓣膜轻微的改变而产生三尖瓣相对关闭不全。在很多人中，没有临床症状，只有在做心脏彩超时发现。一般不需要治疗，建议定期复查，必要时心内科结合临床考虑。

【肝囊肿】：

- (1)肝囊肿，通俗说就是肝脏中的水泡。绝大多数的肝囊肿都是先天性的，即因先天发育的某些异常导致了肝囊肿形成。
- (2)肝囊肿病因大多数系肝内小胆管发育障碍所致,单发性肝囊肿的发生是由于异位胆管造成。肝囊肿生长缓慢,所以可能长期或终生无症状，其临床表现也随囊肿位置、大小、数目以及有无压迫邻近器官和有无并发症而异。
- (3)肝囊肿是一种较常见的肝脏良性疾病，一般没有什么症状，也不会影响肝功。5CM以下的肝囊肿一般不需要特殊治疗。当囊肿长大到一定程度，可能会压迫胃肠道而引起症状，如上腹不适饱胀；也有因囊肿继发细菌感染而有腹痛、发热的。
- (4)肝囊肿首次发现，建议作MRI或CT检查，除外肝内其它占位性病变。
- (5)过大的肝囊肿，对肝脏本身或周围的器官有压迫症状的，或有炎症的，往外科治疗。
- (6)已确诊为肝囊肿，动态观察，定期B超检查进行对照，监测囊肿大小。
- (7)解除顾虑和紧张情绪，保持良好心态，切忌大怒。
- (8)多食新鲜蔬菜和水果，保持大便通畅，防止便秘；保证营养，宜食清淡富含蛋白质的食物为主；限制饮酒。
- (9)不宜剧烈运动，防止过度用力，以免增加腹腔压力。
- (10)如有症状请及时就诊。

【脂肪肝】：

- (1)脂肪肝是指肝脏被脂肪浸润，为一种多病因引起的获得性疾病。
- (2)脂肪肝是以肝细胞脂肪变性和脂肪蓄积为病理特征，最常见易患因素有超重或肥胖、进食油腻食物、高脂血症（尤其甘油三酯升高）、营养失调（营养过量或不足）、饮酒、高脂血症、少运动、糖耐量异常、减肥造成体重急剧下降、营养不良、中毒和药物等。
- (3)当肝内脂类（主要为甘油三酯）含量超过肝重的5%时为脂肪肝。脂肪肝是一个常见的临床现象，不是一个独立性的疾病。
- (4)值得注意的是，过多的脂肪在肝组织、肝细胞内浸润，引起肝细胞肿大，严重可致肝硬化。脂肪肝是可逆性的，合理饮食、运动及治疗后可恢复。
- (5)合理控制饮食，控制总摄入量，低盐、低脂和低糖类饮食，少吃动物内脏，多吃蔬菜水果；
- (6)控制危险因素，如控制体重、改善胰岛素抵抗、调整血脂紊乱，戒酒、戒烟，坚持长期有氧运动，加强体育锻炼；
- (7)定期复查腹部彩超、血脂、肝功能。

汇总医生： 丁昊炜

主检日期： 2023-12-09

主检医生：

分科结果

检验报告

尿液分析+尿沉渣

项目名称	检查结果	单位	参考值	提示
白细胞尿	6	个/ul	0--13	
上皮细胞(EC)	3	/HP	0--28	
管型(CAST)	0	个/ul	0--1	
霉菌(尿)	0	/HP	0--0	
结晶	0	/HP	0--10	
透明度(CLA)	清亮			
胆红素(BIL)	-		阴性	
隐血(ERY)	-		阴性	
小圆上皮细胞(SRC)	0	个/ul	0--0	
维生素C	-		阴性	
异常红细胞	0	个/ul	0--3	
红细胞(正常)	0	个/ul	0--6	
鳞状上皮细胞	3	个/ul	0--0	↑
粘液丝	18	个/ul	0--0	↑
颜色(Colour)	淡黄色			
尿葡萄糖(GLU)	-		阴性	
酮体(KET)	-		阴性	
比重(SG)	1.020		1.003--1.030	
酸碱度(PH)	6.5		4.5--8.0	
尿蛋白质(PRO)	-		阴性	
尿胆原(URO)	-		阴性	
亚硝酸盐(NIT)	-		阴性	
红细胞(尿)(RBC)	0	个/ul	0--6	
尿白细胞(LEU)	-		阴性	

*小结:

鳞状上皮细胞偏高(3 /HP) 粘液丝偏高(18 /HP)

操作员：乔叶 检查日期:2023-12-08 检查医生:陈建国

血常规（五分类）

项目名称	检查结果	单位	参考值	提示
白细胞(WBC)	6.47	10 ⁹ /L	3.5--9.5	
淋巴细胞绝对值(LY#)	2.13	10 ⁹ /L	1.1--3.2	
淋巴细胞百分比(LY%)	33.0	%	20--50	
中性粒细胞绝对值(GR#)	3.50	10 ⁹ /L	1.8--6.3	
中性粒细胞百分比(GR%)	54.1	%	40--75	
嗜碱性粒细胞绝对值(BA#)	0.03	10 ⁹ /L	0--0.06	
嗜碱性粒细胞百分比(BA%)	0.4	%	0--1.0	
嗜酸性粒细胞绝对值(EO#)	0.43	10 ⁹ /L	0.02--0.52	
嗜酸性粒细胞百分比(EO%)	6.6	%	0.4--8.0	
血小板(PLT)	210	10 ⁹ /L	125--350	
血小板分布宽度(PDW)	16.1	%	15--17	
平均血小板体积(MPV)	11.3	fl	6.0--14.0	
血小板压积(PCT)	0.237	%	0.11--0.28	
红细胞(RBC)	4.82	10 ¹² /L	3.8--5.1	
血红蛋白	167	g/L	115--150	↑
红细胞压积(HCT)	48.7	%	35--45	↑
红细胞平均体积(MCV)	101.0	fl	82--100	↑
平均血红蛋白含量(MCH)	34.6	pg	27--34	↑
平均血红蛋白浓度(MCHC)	343	g/L	316--354	
单核细胞绝对值(MO#)	0.38	10 ⁹ /L	0.1--0.60	
单核细胞百分比(MO%)	5.9	%	3--10	
红细胞分布宽度标准差	46.9	fl	35--56	

(RDW-SD)				
红细胞分布宽度变异系数 (RDW-CV)	12.2	%	10.6--16.6	
大血小板比率	34.7	%	11--45	
大血小板数目	73	10 ⁹ /L	30--90	
未成熟粒细胞数目	0.00	10 ⁹ /L	0--999	
未成熟粒细胞百分比	0.1	%	0--100	
有核红细胞数目	0.000	10 ⁹ /L	0--9999	
有核红细胞百分比	0.00	/100WBC	0--9999	

***小结:**

血红蛋白偏高(167 g/L) 红细胞压积(HCT)偏高(48.7 %) 红细胞平均体积(MCV)偏高(101.0 fl)
平均血红蛋白含量(MCH)偏高(34.6 pg)

操作员：梁可欣 检查日期:2023-12-08 检查医生:陈建国

同型半胱氨酸

项目名称	检查结果	单位	参考值	提示
同型半胱氨酸	14.59	umol/L	0--15	

***小结:**

未见异常

操作员：王小雪 检查日期:2023-12-08 检查医生:陈建国

生化全项 1

项目名称	检查结果	单位	参考值	提示
碳酸氢根(HCO3)	23.6	mmol/L	22--29	
总蛋白(T PROT)	75.2	g/L	65--85	
白蛋白(ALB)	44.40	g/L	40--55	
球蛋白(GLB)	30.80	g/L	15--35	
白蛋白/球蛋白(ALB/GLB)	1.44		1.0--2.5	

碱性磷酸酶(ALP)	63.0	U/L	50--135	
肌酐(CREA)	72.00	umol/L	41--73	
尿酸(UA)	296.00	umol/L	140--340	
钾(K)	4.08	mmol/L	3.5--5.5	
钠(Na)	140.8	mmol/L	136--145	
氯(Cl)	101.3	mmol/L	96--108	
钙(Ca)	2.38	mmol/L	2.11--2.52	
乳酸脱氢酶(LDH)	147.00	U/L	120--250	
淀粉酶(AMY)	55.00	IU/L	35--135	
葡萄糖(GLU)	4.94	mmol/L	3.89--6.1	
总胆红素(TBIL)	17.90	umol/L	0--21	
直接胆红素(DBIL)	4.2	umol/L	0--8.0	
间接胆红素(IBIL)	13.70	umol/L	0--17.39	
丙氨酸氨基转移酶(ALT)	35.00	U/L	7--40	
门冬氨酸氨基转移酶(AST)	28.00	U/L	13--35	
尿素测定 (Urea)	5.00	mmol/L	2.6--7.5	
肌酸激酶(CK)	64.00	U/L	40--200	
α-羟丁酸脱氢酶	138.00	U/L	72--182	
C 反应蛋白	1.60	mg/dl	0--3	
动脉硬化指数	1.52		1.31--3.19	
谷草比谷丙	0.80		0.4--2.5	
总胆固醇(CHOL)	4.48	mmol/L	2.59--5.2	
甘油三脂(TG)	2.30	mmol/L	0.7--1.7	↑
低密度脂蛋白(LDL)	2.32	mmol/L	0--4.13	
高密度脂蛋白(HDL)	1.53	mmol/L	0.77--1.55	

***小结:**

甘油三脂(TG)偏高(2.30 mmol/L)

操作员：王小雪 检查日期:2023-12-08 检查医生:陈建国

超声诊断图文报告

流水号: 2211230540

影像号: 1478885

姓名: 贾子璐

年龄: 55 岁

性别: 女

检查设备: Vivid E95

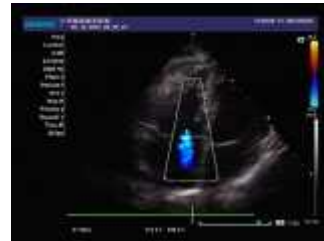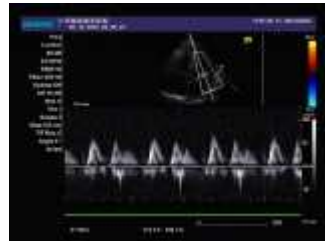
体检号: 404980

申请医院: 本院

体检科室: 体检科

检查部位: 心脏彩超

经典图像:



影像所见:

超声测量 (单位: mm)

升主动脉内径 25 (32±3mm)

左房内径 30 (35mm)

室间隔 10 (8-11mm)

左室内径 42 (47±4mm)

左室后壁 10 (8-11mm)

EF66% (50-80%)

右室内径 25 (36±4mm)

右房内径 28 (36±4mm)

FS36% (28-41%)

主肺动脉内径 20 (23±3mm)

升主动脉内径正常, 心脏各腔室大小正常, 室间隔厚度正常, 左室壁未见明显节段性运动异常, 三尖瓣回声正常, 收缩期房侧可见少量返流信号, 余瓣膜及启闭功能未见明显异常, 舒张期二尖瓣口血流频谱 E/A>1, 心包腔未见积液。

影像诊断:

三尖瓣少量返流

报告医师: 李菊蓉

检查日期: 2023-12-08

审核医师: 李菊蓉

报告日期: 2023-12-08

超声诊断图文报告

流水号: 2211230540

影像号: 1478947

姓名: 贾子璐

年龄: 55 岁

性别: 女

检查设备: Vivid E95

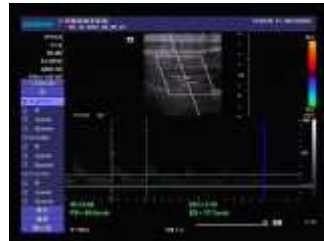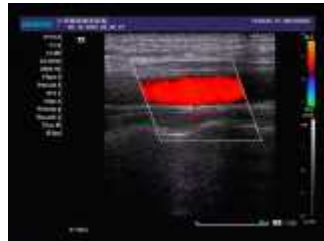
体检号: 404980

申请医院: 本院

体检科室: 体检科

检查部位: 颈部血管彩超

经典图像:



影像所见:

右锁骨下动脉起始处、双侧颈总动脉、颈内、颈外动脉起始段内中膜不增厚, 内壁欠光滑, 管壁未见明确强回声斑。CDFI: 血流充盈好。PW: 频谱形态正常。

双侧椎动脉走行正常, 椎动脉内径正常, 管壁不厚, 管腔内为无回声, CDFI: 血流充盈好。PW: 频谱正常。

	内径 mm	流速 cm/s	RI
左侧椎动脉	3.2	48.8	0.63
右侧椎动脉	3.1	49.4	0.64

影像诊断:

双侧颈动脉、椎动脉未见明显异常

报告医师: 李菊蓉

检查日期: 2023-12-08

审核医师: 李菊蓉

报告日期: 2023-12-08

超声诊断图文报告

流水号: 2211230540

影像号: 1478949

姓名: 贾子璐

年龄: 55 岁

性别: 女

检查设备: Vivid E95

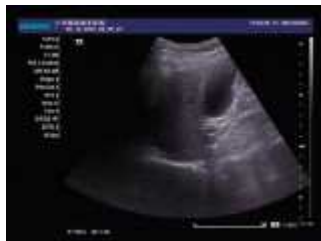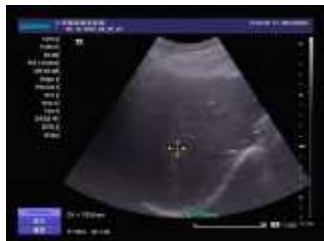体检号: 404980

申请医院: 本院

体检科室: 体检科

检查部位: 全腹彩超

经典图像:



影像所见:

肝脏大小形态正常,包膜光滑完整,肝内探及囊性回声,大小约 1.4*1.1cm,边界清,内透声好,余实质回声细腻增强,肝内管道系统走行欠清晰,门静脉及肝内胆管不扩张。

胆囊大小形态正常,壁不厚、光滑,囊内透声好,肝外胆管不扩张。

胰腺大小形态正常,实质回声均匀,主胰管不扩张。

脾脏大小形态正常,实质回声均匀,脾门静脉不宽。

双肾大小形态正常,皮髓质分界清晰,集合系统未见分离,双侧输尿管未见扩张。

影像诊断:

1. 脂肪肝 (轻度)
2. 肝囊肿

报告医师: 李菊蓉

检查日期: 2023-12-08

审核医师: 李菊蓉

报告日期: 2023-12-08