



2211230520

大同瑞慈健康体检

报 告 册

体检编号	404963	工号	8
姓名	李敏		
性别	男	年龄	39岁
单位	广灵县农业农村局		
部门	广灵县农业农村局		
联系电话	13509783881		
体检日期	2025-04-06		

尊敬的李敏先生您好！

首先，瑞慈健康体检全体员工欢迎您的光临，并对您的信任表示衷心的感谢！

您于 2025-04-06 （体检编号：404963）完成健康检查，本机构的各科医生已根据您的体检项目及结果，汇总成此份健康体检报告，并经总检医生审核。据此提出对您健康状况的综合分析及建议。

瑞慈健康体检倡导“大健康、大康复”，提出“健康是第一财富（Rich）”的人文理念。希望您仔细阅读并妥善地保管此份健康体检报告，并认真关注报告中的提示与建议，若您对报告内容有任何疑问，可直接与瑞慈健康体检客服部联系，进一步咨询。

健康体检咨询电话：0352-2824444

客户服务咨询电话：0352-2830597

400-6112995

瑞慈健康体检报告由下列内容组成：

第一部分：主检报告

第二部分：分科分项结果

第三部分：检验报告

第四部分：附表

主检报告

检查综述

- 1、【身高、体重、血压】 (1) 体重指数 28.40：超重
- 2、【冠状动脉 CTA】 1. 左冠状动脉前降支近段局限性轻度狭窄 2. 回旋支局限性轻微狭窄 3. 右冠状动脉中段局限性轻度狭窄
- 3、【甲状腺彩超】 甲状腺右侧叶结节 TI-RADS 3 级

医生建议

【超重】：

- (1) 体重指数是判断体重超标或偏低的主要指标。体重是反映和衡量一个人健康状况的重要标志之一，过胖和过瘦都不利于健康，身高体重不协调也不会给人以美感。体重的变化，还会直接反映身体长期的热量平衡状态。
- (2) 当需要比较及分析一个人的体重对于不同身高的人所带来的健康影响时，体重指数是一个中立而可靠的指标。其主要适用于需要体重测试、体型肥胖和全身检查的人群。
- (3) 体重指数（BMI）是世界卫生组织推荐的国际统一使用的肥胖分型标准，也是目前国际上常用的衡量人体胖瘦程度以及是否健康的一个标准，其计算方式为： $BMI = \text{体重（千克）} / \text{身高（米} \times \text{米）}$ 。成人的标准值是 BMI 18.5-23.9 之间。低于 18.5 为体重指数偏低；高于 23.9 则为体重指数偏高。
- (4) 一般表现为体重超重或肥胖，超重及肥胖会出现一系列代谢性疾病，如高血压、高血糖、高血脂、高尿酸血症等，所以体重指数偏高者一定要注意控制体重。
- (5) 合理控制饮食，食品多样化，食物纤维可适量增加，饮食规律，避免暴饮暴食，低盐、低脂饮食为主，减少高热量食物的摄入。
- (6) 加强体育锻炼，每天最少保持 30 分钟的中等强度运动。鼓励每天至少快步走 6000 步比较健康。肥胖患者不适合较剧烈的运动，会加重膝关节的负担，可以选择游泳、划船等对膝关节负荷较小的运动。
- (7) 定期检查血糖、血脂、肝功、肝脏 B 超等，积极治疗基础性疾病。
- (8) 减少热量摄取及增加热量消耗。强调以健康行为、饮食、运动为主的综合治疗。

【左冠状动脉前降支近段局限性轻度狭窄】：

- (1) 冠状动脉是负责为心脏供血的一套动脉系统，也是保证心脏正常工作的必要条件。如果在其壁上长了斑块，引起冠状动脉的管腔狭窄或闭塞，会导致心肌缺血缺氧而引起心脏疾病。
- (2) 冠状动脉分布及名称主要包括：左冠状动脉→主干→左前降支、左旋支、对角支，主要负责左心室血供；右冠状动脉→后降支、左室后支，主要负责右心室血供。临床上经常使用冠脉 CTA 来检查冠状动脉的工作状况。
- (3) 冠状动脉管腔的狭窄程度及表现有以下几类：0，狭窄度 0%，没有斑块或狭窄；1，狭窄度 1%~24%，极小狭窄或有斑块但未造成轻度狭窄；2，狭窄度 25%~49%，轻度狭窄；3，狭窄度 50%~69%，中度狭窄；
- (4) 4A，狭窄度 70%~99%，严重狭窄；4B，狭窄度为左主干狭窄 > 50% 或三支血管 > 70% 的阻塞，严重狭窄；5，狭窄度 100%，完全闭塞。
- (5) 通常出现 4A、4B、5 这三种情况，建议往心血管内科进行诊治。

【回旋支局限性轻微狭窄】：

- (1) 建议心血管科诊断治疗

【右冠状动脉中段局限性轻度狭窄】：

- (1) 建议往心血管内科诊断治疗，定期复查。

【甲状腺右侧叶结节】：

- (1) 甲状腺结节是一种常见的甲状腺疾病，很多甲状腺疾病可表现为结节，如可由甲状腺退行性变、炎症、自身免疫性及新生物等多种病变所致。甲状腺结节在各个年龄段的男女人群中均可见到，但中年女性中较多。
- (2) 甲状腺结节分良性和恶性两大类，良性的占绝大多数，恶性者不足 1%，判断甲状腺结节的良恶主要依靠病史、体格检查、放射性核素扫描、穿刺细胞学检查。
- (3) 建议往外科就诊，进一步检查，明确诊断，结合临床诊治并定期复查。

汇总医生： 樊兴国

主检日期： 2025-04-07

主检医生：

分科结果

身高、体重、血压

项目名称	检查结果	项目名称	检查结果
身高	179cm	体重	91kg
血压	135/70mmHg		

***小结：**

(1) 体重指数 28.40：超重

操作员：张文静

检查日期：2025-04-06

检查医生：名燕凌

检验报告

Rich 大同瑞慈康复医院
超声诊断图文报告

流水号: 2211230520

超声号: 1822997

姓名: 李敏

年龄: 39 岁

性别: 男

检查设备: Vivid E95

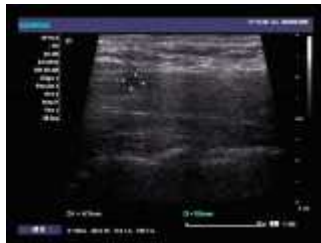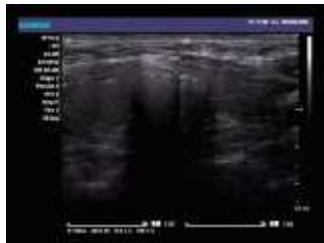体检号: 404963

申请医院: 本院

体检科室: 体检科

检查部位: 甲状腺彩超

经典图像:



影像所见:

甲状腺双侧叶形态正常, 包膜完整, 右侧叶上极探及大小约 0.5*0.4cm 低回声结节, 形态规则, 边界清, 余实质回声均匀, CDFI: 未见异常血流信号。

双侧颈部未见明显肿大淋巴结。

影像诊断:

甲状腺右侧叶结节 TI-RADS3 级

报告医师: 李菊蓉

检查日期: 2025-04-06

审核医师: 李菊蓉

报告日期: 2025-04-06



注: 本报告仅供临床医生参考!

地址: 大同市魏都大道 79 号。如有疑问, 请致电: 0352---2830580

Rich 大同瑞慈康复医院
超声诊断图文报告

流水号: 2211230520

超声号: 1823000

姓名: 李敏

年龄: 39 岁

性别: 男

检查设备: Vivid E95

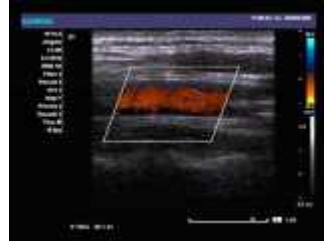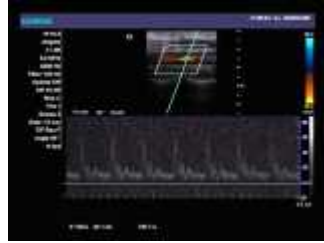
体检号: 404963

申请医院: 本院

体检科室: 体检科

检查部位: 颈部血管彩超

经典图像:



影像所见:

右锁骨下动脉起始处、双侧颈总动脉、颈内、颈外动脉起始段内中膜不增厚, 内壁欠光滑, 管壁未见明确强回声斑。CDFI: 血流充盈好。PW: 频谱形态正常。 双侧椎动脉走行正常, 椎动脉内径正常, 管壁不厚, 管腔内为无回声, CDFI: 血流充盈好。PW: 频谱正常。

影像诊断:

双侧颈动脉、椎动脉未见明显异常

报告医师: 李菊蓉

检查日期: 2025-04-06

审核医师: 李菊蓉

报告日期: 2025-04-06



注: 本报告仅供临床医生参考!

地址: 大同市魏都大道 79 号。若有疑问, 请致电: 0352-2830580

ID 号: 2211230520

影像号: CT20250406036

姓名: 李敏

年龄: 39 岁

性别: 男

检查设备: 西门子量子双源 CT

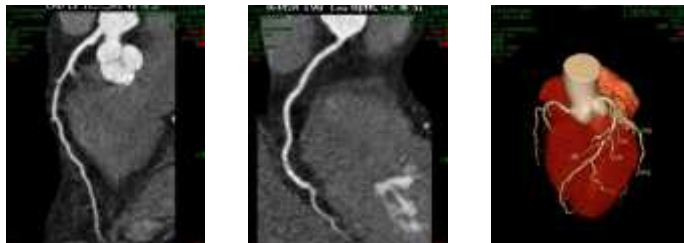体检号: 404963

申请医院: 本院

体检科室: 体检科

检查部位: 冠状动脉 CTA

经典图像:



影像所见:

冠状动脉起源正常, 冠状动脉发育呈右优势型。

左冠状动脉前降支近段管壁可见非钙化斑块, 管腔局限性轻度狭窄 26%。回旋支管壁可见混合斑块, 管腔局限性轻微狭窄 20%。主干、对角支管壁光滑, 未见钙化及非钙化斑块, 管腔未见狭窄及闭塞。

右冠状动脉中段管壁可见非钙化斑块, 管腔局限性轻度狭窄 30%。后降支及左室后支管壁光滑, 未见钙化及非钙化斑块, 管腔未见狭窄及闭塞。

影像诊断:

1. 左冠状动脉前降支近段局限性轻度狭窄
2. 回旋支局限性轻微狭窄
3. 右冠状动脉中段局限性轻度狭窄

[提示] 冠状动脉狭窄程度表述: 轻度 (25-49%) 中度 (50-69%) 重度 (70-99%) 闭塞 (100%)

报告医师: 张剑峰

检查日期: 2025-04-06

审核医师: 苗来生

报告日期: 2025-04-06