



2211220543

# 大同五洲心血管病医院

## 健康体检报告

体检编号	404922	工号	43
姓名	杨永涛 2		
性别	男	年龄	45 岁
单位	蕉山乡人民政府		
部门	蕉山乡人民政府		
联系电话	13333428672		
体检日期	2026-02-12		

尊敬的 杨永涛 2 先生 您好！

首先,五洲心血管健康体检全体员工欢迎您的光临,并对您的信任表示衷心的感谢！

您于 2026-02-12 (体检编号: 404922) 完成健康检查,本机构的各科医生已根据您的体检项目及结果,汇总成此份健康体检报告,并经总检医生审核。据此提出对您健康状况的综合分析及建议。

五洲心血管健康体检倡导守护心健康,预见未来的人文理念。希望您仔细阅读并妥善地保管此份健康体检报告,并认真关注报告中的提示与建议,若您对报告内容有任何疑问,可直接与五洲健康体检客服部联系,进一步咨询。

健康体检咨询电话: 0352-5332388

客户服务咨询电话: 0352-5339811

五洲健康体检报告由下列内容组成:

第一部分:主检报告

第二部分:分科分项结果

第三部分:检验报告

第四部分:附表

大同五洲心血管病医院

0352-5332388

## 主检报告

### 检查综述

- 1、【血常规（五分类）】 血小板(PLT)偏低( $81 \times 10^9/L$ ) 血小板分布宽度(PDW)偏低(12.1 f1) 血小板压积(PCT)偏低(0.095 %) 红细胞(RBC)偏低( $4.05 \times 10^9/L$ ) 血红蛋白偏低(123 g/L) 红细胞压积(HCT)偏低(38.4 %) 大血小板数目偏低( $29 \times 10^9/L$ )
- 2、【肾功三项】 尿酸(UA)偏低(153.00  $\mu\text{mol/L}$ )
- 3、【血脂四项】 甘油三脂(TG)偏低(0.69 mmol/L)
- 4、【糖化血红蛋白】 糖化血红蛋白偏高(6.1 %)
- 5、【尿液分析+尿沉渣】 隐血(ERY)1+ 正常红细胞偏高(7 个/u1) 鳞状上皮细胞偏高(3 /HP) 亚硝酸盐(NIT)1+ 红细胞(尿)(RBC)偏高(7 个/u1) 尿白细胞(LEU)+-
- 6、【CT检查】 1.左肺下叶后基底段结节，建议随诊复查(3个月) 2.左第7、8前肋陈旧性骨折
- 7、【心电图】 1.窦性心动过缓 2.肢导低电压
- 8、【甲状腺彩超】 甲状腺双侧叶结节 (左侧多发) TI-RADS III级

### 医生建议

#### 【大血小板数目偏低】：

- (1)供内科结合临床参考。

#### 【血小板分布宽度(PDW)偏低】：

- (1)供内科结合临床参考。

#### 【红细胞压积(HCT)偏低】：

- (1)结合临床，内科咨询。
- (2)血液流动性增加，其降低的临床意义可能是由于体内水分较多，或有贫血，定期复查血常规，血液科随诊。

#### 【红细胞(RBC)偏低】：

- (1)红细胞减少提示贫血，是诊断贫血的三大指标之一：血红蛋白、红细胞、网织红细胞。要了解贫血的程度和类型，需要进一步检查的内容有：血清铁蛋白、红细胞游离原卟啉、血清叶酸、血清维生素B12。
- (2)注意观察是否有慢性失血，查找病因，多数由挑食、偏食、慢性疾病引起，往血液科及时治疗，定期复查。
- (3)平衡饮食，并适当补充铁剂，维生素C及B族。
- (4)复查血常规。

#### 【血小板(PLT)偏低】：

- (1)血小板偏低常见于再生障碍性贫血，血小板减少性紫癜，脾功能亢进等。若凝血功能正常，脾脏也不大，需要结合病史或进一步检查才能判断引起血小板减少的原因，但如有任何不适要立即到血液专科就诊。

#### 【血小板压积(PCT)偏低】：

- (1)供内科结合临床参考。

大同五洲心血管病医院

0352-5332388

**【血红蛋白偏低】：**

- (1) 血红蛋白偏低通常提示贫血。
- (2) 血液科咨询，必要时治疗。
- (3) 复查血常规。

**【尿酸(UA)偏低】：**

- (1) 建议内科结合临床参考。

**【甘油三脂(TG)偏低】：**

- (1) 可适当增加脂类食品的摄入。
- (2) 也可见于甲亢、肾上腺皮质功能低下、肝功能障碍者，往内科咨询，进一步诊治。
- (3) 高蛋白，高维生素饮食，适当增加奶、豆类制品、鱼类、新鲜水果和蔬菜。
- (4) 适当增加户外活动和日光照射，避免过度劳累，保持良好睡眠。
- (5) 定期复查，如检验结果异常，应在医师指导下治疗。

**【糖化血红蛋白偏高】：**

- (1) 糖化血红蛋白主要用于评定糖尿病的控制程度，也可作为判断预后的指标，但其结果的准确性会受到红细胞及血红蛋白数量的影响。此项指标反映受检者过去 2 到 3 个月的血糖平均水平，偏高提示控制不理想，建议内分泌科结合临床诊治。

**【隐血(ERY)1+】：**

- (1) 尿隐血可分为肉眼血尿和镜下血尿。肉眼血尿是指肉眼能见到血色的尿，尿液呈洗肉水色或血色，通常在 1000ml 尿中含有 1ml 血液即肉眼可见。镜下血尿是指尿的颜色正常，通过显微镜可以观察到尿液中含红细胞，通常离心沉淀后的尿液镜检每高倍视野有红细胞 3 个以上。
- (2) 尿隐血是泌尿系疾病常见的症状之一，生理情况下女性生理期、运动后等都可以引起，病理情况下大多是由泌尿系统疾病引起，如泌尿系炎症、尿路结石等，也有一些血尿是由全身性疾病或泌尿系统邻近器官所致。
- (3) 需要指出的是：尿液呈红色并不都是血尿，有些药物、食物都能使尿液呈红色、橙色或褐色；由于严重创伤、错误输血等大量红细胞或组织破坏，也可导致血红蛋白或肌红蛋白血尿。
- (4) 建议往泌尿外科进一步复查，以明确诊断。

**【鳞状上皮细胞偏高】：**

- (1) 在生理情况下，机体正常的新陈代谢都会引起鳞状上皮细胞的脱离，这是一种正常的机体现象。如果长时间出现鳞状上皮细胞偏高的现象时，则有可能是尿路感染、泌尿系统结石等因素导致，应及时往泌尿外科进一步诊断治疗。

**【红细胞(尿)(RBC)偏高】：**

- (1) 建议泌尿外科复查，结合临床参考。

**【亚硝酸盐(NIT)1+】：**

- (1) 建议泌尿外科诊断治疗。

**【尿白细胞(LEU)+-】：**

- (1) 建议结合临床参考。

**【左肺下叶后基底段结节】：**

- (1) 建议呼吸内科诊断治疗。

**【陈旧性骨折】：**

(1) 建议骨科复查。

**【窦性心动过缓】：**

(1) 可见于正常人、体力劳动者、运动员，无症状者一般不需治疗，可定期随访，跟踪观察。

(2) 如果有症状（胸闷、黑矇、晕厥等）请做动态心电图等相关检查，在医生指导下服用提升心率的药物如：心宝、红参等。如果每分钟心率低于 45 次伴有晕厥、胸闷等症状时，需安装心脏起搏器。请前往心内科进一步治疗，长期随访。

**【肢导低电压】：**

(1) 建议心血管内科定期复查。

**【甲状腺双侧叶结节】：**

(1) 甲状腺结节是一种常见的甲状腺疾病，很多甲状腺疾病可表现为结节，如可由甲状腺退行性变、炎症、自身免疫性及新生物等多种病变所致。甲状腺结节在各个年龄段的男女人群中均可见到，但中年女性中较多。

(2) 甲状腺结节分良性和恶性两大类，良性的占绝大多数，恶性者不足 1%，判断甲状腺结节的良恶主要依靠病史、体格检查、放射性核素扫描、穿刺细胞学检查。

(3) 建议往外科就诊，进一步检查，明确诊断，结合临床诊治并定期复查。

汇总医生：

主检日期： 2026-02-13

主检医生：

### 分科结果

#### 身高、体重、血压

项目名称	检查结果	项目名称	检查结果
身高	163cm	体重	63kg
血压	116/67mmHg		

**\*小结:**

未见异常

操作员：田燕燕 检查日期：2026-02-12 检查医生：名燕凌

## 检验报告

## 尿液分析+尿沉渣

项目名称	检查结果	单位	参考值	提示
白细胞尿	12	个/u1	0--13	
上皮细胞(EC)	3	/HP	0--28	
管型(CAST)	0	个/u1	0--1	
霉菌(尿)	0	/HP	0--0	
结晶	5	/HP	0--10	
透明度(CLA)	清亮			
胆红素(BIL)	-		阴性	
隐血(ERY)	1+		阴性	
小圆上皮细胞(SRC)	0	个/u1	0--0	
维生素C	-		阴性	
异常红细胞	0	个/u1	0--3	
红细胞(正常)	7	个/u1	0--6	↑
鳞状上皮细胞	3	个/u1	0--0	↑
粘液丝	0	个/u1	0--0	
颜色(Colour)	淡黄色			
尿葡萄糖(GLU)	-		阴性	
酮体(KET)	-		阴性	
比重(SG)	1.015		1.003--1.030	
酸碱度(PH)	7.0		4.5--8.0	
尿蛋白质(PRO)	-		阴性	
尿胆原(URO)	-		阴性	
亚硝酸盐(NIT)	1+		阴性	

大同五洲心血管病医院

0352-5332388

红细胞(尿)(RBC)	7	个/u1	0—6	↑
尿白细胞(LEU)	+-		阴性	

**\*小结:**

隐血(ERY)1+ 正常红细胞偏高(7 个/u1) 鳞状上皮细胞偏高(3 /HP) 亚硝酸盐(NIT)1+ 红细胞(尿)(RBC)偏高(7 个/u1) 尿白细胞(LEU)+-

操作员：祁佳佳 检查日期:2026-02-12 检查医生:康建忠

**血常规（五分类）**

项目名称	检查结果	单位	参考值	提示
白细胞(WBC)	6.00	10 <sup>9</sup> /L	3.5—9.5	
淋巴细胞绝对值(LY#)	2.51	10 <sup>9</sup> /L	1.1—3.2	
淋巴细胞百分比(LY%)	41.8	%	20—50	
中性粒细胞绝对值(GR#)	3.09	10 <sup>9</sup> /L	1.8—6.3	
中性粒细胞百分比(GR%)	51.7	%	40—75	
嗜碱性粒细胞绝对值(BA#)	0.02	10 <sup>9</sup> /L	0—0.06	
嗜碱性粒细胞百分比(BA%)	0.3	%	0—1.0	
嗜酸性粒细胞绝对值(EO#)	0.04	10 <sup>9</sup> /L	0.02—0.52	
嗜酸性粒细胞百分比(EO%)	0.6	%	0.4—8	
血小板(PLT)	81	10 <sup>9</sup> /L	125—350	↓
血小板分布宽度(PDW)	12.1	%	15—17	↓
平均血小板体积(MPV)	11.8	f1	6.0—14.0	
血小板压积(PCT)	0.095	%	0.11—0.28	↓
红细胞(RBC)	4.05	10 <sup>12</sup> /L	4.3—5.8	↓
血红蛋白	123	g/L	130—175	↓
红细胞压积(HCT)	38.4	%	40—50	↓
红细胞平均体积(MCV)	94.9	f1	82—100	
平均血红蛋白含量(MCH)	30.4	pg	27—34	

平均血红蛋白浓度 (MCHC)	320	g/L	316--354	
单核细胞绝对值 (MO#)	0.34	$10^9/L$	0.1--0.6	
单核细胞百分比 (MO%)	5.6	%	3--10	
红细胞分布宽度标准差 (RDW-SD)	45.0	f1	35--56	
红细胞分布宽度变异系数 (RDW-CV)	13.3	%	10.6--16.6	
大血小板比率	35.9	%	11--45	
大血小板数目	29	$10^9/L$	30--90	↓
未成熟粒细胞数目	0.00	$10^9/L$	0--0.6	
未成熟粒细胞百分比	0.0	%	0--10	
有核红细胞数目	0.009	$10^9/L$	0--9999	
有核红细胞百分比	0.16	/100WBC	0--9999	

**\*小结:**

血小板 (PLT) 偏低 ( $81 \times 10^9/L$ ) 血小板分布宽度 (PDW) 偏低 (12.1 f1) 血小板压积 (PCT) 偏低 (0.095 %) 红细胞 (RBC) 偏低 ( $4.05 \times 10^9/L$ ) 血红蛋白偏低 (123 g/L) 红细胞压积 (HCT) 偏低 (38.4 %) 大血小板数目偏低 ( $29 \times 10^9/L$ )

操作员：祁佳佳 检查日期：2026-02-12 检查医生：康建忠

**肾功三项**

项目名称	检查结果	单位	参考值	提示
肌酐 (CREA)	57.90	umol/L	57--97	
尿酸 (UA)	153.00	umol/L	200--420	↓
尿素测定 (Urea)	6.00	mmol/L	3.1--8.0	

**\*小结:**

尿酸 (UA) 偏低 (153.00 umol/L)

操作员：刘慧芳 检查日期：2026-02-12 检查医生：康建忠

**空腹血糖**

项目名称	检查结果	单位	参考值	提示
------	------	----	-----	----

大同五洲心血管病医院

0352-5332388

葡萄糖 (GLU)	5.66	mmol/L	3.89--6.1	
-----------	------	--------	-----------	--

**\*小结:**

未见异常

操作员：刘慧芳 检查日期：2026-02-12 检查医生：康建忠

**血脂四项**

项目名称	检查结果	单位	参考值	提示
动脉硬化指数	1.90		1.31--3.19	
总胆固醇 (CHOL)	4.10	mmol/L	2.59--5.2	
甘油三脂 (TG)	0.69	mmol/L	0.7--1.7	↓
低密度脂蛋白 (LDL)	2.20	mmol/L	0--4.13	
高密度脂蛋白 (HDL)	1.16	mmol/L	0.77--1.55	

**\*小结:**

甘油三脂 (TG) 偏低 (0.69 mmol/L)

操作员：刘慧芳 检查日期：2026-02-12 检查医生：康建忠

**糖化血红蛋白**

项目名称	检查结果	单位	参考值	提示
糖化血红蛋白	6.1		4.1--6.0	↑

**\*小结:**

糖化血红蛋白偏高 (6.1 %)

操作员：祁佳佳 检查日期：2026-02-12 检查医生：康建忠

**肝功能三项**

项目名称	检查结果	单位	参考值	提示
γ-谷氨酰转肽酶 (GGT)	12.0	U/L	10--60	
丙氨酸氨基转移酶 (ALT)	13.00	U/L	9--50	
门冬氨酸氨基转移酶 (AST)	17.00	U/L	15--40	

大同五洲心血管病医院  
0352-5332388

谷草比谷丙	1.31		0.4—2.5	
-------	------	--	---------	--

**\*小结：**

未见异常

操作员：刘慧芳 检查日期：2026-02-12 检查医生：康建忠

---

体检科 12导联心电图报告

杨永涛2 男 45岁

体检号:404922

病床号:

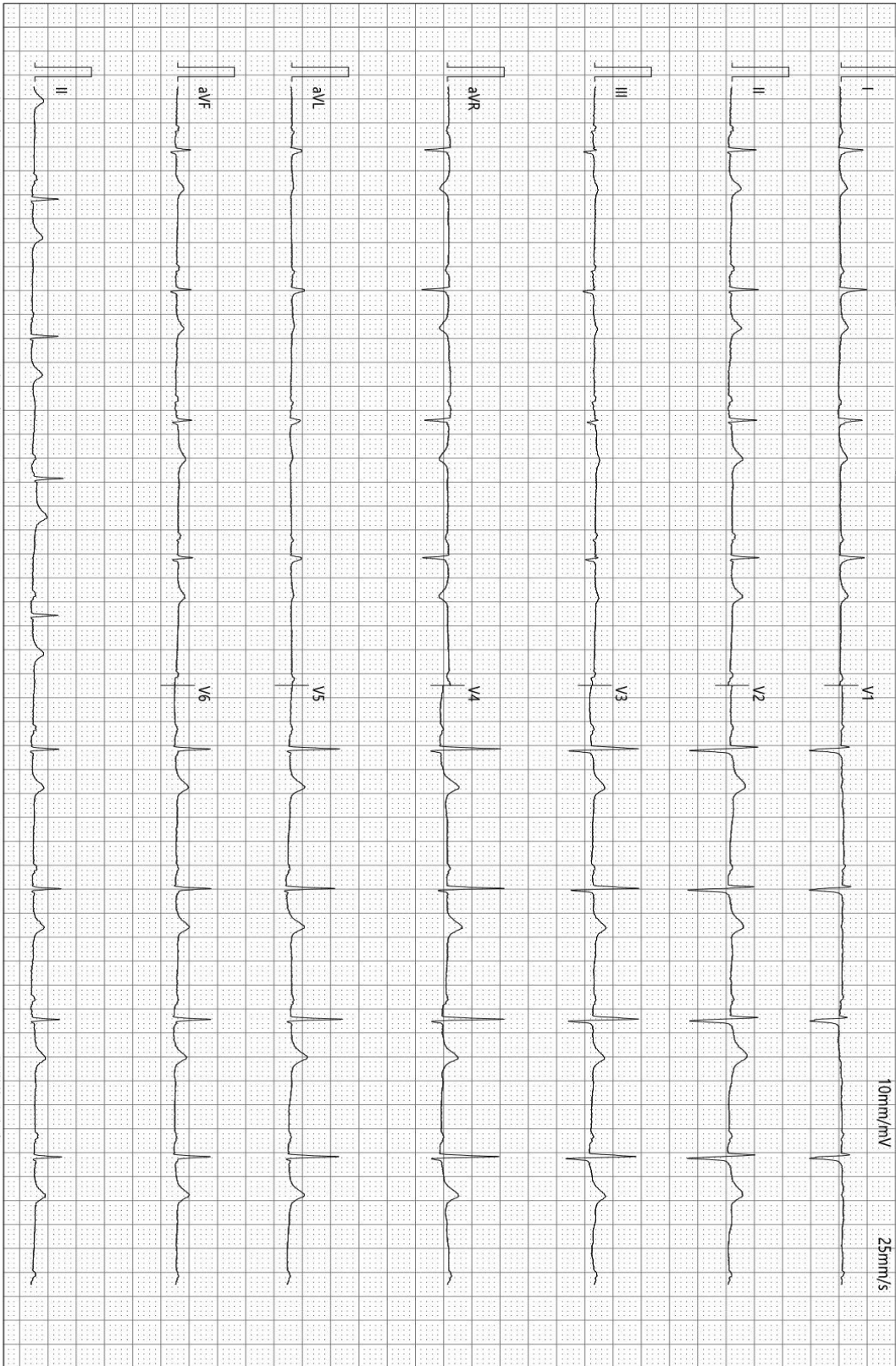
诊断结果:

- 1.窦性心动过缓
- 2.肢导低电压

诊断医生:

周志辉

HR : 52 ↓ bpm [60 ~ 100bpm]  
 P : 107ms [0 ~ 110ms]  
 PR : 187ms [120 ~ 200ms]  
 QRS : 72ms [60 ~ 100ms]  
 QT/QTc : 442/413ms [320 ~ 440/0 ~ 450ms]  
 P/QRS/T : 57/117/50deg [0 ~ 75/-30 ~ 90/0 ~ 75deg]  
 RV5/SV1 : 0.896/0.566mV [0.0 ~ 2.5/0.0 ~ 2.0mV]



检查时间:2026-02-12 09:01:55

诊断时间:2026-02-12 09:17:15

SEMIP V1.90

仅供临床参考



大同五洲心血管病医院

## 超声诊断图文报告

流水号: 2211220543

超声号: 2114121

姓名: 杨永涛 2

年龄: 45 岁

性别: 男

检查设备: Vivid E95

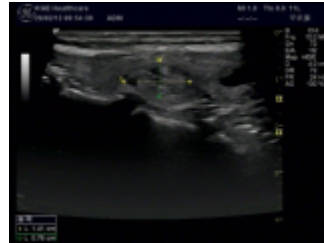
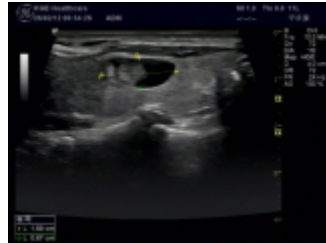体检号: 404922

申请医院: 本院

体检科室: 体检科

检查部位: 甲状腺彩超

### 经典图像:



### 影像所见:

甲状腺双侧叶形态正常, 包膜完整, 双侧叶实质内探及混合回声结节, 右侧大小约 1.6\*0.7cm, 左侧探及数个较大者约 1.4\*0.8cm, 形态规则, 边界清, 余实质回声均匀, CDFI: 未见异常血流信号。

双侧颈部未见明显肿大淋巴结。

### 影像诊断:

甲状腺双侧叶结节 (左侧多发) TI-RADS III 级

报告医师: 李菊蓉

检查日期: 2026-02-12

审核医师: 李菊蓉

报告日期: 2026-02-12

温馨提示: 本报告仅供临床医生参考! 若有疑问, 请致电: 0352---5339668

地址: 大同市平城区迎宾街 750 号。

大同五洲心血管病医院

0352-5332388



大同五洲心血管病医院

## 超声诊断图文报告

流水号：2211220543

超声号：2114127

姓名：杨永涛 2

年龄：45 岁

性别：男

检查设备：Vivid E95

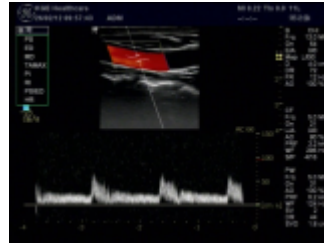
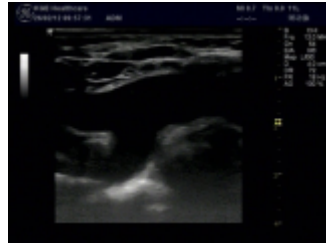体检号：404922

申请医院：本院

体检科室：体检科

检查部位：颈部血管彩超

经典图像：



影像所见：

右锁骨下动脉起始处、双侧颈总动脉、颈内、颈外动脉起始段内中膜不增厚，内壁欠光滑，管壁未见明确强回声斑。CDFI：血流充盈好。PW：频谱形态正常。 双侧椎动脉走行正常，椎动脉内径正常，管壁不厚，管腔内为无回声，CDFI：血流充盈好。PW：频谱正常。

影像诊断：

双侧颈动脉、椎动脉未见明显异常

报告医师：李菊蓉

检查日期：2026-02-12

审核医师：李菊蓉

报告日期：2026-02-12

温馨提示：本报告仅供临床医生参考！若有疑问，请致电：0352---5339668

地址：大同市平城区迎宾街 750 号。

大同五洲心血管病医院

0352-5332388



# 大同五洲心血管病医院

## 超声诊断图文报告

流水号：2211220543

超声号：2114133

姓名：杨永涛 2

年龄：45 岁

性别：男

检查设备：Vivid E95

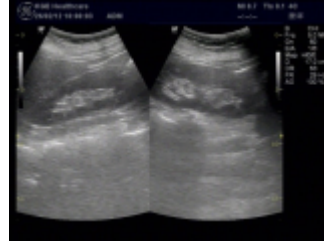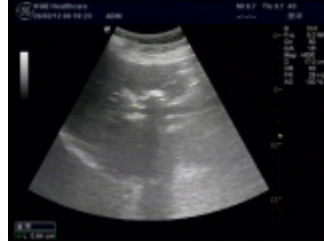体检号：404922

申请医院：本院

体检科室：体检科

检查部位：全腹彩超

经典图像：



影像所见：

肝脏大小形态正常，包膜光滑完整，实质回声均匀，肝内管道系统走行清晰，门静脉及肝内胆管不扩张。  
胆囊大小形态正常，壁不厚、光滑，囊内透声好，肝外胆管不扩张。  
胰腺大小形态正常，实质回声均匀，主胰管不扩张。  
脾脏大小形态正常，实质回声均匀，脾门静脉不宽。  
双肾大小形态正常，皮髓质分界清晰，集合系统未见分离，双侧输尿管未见扩张。

影像诊断：

肝、胆、脾、胰、双肾未见明显异常

报告医师：李菊蓉

检查日期：2026-02-12

审核医师：李菊蓉

报告日期：2026-02-12

温馨提示：本报告仅供临床医生参考！若有疑问，请致电：0352---5339668

地址：大同市平城区迎宾街 750 号。

大同五洲心血管病医院

0352-5332388



# 双源 CT 诊断图文报告

ID号: 2211220543

影像号: CT20260211042

姓名: 杨永涛 2

年龄: 45 岁

性别: 男

检查设备: 西门子量子双源 CT

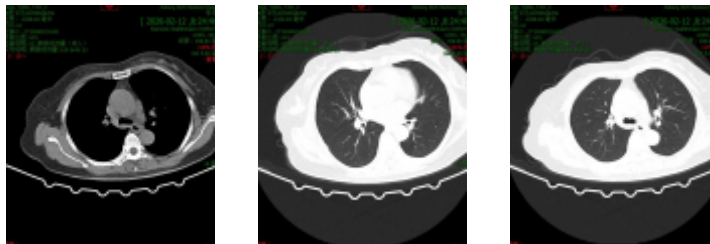体检号: 404922

申请医院: 本院

体检科室: 体检科

检查部位: CT 检查

## 经典图像:



## 影像所见:

双侧胸廓对称, 气管居中。气管及支气管未见狭窄及阻塞。左肺下叶后基底段 (IM34) 见一实性结节, 大小约为  $0.8\text{cm} \times 0.6\text{cm}$ , 边界清晰。双肺门不大, 形态自然。心脏及大血管大小、形态未见异常。纵隔内未见肿块及肿大淋巴结。胸膜无增厚, 胸膜腔内无积液。胸壁软组织未见病变征象。左第 7、8 前肋见陈旧性骨折。

## 影像诊断:

- 左肺下叶后基底段结节, 建议随诊复查 (3 个月)
- 左第 7、8 前肋陈旧性骨折

报告医师: 张剑峰

检查日期: 2026-02-12

审核医师: 张剑峰

报告日期: 2026-02-12

---

温馨提示：本报告仅供临床医生参考！如有疑问，请致电：0352---5339668

地址：大同市平城区迎宾街 750 号。

---