



2210101451

大同瑞慈健康体检

报 告 册

体检编号	404763	工号	693
姓名	李海叶		
性别	女	年龄	36岁
单位	中国银行大同分行		
部门	中行云冈支行		
联系电话	15934203115		
体检日期	2023-09-06		

尊敬的 李海叶女士 您好！

首先，瑞慈健康体检全体员工欢迎您的光临，并对您的信任表示衷心的感谢！

您于 2023-09-06 （体检编号：404763）完成健康检查，本机构的各科医生已根据您的体检项目及结果，汇总成此份健康体检报告，并经总检医生审核。据此提出对您健康状况的综合分析及建议。

瑞慈健康体检倡导“大健康、大康复”，提出“健康是第一财富（Rich）”的人文理念。希望您仔细阅读并妥善地保管此份健康体检报告，并认真关注报告中的提示与建议，若您对报告内容有任何疑问，可直接与瑞慈健康体检客服部联系，进一步咨询。

健康体检咨询电话：**0352-2824444**

客户服务咨询电话：**0352-2830597**

400-6112995

瑞慈健康体检报告由下列内容组成：

第一部分：主检报告

第二部分：分科分项结果

第三部分：检验报告

第四部分：附表

主检报告

检查综述

- 1、【眼科】 (1) 视力下降 (2) 视力下降
- 2、【血脂四项】 甘油三脂(TG)偏高(1.80 mmol/L)
- 3、【妇科内诊】 (1) 阴道炎 (2) 宫颈：宫颈炎
- 4、【心电图】 1. 窦性心律 2. T波改变(V2-V4) 3. 心电图轴右偏
- 5、【心脏彩超】 1. 房间隔修补术后 周围未见异常血流信号 2. 二、三尖瓣少量返流
- 6、【乳腺彩超】 左乳结节 BI-RADS3级 建议定期复查
- 7、【全腹彩超】 盆腔积液
- 8、【口腔科】 (1) 左上第三磨牙 (2) 牙龈色红，探之出血 (3) 牙周：牙结石

医生建议

【视力下降】：

(1) 视力下降是由角膜白斑或角膜炎、晶状体混浊、眼底疾病、屈光不正等原因引起，建议眼科诊断治疗。

【甘油三脂(TG)偏高】：

- (1) 甘油三酯是甘油和脂肪酸所构成的有机化合物，甘油三酯测定是脂类代谢的重要指标之一。
- (2) 甘油三酯增高与冠心病的发生有着重要的相关性，随年龄增大而有上升的趋势，其增高最常见于高脂和过量糖类饮食、肥胖等。
- (3) 甘油三酯主要功能是为机体提供能量，其正常值在 0.7-1.7mmol/L 之间，1.7-2.29mmol/L 为边缘增高，提示应该注意饮食和运动了。
- (4) 甘油三酯大于 2.3mmol/L，就称为高甘油三酯血症。甘油三酯增高虽然不会直接导致血管斑块的形成，但也会间接引起心脑血管疾病风险增加，同时，当甘油三酯大于 5.6mmol/L 时，还会增加急性胰腺炎的风险，所以降低甘油三酯的基础主要是控制饮食，饮食控制不佳可以选择药物治疗。
- (5) 生活方式的干预是控制甘油三酯水平升高的基础，包括减重，增加运动量，限制酒精摄入以及避免食用果糖和高碳水化合物食物。多食蔬菜水果，定期复查。
- (6) 明显增高者在医师的指导下使用降脂药物治疗，首选他汀和贝特类药物。

【宫颈炎】：

- (1) 宫颈炎是生育年龄妇女特别是中年妇女的常见病，分急性与慢性，而以慢性者多见，多由急性宫颈炎转变而来。宫颈阴道部的鳞状上皮厚，对炎症的抵抗力强，而宫颈管的柱状上皮薄，抵抗力弱，易感染。
- (2) 宫颈炎主要表现为白带增多，呈粘稠的粘液或脓性粘液，有时可伴有血丝或夹有血丝。
- (3) 长期慢性机械性刺激是导致宫颈炎的主要诱因。如习惯性流产，分娩及人工流产术等可损伤宫颈，导致细菌侵袭而形成炎症，或是由于化脓菌直接感染，或是高浓度的酸性或碱性溶液冲洗阴道，或是阴道内放置或遗留异物感染所致。
- (4) 慢性宫颈炎多见于分娩、流产或手术损伤子宫颈后，病原体侵入而引起感染。慢性宫颈炎有多种表现。如宫颈糜烂、宫颈肥大、宫颈息肉、宫颈腺体囊肿、宫颈内膜炎等，其中以宫颈糜烂最为多见。
- (5) 定期妇科检查，以便及早发现宫颈炎，进行治疗。积极彻底治疗阴道炎、子宫内膜炎等病症。以局部治疗为主，采用物理治疗、药物治疗。临床常用激光冷冻、红外线、微波等方法。
- (6) 注意个人卫生，勤洗内裤等。男方应养成每日清洗外阴的良好习惯，防止将病原体带入阴道而引起感染。

【阴道炎】：

- (1) 阴道炎是阴道粘膜及粘膜下结缔组织的炎症，是妇科门诊常见的疾病。
- (2) 正常健康妇女，由于解剖学及生物化学特点，阴道对病原体的侵入有自然防御功能，当阴道的自然防御功能遭到破坏，则病原体易于侵入，导致阴道炎症。
- (3) 绝经后妇女由于雌激素缺乏，阴道上皮菲薄，细胞内糖原含量减少，阴道 PH 高达 7 左右，故阴道抵抗力低下，比青春期及育龄妇女易受感染。
- (4) 阴道炎临床上以白带的性状发生改变以及外阴痒痒灼痛为主要临床特点，感染累及尿道时，可有尿痛、尿急等症状。常见的阴道炎有细菌性阴道病、滴虫性阴道炎、霉菌性阴道炎、老年性阴道炎。
- (5) 阴道炎由不同的病原体感染所致，一旦出现外阴不适，白带异常，立即去医院检查，确定病原体，针对病因治疗。

【T 波改变】：

- (1) 可见于心肌劳损，电解质混乱及神经调节异常，如疲劳，精神紧张等，往心血管内科咨询，进一步查找病因及治疗。

【心电图右偏】：

- (1) 生理情况下可见于瘦长体型者。病理情况下可见于各种原因引起的右室肥厚、右束支、左后分支传导阻滞、肺气肿。
- (2) 无症状者无需特殊治疗，可定期复查心电图。有症状（心悸、心慌、胸闷）者，请往心内科结合临床治疗。定期复查。

【二、三尖瓣少量返流】：

- (1) 由于二尖瓣瓣膜轻微的改变而产生二尖瓣相对关闭不全。在很多人中，没有临床症状，只有在做心脏彩超时发现。一般不需要治疗，建议定期复查，必要时心内科结合临床考虑。
- (2) 由于三尖瓣瓣膜轻微的改变而产生三尖瓣相对关闭不全。在很多人中，没有临床症状，只有在做心脏彩超时发现。一般不需要治疗，建议定期复查，必要时心内科结合临床考虑。

【房间隔修补术后】：

- (1) 建议心血管内科定期复查。

【左乳结节】：

- (1) 乳腺结节是乳腺组织导管和乳小叶在结构上的退行性变及进行性结缔组织的生长，主要以乳房周围性疼痛为特征，或在情绪变化、劳累、天气变化时加重，每月月经前疼痛加剧，行经后疼痛减退或消失。其主要原因是由于内分泌失调。
- (2) 建议少吃刺激性食物或进行药物治疗干预，必要时外科诊治。

【盆腔积液】：

- (1) 盆腔积液是一种表现，而不是一种疾病，可分为生理性积液和病理性积液两种。生理性积液见于部分正常女性在月经期或排卵期，含有少量的积液。病理性积液可在盆腔炎、附件炎和子宫内膜异位症等疾病下产生的。
- (2) 建议月经干净 3、4 天后复查，如复查仍提示积液或有腹部疼痛等不适症状，不排除盆腔炎症，建议妇科诊治。

【牙结石】：

- (1) 牙结石又称牙石，是沉积在牙齿或修复体表面上已经钙化或正在钙化的菌斑或软垢。其开始时是软的，会因逐渐的钙化而变硬。它是由 75% 的磷酸钙，15-25% 的水、有机物、磷酸锰、矿酸钙及微量的钾、钠、铁所构成，并呈现出黄色、棕色或者黑色。
- (2) 牙结石通常存在于唾液腺开口处的牙齿表面（例如：下颚前牙的舌侧表面，上颚后牙的颊侧表面）和牙齿的颈部，以及口腔粘膜运动不到的牙齿表面等处。

(3) 牙结石形成后，可伴随牙龈出血、牙龈萎缩、口臭等症状。

(4) 牙结石是牙周病的重要病因，它会不断刺激牙周组织，并且压迫牙龈，影响血液循环，造成牙周组织的细菌感染，形成牙周囊袋，此后更易使食物残渣、牙菌斑、牙结石等的堆积，最终牙周支持组织全部破坏，导致牙齿松动，以至于不得不拔除牙齿。

(5) 早晚刷牙、饭后漱口是防治牙结石形成的最重要措施。应采取正确的竖刷牙法和巴氏刷牙法，纠正横刷牙法。

(6) 多吃富有维生素的粗纤维食物，如肉、蛋、各种蔬菜和水果，充分咀嚼以利于牙面清洁。少吃甜食及黏性很强的食物，不吃零食。

(7) 建议每半年进行一次口腔健康检查，每年进行 2-3 次全口超声波洁牙术，使牙面、牙颈部经常处于洁净状态。

【牙龈色红，探之出血】：

(1) 牙龈的这种情况一般是由于牙结石导致的牙龈局部发炎。

(2) 必须坚持每天认真和合理刷牙（采用竖刷法），彻底清除牙菌斑。要经常检查口腔，保持口腔卫生，防止牙龈出血。

(3) 正确的刷牙方法是：顺着牙齿长轴方向，上牙向下刷，下牙往上刷，每个牙面都要刷到，这样刷牙不仅能把牙刷干净而且对牙龈起到按摩作用，促进牙龈的血液循环。

(4) 建议每半年进行一次口腔健康检查，每年进行 2-3 次全口超声波洁牙术，使牙面、牙颈部经常处于洁净状态。

(5) 注意口腔清洁卫生，养成早晚刷牙，饭后漱口的良好习惯。

(6) 及时治疗牙龈炎，防止炎症侵犯深部牙周组织，形成牙周炎。

(7) 养成清晨排便习惯。进餐要规律，细嚼慢咽，多食蔬菜，如胡萝卜、菠菜、木耳。适量进食水果，如山楂、苹果。男性少抽烟少喝酒。

汇总医生： 丁昊炜

主检日期： 2023-12-05

主检医生：

分科结果

身高、体重、血压

项目名称	检查结果	项目名称	检查结果
身高	167cm	体重	59kg
血压	112/68mmHg		

***小结：**

未见异常

操作员：赵婉如

检查日期：2023-12-04

检查医生：名燕凌

内科

项目名称	检查结果	项目名称	检查结果
心率	79 次/min	心律	齐
心脏杂音	无	心界	正常
肺部	正常	呼吸音	呼吸音清
啰音	未闻及	叩诊	叩诊呈清音
腹部触诊	腹部平软	发育	正常
肝胆	肋下未触及	脾脏	肋下未触及
双肾	无叩击痛	肠鸣音	正常
营养	良好	神经系统	正常
生理反射	生理反射存在	病理反射	病理反射未引出
颅神经	正常	运动功能	正常
深浅感觉	正常	其它	无异常发现
既往史	无		

***小结：**

未见异常

操作员：杨淑兰

检查日期：2023-09-06

检查医生：杨淑兰

外科（女）

项目名称	检查结果	项目名称	检查结果
皮肤	正常	甲状腺	无肿大
浅表淋巴结	无肿大	肛门	拒检
泌尿外生殖器	正常	四肢关节	未见异常
腹股沟	未见异常	足背动脉	正常
紫绀	无	色素沉着	无
脱毛	无	脱色	无
浮肿	无	皮下结节	无
头颅	正常	颈部	正常
乳腺	正常	脊柱	正常
直肠	未检	皮肤黄疸	无
四肢	活动正常	其他	无

*小结:

未见异常

操作员：魏利平

检查日期:2023-09-06

检查医生：魏利平

眼科

项目名称	检查结果	项目名称	检查结果
视力(左)	0.5	视力(右)	0.5
辨色力	正常	眼睑	正常
泪器	正常	结膜	正常
角膜	正常	虹膜	正常
瞳孔	正常	晶状体	正常
玻璃体	正常	眼底	未见异常

*小结:

(1) 视力下降

(2) 视力下降

操作员：田野青 检查日期:2023-09-06 检查医生：田野青

耳鼻喉科

项目名称	检查结果	项目名称	检查结果
听力(左)	正常	听力(右)	正常
外耳道	正常	鼓膜	正常
鼻窦	正常	鼻中隔	正常
鼻腔	正常	扁桃体	无肿大
嗅觉	正常	咽喉	正常

***小结:**

未见异常

操作员：王存宝 检查日期:2023-09-06 检查医生：王存宝

妇科内诊

项目名称	检查结果	项目名称	检查结果
外阴	正常	尿道口	正常
阴道	阴道炎	子宫	正常
附件	正常	宫颈	宫颈炎
后穹窿	正常		

***小结:**

(1) 阴道炎

(2) 宫颈：宫颈炎

操作员：智美玲 检查日期:2023-09-06 检查医生：智美玲

口腔科

项目名称	检查结果	项目名称	检查结果
唇颊	正常	齿	左上第三磨牙畸形牙

齿龈	牙龈色红，探之出血	牙周	牙结石 I 度
舌腭	正常	腮腺	正常
颌下腺	正常	颞下颌关节	正常

***小结：**

- (1) 左上第三磨牙
- (2) 牙龈色红，探之出血
- (3) 牙周：牙结石

操作员：麻剑 检查日期:2023-09-06 检查医生：麻剑

检验报告

血流变

项目名称	检查结果	单位	参考值	提示
全血粘度高切 200/s	4.22	mpas	3.36--4.32	
全血粘度中切 100/s	4.49	mpas	3.43--4.59	
全血粘度中切 50/s	4.88	mpas	3.85--5.45	
全血还原粘度高切	6.66	mpas	3.69--8.74	
全血还原粘度低切	36.93	mpas	26.87--47.57	
血浆粘度	1.42	mpas	1.26--1.70	
血沉(ESR)	6.10	mm/h	0--20	
红细胞压积	0.42	L/L	0.35--0.45	
红细胞聚集指数	4.02		3.19--5.33	
红细胞变形指数	0.84		0.53--1.11	
红细胞刚性指数	4.69		2.17--6.94	
血沉方程 K 值	21.22	mm/h	0--80.48	
全血粘度 1/s	16.93	mpas	13.79--17.91	
全血高切相对指数	2.97		1.9--3.4	
全血低切相对指数	11.92		8.1--14.2	

*小结:

未见异常

操作员：黄璐瑶 检查日期:2023-09-06

检查医生:陈建国

尿液分析+尿沉渣

项目名称	检查结果	单位	参考值	提示
白细胞尿	3	个/ul	0.000-13.000	
上皮细胞(EC)	41	/HP	0.000-28.000	↑
管型(CAST)	0	个/ul	0.000-1.000	

霉菌(尿)	0	/HP	0.000-0.001	
结晶	0	/HP	0.000-10.000	
透明度(CLA)	清亮			
胆红素(BIL)	-			
隐血(ERY)	-			
小圆上皮细胞(SRC)	0	个/ul		
维生素 C	-			
异常红细胞	0	个/ul	0.000-3.000	
红细胞(正常)	3	个/ul	0.000-6.000	
鳞状上皮细胞	41	个/ul	0.000-0.001	↑
粘液丝	0	个/ul	0.000-0.001	
颜色(Colour)	淡黄色			
尿葡萄糖(GLU)	-			
酮体(KET)	-			
比重(SG)	1.020		1.003-1.030	
酸碱度(PH)	6.0		4.600-8.000	
尿蛋白质(PRO)	-			
尿胆原(URO)	-			
亚硝酸盐(NIT)	-			
红细胞(尿)(RBC)	3	个/ul	0.000-6.000	
尿白细胞(LEU)	-			

***小结:**

未见异常

操作员：刘慧芳 检查日期：2023-12-05 检查医生：陈建国

肝功七项

项目名称	检查结果	单位	参考值	提示
总蛋白(T PROT)	76.5	g/L	65--85	

白蛋白(ALB)	50.10	g/L	40--55	
球蛋白(GLB)	26.40	g/L	15--35	
白蛋白/球蛋白(ALB/GLB)	1.90		1.0--2.5	
总胆红素(TBIL)	19.20	umol/L	0--21	
丙氨酸氨基转移酶(ALT)	27.00	U/L	7--40	
门冬氨酸氨基转移酶(AST)	24.00	U/L	13--35	

***小结:**

未见异常

操作员：刘慧芳 检查日期:2023-09-06 检查医生:陈建国

心肌酶谱

项目名称	检查结果	单位	参考值	提示
乳酸脱氢酶(LDH)	146.00	U/L	120--250	
肌酸激酶(CK)	64.00	U/L	40--200	
肌酸激酶同工酶(CK-Mb(M))	11	U/L	0--25	
高敏肌钙蛋白(Tnl)	2.30	pg/ml	0--46.47	

***小结:**

未见异常

操作员：刘慧芳 检查日期:2023-09-06 检查医生:陈建国

血常规（五分类）

项目名称	检查结果	单位	参考值	提示
白细胞(WBC)	4.84	10 ⁹ /L	3.5--9.5	
淋巴细胞绝对值(LY#)	1.35	10 ⁹ /L	1.1--3.2	
淋巴细胞百分比(LY%)	27.8	%	20--50	
中性粒细胞绝对值(GR#)	3.18	10 ⁹ /L	1.8--6.3	
中性粒细胞百分比(GR%)	65.9	%	40--75	

嗜碱性粒细胞绝对值(BA#)	0.04	10 ⁹ /L	0--0.06
嗜碱性粒细胞百分比 (BA%)	0.8	%	0--1.0
嗜酸性粒细胞绝对值(EO#)	0.04	10 ⁹ /L	0.02--0.52
嗜酸性粒细胞百分比 (EO%)	0.8	%	0.4--8.0
血小板(PLT)	230	10 ⁹ /L	125--350
血小板分布宽度(PDW)	16.5	%	15--17
平均血小板体积(MPV)	10.8	fl	6.0--14.0
血小板压积(PCT)	0.247	%	0.11--0.28
红细胞(RBC)	4.41	10 ¹² /L	3.8--5.1
血红蛋白	131	g/L	115--150
红细胞压积(HCT)	40.2	%	35--45
红细胞平均体积(MCV)	91.0	fl	82--100
平均血红蛋白含量(MCH)	29.6	pg	27--34
平均血红蛋白浓度(MCHC)	325	g/L	316--354
单核细胞绝对值(MO#)	0.23	10 ⁹ /L	0.1--0.60
单核细胞百分比(MO%)	4.7	%	3--10
红细胞分布宽度标准差 (RDW-SD)	47.6	fl	35--56
红细胞分布宽度变异系数 (RDW-CV)	14.2	%	10.6--16.6
大血小板比率	29.5	%	11--45
大血小板数目	68	10 ⁹ /L	30--90
未成熟粒细胞数目	0.02	10 ⁹ /L	0--999
未成熟粒细胞百分比	0.5	%	0--100
有核红细胞数目	0.000	10 ⁹ /L	0--9999
有核红细胞百分比	0.00	/100WBC	0--9999

***小结:**

未见异常

操作员：祁佳佳 检查日期：2023-09-06 检查医生：陈建国

肾功三项

项目名称	检查结果	单位	参考值	提示
肌酐(CREA)	55.00	umol/L	41--73	
尿酸(UA)	327.00	umol/L	140--340	
尿素测定 (Urea)	3.10	mmol/L	2.6--7.5	

***小结：**

未见异常

操作员：刘慧芳 检查日期：2023-09-06 检查医生：陈建国

空腹血糖

项目名称	检查结果	单位	参考值	提示
葡萄糖(GLU)	4.39	mmol/L	3.89--6.1	

***小结：**

未见异常

操作员：刘慧芳 检查日期：2023-09-06 检查医生：陈建国

血脂四项

项目名称	检查结果	单位	参考值	提示
动脉硬化指数	1.90		1.31--3.19	
总胆固醇(CHOL)	3.85	mmol/L	2.59--5.2	
甘油三脂(TG)	1.80	mmol/L	0.7--1.7	↑
低密度脂蛋白(LDL)	2.20	mmol/L	0--4.13	
高密度脂蛋白(HDL)	1.16	mmol/L	0.77--1.55	

***小结：**

甘油三脂(TG)偏高(1.80 mmol/L)

操作员：刘慧芳 检查日期：2023-09-06 检查医生：陈建国

人乳头瘤病毒检查 (HPV)

项目名称	检查结果	单位	参考值	提示
人乳头瘤病毒 (HPV)	HPV 低危型：阴性 HPV 高危型：阴性			

***小结：**

HPV 低危型：阴性

HPV 高危型：阴性

操作员：管理员 检查日期:2023-09-07 检查医生:管理员

大同现代医学检验实验室

液基薄层细胞学图文报告

ID: 2023087650

病理号: 084559

姓名: 李海叶

性别: 女

年龄: 36岁

送检科室: 体检科

电话号码: 15934203115

床号:

病历号:

体检号: 2210101451

送检医院: 大同瑞慈康复体检

送检日期: 2023-09-06

末次月经:

送检医生:

采样日期:

报告日期: 2023-09-06

标本满意度: 满意

细胞量: >40%

红细胞:

经期样本:

颈管细胞:

化生细胞:

鳞状细胞:

宫颈柱状细胞:

未见上皮内病变/恶性细胞:

正常范围内:

- 良性反应性改变:
- 炎症:
 - 轻度:
 - 中度:
 - 重度:
 - 放疗:
 - 妊娠:
 - 萎缩性:
 - 宫内避孕器:
 - 其他:

病原体: 滴虫感染: 念珠菌感染: 细菌感染:

提示 HPV 感染: 疱疹病毒感染:

鳞状上皮细胞分析:

- 非典型鳞状细胞:
- 倾向上皮内瘤变:
 - 倾向良性反应性改变:
 - 不能明确意义(ASC-US):
 - 不排除高度病变(ASC-H):
- 上皮内低度病变: 鳞癌:
- 上皮内高度病变:
- CIN2:
 - CIN3:

腺上皮细胞分析:

非典型腺细胞:

- 宫内膜:
- 来源不明:

非典型腺细胞(宫颈管):

- 倾向原位腺癌:
- 不能明确意义:
- 倾向良性反应性改变:

腺癌:

- 宫颈管:
- 宫内膜:
- 其它:

炎细胞:

- 轻度:
- 中度:
- 重度:

可疑腺癌:

诊断意见: 未见上皮内病变或恶性细胞 (NILM)。

建议:

报告医师: 张荣生

地址: 大同市魏都大道 79 号, 本报告医师签字后有效
咨询: 0352-2830587 4006-122-995

妇科细胞学是筛查项目, 出于技术原因, 可能会有假阴性结果, 本检测仅对来样负责, 如果对结果有疑义, 请在收到报告 7 天内与我们联系。

瑞慈健康体检

人乳头瘤病毒（HPV）基因分型检测报告

姓名：李海叶 科室：妇科 病历号：
性别：女 房/床号： 标本编号： 131119
年龄：36 送检医生： 接收日期： 2023年09月06日
电话： 门诊/住院号 标本条码号： 2309063000937
临床诊断：

标本类型：宫颈脱落细胞 标本状态：可用
检测方法：反向点杂交法
检测内容：低危型：HPV6、11、42、43、81、83
高危型：HPV16、18、31、33、35、39、45、51、52、53、56、58、59、66、68、73、82

检测结果：低危型：阴性
高危型：阴性

6	11	16	18	31	33	35	39	编号
42	43	45	51	52	53	56	58	131119
59	66	68	73	81	82	83	IC ●	HPV

结果分析及提示：

- HPV感染是宫颈癌的主要病因，大部分HPV感染会自行消退，与年龄及个人免疫能力有关。
- HPV基因分型检测是宫颈病变及宫颈癌筛查的重要手段。
- 低危型HPV感染能引起良性病变，如生殖器湿疣。
- 高危型HPV持续感染导致宫颈高级别病变的风险显著增加。

检测日期：2023年09月07日 检测者：范锐洋 审核者：康建忠

备注：本报告仅对所检测样本负责，结果分析和提示仅供临床参考。

大同瑞慈康复医院 12导联心电图报告

李海叶 女 36岁

体检号:404763

病床号:

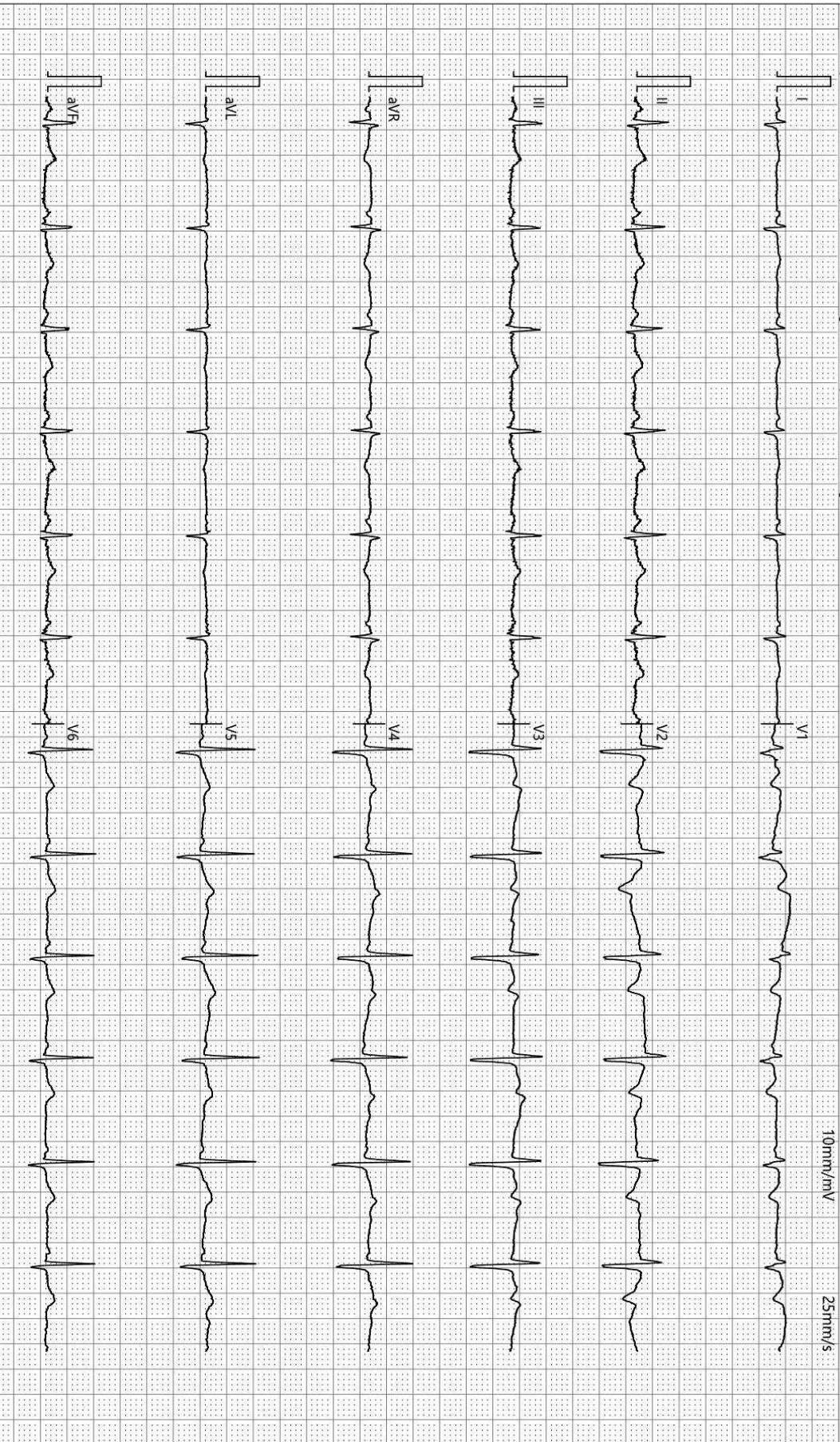
诊断结果:

- 1. 窦性心律
- 2. T波改变(V2-V4)
- 3. 心电图右偏

诊断医生:

张生 陶志峰

HR : 74bpm [60 ~ 100bpm]
 P : 95ms [0 ~ 110ms]
 PR : 124ms [120 ~ 200ms]
 QRS : 100ms [60 ~ 100ms]
 QT/QTc : 405/452ms [320 ~ 440/0 ~ 460ms]
 P/QRS/T : 65/98 / 75deg. [0 ~ 75/-30 ~ 90/0 ~ 75deg]
 RV5/SV1 : 1.017/0.261mV [0.0 ~ 2.5/0.0 ~ 2.0mV]



检查时间:2023-12-04 09:39:00

诊断时间:2023-12-04 09:53:37

SEMIP V1.90

仅供临床参考

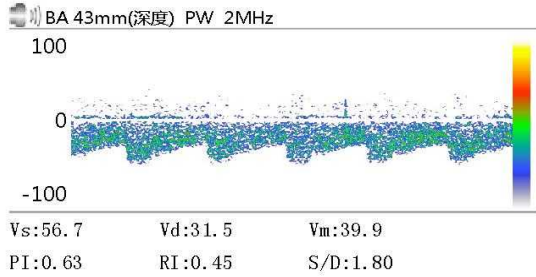
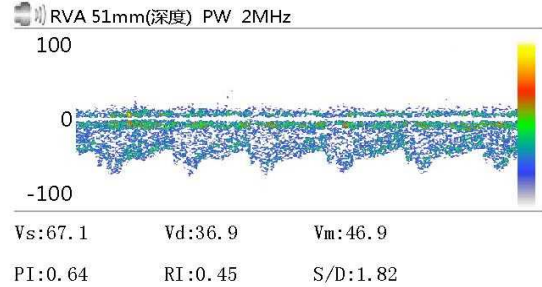
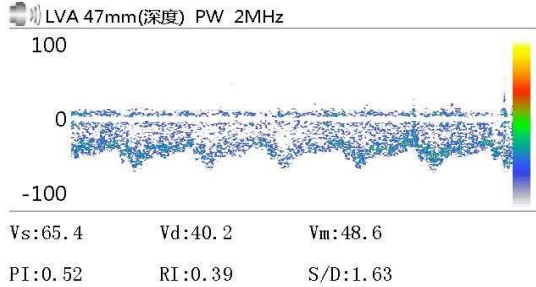
Text



大同瑞慈健康体检

颅内多普勒血流图 (TCD) 检查报告单

姓名: 李海叶 性别: 女 年龄: 36 岁 检查号: 2210101451
 申请科室: 体检科 申请医师: 李菊蓉 检查类型: 颅内血管 床号:



Vs: Vd: Vm:
 PI: RI: S/D:

Vs: Vd: Vm:
 PI: RI: S/D:

Vs: Vd: Vm:
 PI: RI: S/D:

医生意见

结论: 椎-基底动脉脑血管超声未见异常。

李菊蓉

检查日期: 2023-09-06

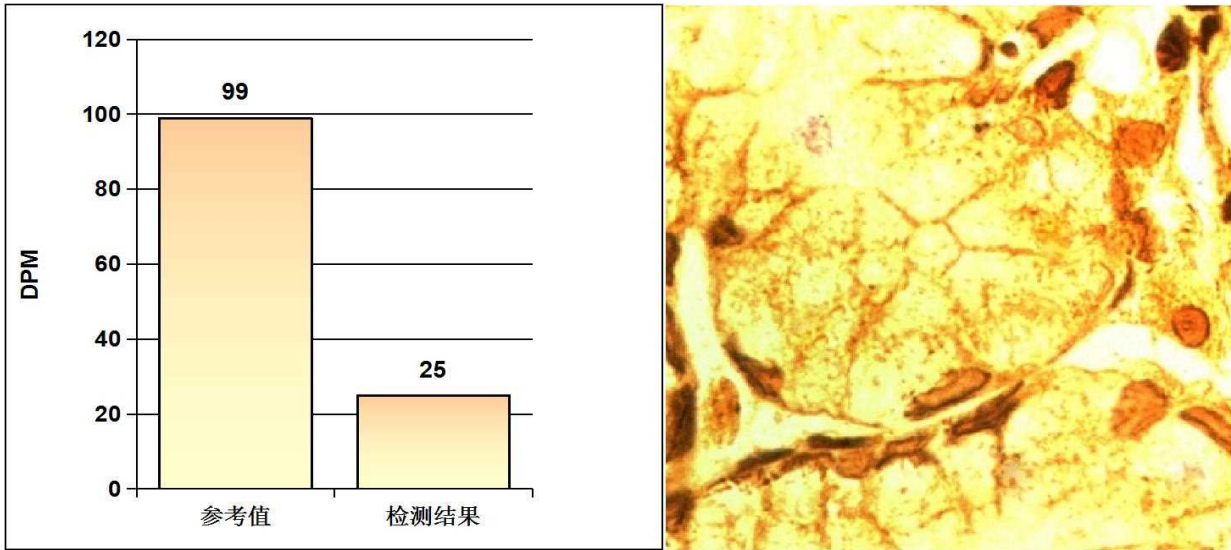
本报告单仅提供临床参考

大同瑞慈康复医院

¹⁴C呼气试验检验报告

姓名	李海叶	年龄	36	性别	女
住院号	0	日期	2023/12/4 10:01:40	电话	0
送检医生	曹居杰	样品编号	8323	编号	2210101451

¹⁴C呼气试验



阳性参考值 (Disintegrations Per Minute(DPM)):

DPM值:	dpm > 2499	阳性++++
	1499 < dpm ≤ 2499	阳性+++
	499 < dpm ≤ 1499	阳性++
	149 < dpm ≤ 499	阳性+
	dpm ≤ 99	阴性
	99 < dpm ≤ 149	不确定

检测结果: **dpm= 25** **阴性**

医生建议: 注意保持健康及规律饮食

温馨提示: 您本次检测的结果为阴性

检测医生: 曹居杰

大同瑞慈健康体检

骨密度检测报告

受检者信息

受检者ID: 2210101451
姓名: 李海叶
出生年月日: 1985/7/11

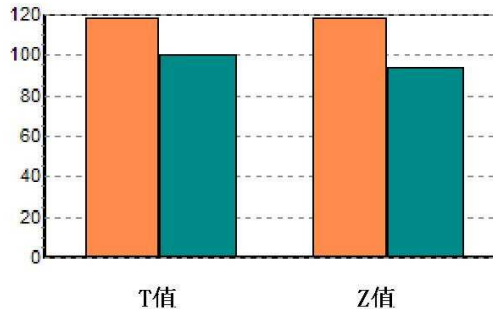
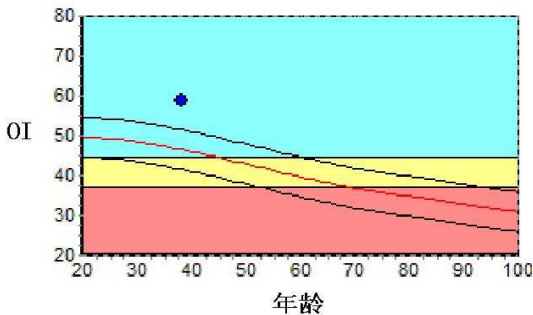
年龄: 38
性别: 女
测定部位(右/左): 右

测定结果

测定日期: 2023/9/6 10:11:41

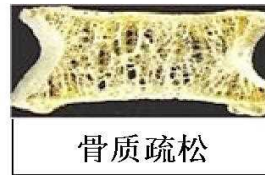
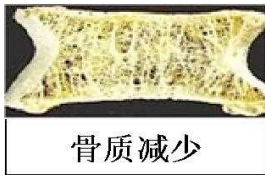测试编号: 1/1

受测者 平均值



数据库:	Asia	成人比:	118.4	%
OI:	58.8	同龄比:	126.3	%
SOS:	1374.7 m/s	OPR:	N/A	%
T值:	1.83			
Z值:	2.45			

结果分析



注解

以上结论仅供参考

科室:

医生签名:

医院地址 大同瑞慈健康体检
地址 大同市平城区魏都大道79号

联系电话 0352-2824444
操作者 名燕凌

双源 CT 诊断图文报告

流水号: 2210101451

影像号: CT20231204071

姓名: 李海叶

年龄: 36 岁

性别: 女

检查设备: 西门子量子双源 CT

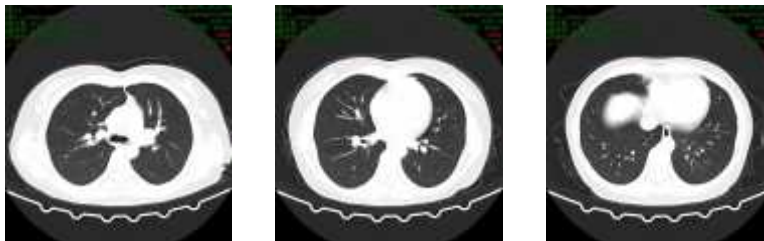体检号: 404763

申请医院: 本院

体检科室: 体检科

检查部位: 肺部双源 CT

经典图像:



影像所见:

胸廓对称, 骨性肋骨完整, 胸壁软组织结构良好, 两肺支气管血管纹理走行分布良好, 支气管束结构清晰, 双肺通气良好。肺门结构未见异常。纵隔无偏移, 段以上支气管通畅。心影及大血管形态结构正常, 纵隔内未见肿大淋巴结。胸膜未见异常。

影像诊断:

胸部未见明显异常

报告医师: 剧艳军

检查日期: 2023-12-05

审核医师: 剧艳军

报告日期: 2023-12-05

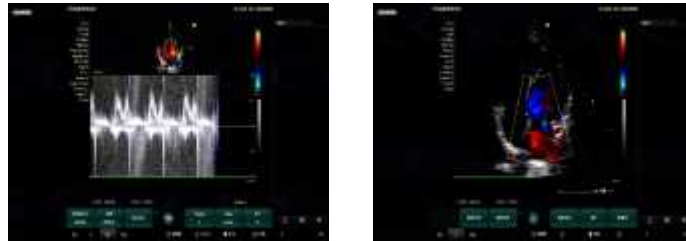
超声诊断图文报告

流水号: 2210101451

影像号: 1384650

姓名: 李海叶 年龄: 36岁 性别: 女 检查设备: Vivid E95
体检号: 404763 申请医院: 本院 体检科室: 体检科 检查部位: 心脏彩超

经典图像:



影像所见:

超声测量 (单位: mm)

升主动脉内径 24 (32±3mm) 左房内径 29 (35mm) 室间隔 10 (8-11mm)
左室内径 41 (47±4mm) 左室后壁 9 (8-11mm) EF66% (50-80%)
右室内径 25 (36±4mm) 右房内径 27 (36±4mm) FS36% (28-41%)
主肺动脉内径 20 (23±3mm)

房间隔修补术后, 周围未见异常血流信号, 升主动脉内径正常, 心脏各腔室大小正常, 室间隔厚度正常, 左室壁未见明显节段性运动异常, 二、三尖瓣可见少量返流, 余各瓣膜及启闭功能未见明显异常, 舒张期二尖瓣口血流频谱 E/A>1, 心包腔未见积液。

影像诊断:

1. 房间隔修补术后 周围未见异常血流信号
2. 二、三尖瓣少量返流

报告医师: 侯爱兰

检查日期: 2023-09-23

审核医师: 侯爱兰

报告日期: 2023-09-23

超声诊断图文报告

流水号: 2210101451

影像号: 1384655

姓名: 李海叶

年龄: 36 岁

性别: 女

检查设备: Vivid E95

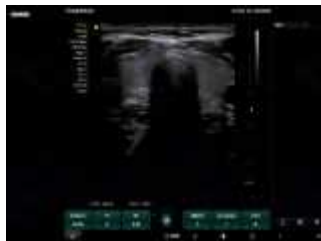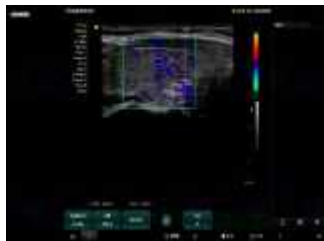
体检号: 404763

申请医院: 本院

体检科室: 体检科

检查部位: 甲状腺彩超

经典图像:



影像所见:

甲状腺双侧叶形态正常, 包膜完整, 实质回声均匀, CDFI: 未见异常血流信号。
双侧颈部未见明显肿大淋巴结。

影像诊断:

甲状腺双侧叶未见异常

报告医师: 李菊蓉

检查日期: 2023-09-06

审核医师: 侯爱兰

报告日期: 2023-09-06

超声诊断图文报告

流水号: 2210101451

影像号: 1384658

姓名: 李海叶

年龄: 36 岁

性别: 女

检查设备: Vivid E95

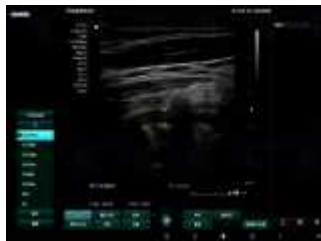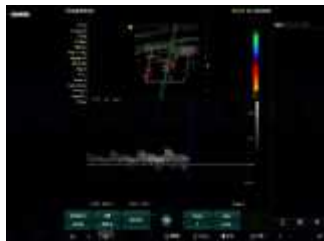
体检号: 404763

申请医院: 本院

体检科室: 体检科

检查部位: 颈部血管彩超

经典图像:



影像所见:

右锁骨下动脉起始处、双侧颈总动脉、颈内、颈外动脉起始段内中膜不增厚, 内壁欠光滑, 管壁未见明确强回声斑。CDFI: 血流充盈好。PW: 频谱形态正常。

双侧椎动脉走行正常, 椎动脉内径正常, 管壁不厚, 管腔内为无回声, CDFI: 血流充盈好。PW: 频谱正常。

影像诊断:

双侧颈动脉、椎动脉未见明显异常

报告医师: 李菊蓉

检查日期: 2023-09-06

审核医师: 侯爱兰

报告日期: 2023-09-06

超声诊断图文报告

流水号: 2210101451

影像号: 1384661

姓名: 李海叶

年龄: 36 岁

性别: 女

检查设备: Vivid E95

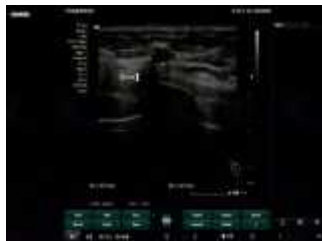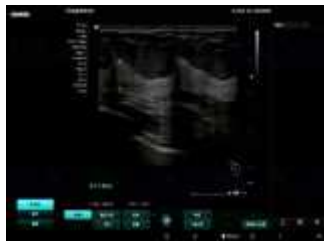体检号: 404763

申请医院: 本院

体检科室: 体检科

检查部位: 乳腺彩超

经典图像:



影像所见:

双侧乳腺腺体层次清晰, 右乳腺体厚 0.8cm, 左乳腺体厚 0.8cm, 左乳腺体内探及低回声结节, 大小约 1.0*0.5cm, 边界清, 形态规则, CDFI: 其内血流信号不明显, 双乳乳导管未见扩张, CDFI: 未见异常血流信号。

双侧腋下未见明显肿大淋巴结。

影像诊断:

左乳结节 BI-RADS3 级 建议定期复查

报告医师: 李菊蓉

检查日期: 2023-09-06

审核医师: 侯爱兰

报告日期: 2023-09-06

超声诊断图文报告

流水号: 2210101451

影像号: 1384664

姓名: 李海叶

年龄: 36 岁

性别: 女

检查设备: Vivid E95

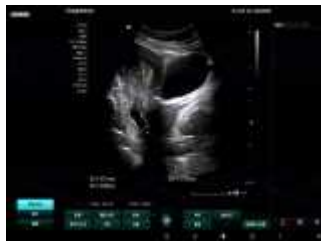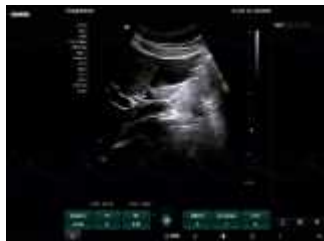体检号: 404763

申请医院: 本院

体检科室: 体检科

检查部位: 全腹彩超

经典图像:



影像所见:

肝脏大小形态正常, 包膜光滑完整, 实质回声均匀, 肝内管道系统走行清晰, 门静脉及肝内胆管不扩张。

胆囊大小形态正常, 壁不厚、光滑, 囊内透声好, 肝外胆管不扩张。

胰腺大小形态正常, 实质回声均匀, 主胰管不扩张。

脾脏大小形态正常, 实质回声均匀, 脾门静脉不宽。

双肾大小形态正常, 皮髓质分界清晰, 集合系统未见分离, 双侧输尿管未见扩张。

膀胱充盈佳, 未见明显异常。

前位子宫, 大小正常, 肌壁回声均匀, 内膜线清晰, 厚 1.0cm, 宫颈厚约 2.2cm, 双侧附件区未见异常。子宫后方探及液性暗区, 范围约 3.2*1.0cm, 内透声尚好。

影像诊断:

盆腔积液

报告医师: 李菊蓉

检查日期: 2023-09-06

审核医师: 侯爱兰

报告日期: 2023-09-06