



2210101340

大同瑞慈健康体检

报 告 册

体检编号	404748	工号	582
姓名	魏玉芬		
性别	女	年龄	54岁
单位	中国银行大同分行		
部门	中行新建南路支行		
联系电话	13293825010		
体检日期	2023-11-07		

尊敬的 魏玉芬女士 您好！

首先,瑞慈健康体检全体员工欢迎您的光临,并对您的信任表示衷心的感谢！

您于 2023-11-07 (体检编号: 404748) 完成健康检查,本机构的各科医生已根据您的体检项目及结果,汇总成此份健康体检报告,并经总检医生审核。据此提出对您健康状况的综合分析及建议。

瑞慈健康体检倡导“大健康、大康复”,提出“健康是第一财富 (Rich)”的人文理念。希望您仔细阅读并妥善地保管此份健康体检报告,并认真关注报告中的提示与建议,若您对报告内容有任何疑问,可直接与瑞慈健康体检客服部联系,进一步咨询。

健康体检咨询电话: **0352-2824444**

客户服务咨询电话: **0352-2830597**

400-6112995

瑞慈健康体检报告由下列内容组成:

第一部分:主检报告

第二部分:分科分项结果

第三部分:检验报告

第四部分:附表

主检报告

检查综述

- 1、【身高、体重、血压】 (1) 血压 154/96：本次测量血压偏高
- 2、【内科】 (1) 高血压
- 3、【肾功三项】 尿素测定 (Urea) 偏高 (8.30 mmol/L)
- 4、【人乳头瘤病毒检查 (HPV)】 HPV 高危型：阳性 HPV 低危型：阴性
- 5、【尿液分析+尿沉渣】 鳞状上皮细胞偏高 (23 /HP) 粘液丝偏高 (19 /HP)
- 6、【肺部双源 CT】 右肺上叶陈旧性纤维灶，钙化。
- 7、【妇科内诊】 (1) 宫颈那囊 可见节育环尾丝
- 8、【心电图】 1. 窦性心律 2. 异常 Q 波 3. ST-T 改变
- 9、【心脏彩超】 左室舒张功能减低
- 10、【甲状腺彩超】 甲状腺双侧叶实质回声欠均匀
- 11、【颈部血管彩超】 右侧颈总动脉膨大处后壁 (混合斑) 形成
- 12、【全腹彩超】 1. 轻度脂肪肝
- 13、【口腔科】 (1) 右上中切牙 牙齿充填 (2) 牙龈萎缩 (3) 牙周：牙结石
- 14、【眼科】 (1) 镜 0.6 (2) 镜 0.6

医生建议

【本次测量血压偏高】：

- (1) 高血压是指收缩期和 (或) 舒张期动脉血压高于正常，并连续三次不同日测量，血压都高于正常标准，可确定患高血压病。
- (2) 高血压的发病与遗传、精神过度紧张、肥胖、吸烟、酗酒、嗜盐等因素有关。血压持久增高，可导致心、脑、肾等脏器的损害。
- (3) 原发性高血压由于目前原因不明 (部分与遗传有关)，须终身服药降压。高血压主要危害心、脑血管和肾脏。一旦确诊“高血压”就要终生服药。
- (4) 平时应低盐 (每天 5~10g)、低脂饮食 (少吃动物脂肪与内脏)；忌烟限酒。遵照医嘱坚持服药，定期测量血压，宜控制在 140/90mmHg 以下，若合并有糖尿病和肾病，要把血压控制在 130/80mmHg 以下。
- (5) 血压到正常水平时，说明此时选用的降压药和治疗方案基本合适，但并不意味着高血压已被“治愈”，应坚持治疗。若盲目自行停药或间断服药，常会使血压波动很大，而加重心、脑、肾和血管的损害。
- (6) 建议您密切关注血压，保持心情舒畅，劳逸结合，适量运动，控制体重，避免过度劳累、情绪激动等。改进生活方式，适当低盐、低脂、低胆固醇饮食，戒烟酒。必要时心血管专科诊治。

【高血压】：

- (1) 高血压是指收缩期和 (或) 舒张期动脉血压高于正常，并连续三次不同日测量，血压都高于正常标准，可确定患高血压病。
- (2) 高血压的发病与遗传、精神过度紧张、肥胖、吸烟、酗酒、嗜盐等因素有关。血压持久增高，可导致心、脑、肾等脏器的损害。
- (3) 原发性高血压由于目前原因不明 (部分与遗传有关)，须终身服药降压。高血压主要危害心、脑血管和肾脏。一旦确诊“高血压”就要终生服药。

- (4)平时应低盐（每天 5~10g）、低脂饮食（少吃动物脂肪与内脏）；忌烟限酒。遵照医嘱坚持服药，定期测量血压，宜控制在 140/90mmHg 以下，若合并有糖尿病和肾病，要把血压控制在 130/80mmHg 以下。
- (5)血压到正常水平时，说明此时选用的降压药和治疗方案基本合适，但并不意味着高血压已被“治愈”，应坚持治疗。若盲目自行停药或间断服药，常会使血压波动很大，而加重心、脑、肾和血管的损害。
- (6)建议您密切关注血压，保持心情舒畅，劳逸结合，适量运动，控制体重，避免过度劳累、情绪激动等。改进生活方式，适当低盐、低脂、低胆固醇饮食，戒烟酒。必要时心血管专科诊治。

【尿素测定（Urea）偏高】：

- (1)建议内科进一步复查。

【HPV 高危型：阳性】：

- (1)妇科咨询。
- (2)妇科作宫颈细胞病理学检查。
- (3)动态追踪观察 HPV 变化；定期（三个月）复查 HPV；定期常规妇检（包括子宫、附件 B 超）。
- (4)必要时进行免疫治疗、抗病毒治疗及妇科相关疾病治疗（如宫颈炎的治疗等）。

【鳞状上皮细胞偏高】：

- (1)在生理情况下，机体正常的新陈代谢都会引起鳞状上皮细胞的脱离，这是一种正常的机体现象。如果长时间出现鳞状上皮细胞偏高的现象时，则有可能是尿路感染、泌尿系统结石等因素导致，应及时往泌尿外科进一步诊断治疗。

【粘液丝偏高】：

- (1)尿常规中粘液丝是由尿路中细胞分泌出来的，在有尿路感染时分泌会明显增多，且伴有炎症细胞的出现。
- (2)粘液丝偏高，可分为生理性偏高和病理性偏高两种，生理性偏高一般是由于喝水较少导致的尿液浓缩，一般在喝水后就能达到稀释的效果。
- (3)病理性的粘液丝偏高是由于泌尿系炎症或者是前列腺炎导致的，需要注意观察，多喝水，同时有白细胞等炎症细胞增多时，应及时服用抗感染药物治疗。如果仅有粘液丝的增多而没有白细胞等炎症细胞增多时，尿路有炎症的可能性不大。
- (4)建议平时饮食注意清淡，多喝水，少吃油腻和辛辣的食物，要注意个人清洁卫生，勤洗阴部，注意休息。

【右肺上叶陈旧性纤维灶】：

- (1)建议呼吸内科诊断治疗。

【宫颈那囊】：

- (1)宫颈腺体囊肿又叫宫颈纳氏囊肿（可称‘纳囊’或‘那囊’），同宫颈糜烂、宫颈息肉一样，是慢性宫颈炎的一种表现。
- (2)临床表现时可以看到宫颈表面突出多个大小不一的青白色囊泡（并非紫色），内含黏液，小的有米粒大，大的有玉米粒大，有的可以长得很大，突出于宫颈表面，甚至到达阴道口，根部与宫颈之间有蒂相连，常合并有宫颈肥大。
- (3)对其形成原因是在宫颈糜烂愈合过程中，新生的鳞状上皮覆盖宫颈腺管口或伸入腺管，将腺管口阻塞；腺管周围的结缔组织增生或瘢痕形成压迫腺管，使腺管变窄甚至阻塞，腺体分泌物引流受阻，滞留形成的囊肿叫宫颈纳氏囊肿。
- (4)对小的纳囊，无任何临床症状可不予处理；对于密集的较小的纳囊或比较大的纳囊，可考虑光疗、激光、微波、自凝刀等物理治疗。
- (5)对于较大的突出于宫颈表面的纳囊，可考虑电刀切除治疗。上述治疗方法均无太大痛苦，也基本不会影响日常的工作和生活。

【异常 Q 波】：

(1)也可以见于正常人，不排除既往有陈旧性心肌梗死病史。既往有冠心病、心梗病史者，特别伴 ST-T 改变，建议在心血管内科医生指导下坚持治疗，严防心脑血管意外事件发生，尤其在秋冬季节。无既往病史者，建议密切动态观察，心血管内科结合临床诊治。

【ST-T 改变】：

(1)ST-T 改变主要是反映心肌缺血现象，具有 ST 段抬高和下移两种表现，多见于慢性冠状动脉供血不足、心绞痛、心肌炎、心肌劳损等，但有时也见于神经植物功能紊乱、精神紧张、电解质紊乱、内分泌疾病等。
(2)临床上把心肌缺血疾病的 ST-T 改变称为特异性 ST-T 改变，把超出正常范围而又不具备特异性 ST-T 改变归结为非特异性 ST-T 改变。建议定期复查、动态观察，并心内科结合临床考虑，必要时心脏彩超、冠脉 CTA 检查。

【左室舒张功能减低】：

(1)左心室舒张功能是指心肌弹性减低，心脏泵血功能减退。其引起原因，一是随着年龄的增长，心肌组织进行性变。其二是由于冠心病、高血压等慢性心肌病变。一般来说没有原发病变及年龄偏大的人员又无症状，不需要特殊处理，建议心内科结合临床考虑。

【甲状腺双侧叶实质回声欠均匀】：

(1)建议内分泌科诊断治疗。

【右侧颈总动脉膨大处后壁（混合斑）形成】：

(1)建议心血管内科诊断治疗。

【轻度脂肪肝】：

(1)脂肪肝是指肝脏被脂肪浸润，为一种多病因引起的获得性疾病。
(2)脂肪肝是以肝细胞脂肪变性和脂肪蓄积为病理特征，最常见易患因素有超重或肥胖、进食油腻食物、高脂血症（尤其甘油三酯升高）、营养失调（营养过量或不足）、饮酒、高脂血症、少运动、糖耐量异常、减肥造成体重急剧下降、营养不良、中毒和药物等。
(3)当肝内脂类（主要为甘油三酯）含量超过肝重的 5% 时为脂肪肝。脂肪肝是一个常见的临床现象，不是一个独立性的疾病。
(4)值得注意的是，过多的脂肪在肝组织、肝细胞内浸润，引起肝细胞肿大，严重可致肝硬化。脂肪肝是可逆性的，合理饮食、运动及治疗后可恢复。
(5)合理控制饮食，控制总摄入量，低盐、低脂和低糖类饮食，少吃动物内脏，多吃蔬菜水果；
(6)控制危险因素，如控制体重、改善胰岛素抵抗、调整血脂紊乱，戒酒、戒烟，坚持长期有氧运动，加强体育锻炼；
(7)定期复查腹部彩超、血脂、肝功能。

【牙齿充填】：

(1)牙齿充填术是修复受损或龋坏的牙齿，让其恢复正常的咬合功能及外观形态的一种修复方法。
(2)充填时，需要先去除坏死的牙体组织，清洁受损部位，再选择合适的充填材料进行修复。
(3)充填材料主要有银汞合金、复合树脂、玻璃离子等，应根据牙齿缺损或龋坏的不同部位来选择不同的材料修复。
(4)牙齿充填术后应注意避免食用坚硬的或是黏性太强的食物，日常生活中注意口腔卫生，早晚刷牙，饭后漱口。

【牙结石】：

(1)牙结石又称牙石，是沉积在牙齿或修复体表面上已经钙化或正在钙化的菌斑或软垢。其开始时是软的，会因逐渐的钙化而变硬。它是由 75% 的磷酸钙，15-25% 的水、有机物、磷酸锰、矿酸钙及微量的钾、钠、铁所构成，并呈现出黄色、棕色或者黑色。
(2)牙结石通常存在于唾液腺开口处的牙齿表面（例如：下颚前牙的舌侧表面，上颚后牙的颊侧表面）和牙齿的颈部，以及口腔粘膜运动不到的牙齿表面等处。

(3) 牙结石形成后，可伴随牙龈出血、牙龈萎缩、口臭等症状。

(4) 牙结石是牙周病的重要病因，它会不断刺激牙周组织，并且压迫牙龈，影响血液循环，造成牙周组织的细菌感染，形成牙周囊袋，此后更易使食物残渣、牙菌斑、牙结石等的堆积，最终牙周支持组织全部破坏，导致牙齿松动，以至于不得不拔除牙齿。

(5) 早晚刷牙、饭后漱口是防治牙结石形成的最重要措施。应采取正确的竖刷牙法和巴氏刷牙法，纠正横刷牙法。

(6) 多吃富有维生素的粗纤维食物，如肉、蛋、各种蔬菜和水果，充分咀嚼以利于牙面清洁。少吃甜食及黏性很强的食物，不吃零食。

(7) 建议每半年进行一次口腔健康检查，每年进行 2-3 次全口超声波洁牙术，使牙面、牙颈部经常处于洁净状态。

【牙龈萎缩】：

(1) 牙龈生理性萎缩主要是龈缘部分存在异物又长期得不到清理，细菌滋生刺激长期存在所致；另外随着年龄的增长也会或多或少发生萎缩，致使牙龈暴露，这种生理性萎缩，是无需要治疗的。

(2) 炎症性的牙龈萎缩，主要表现为牙龈红肿胀痛，刷牙常见出血，对冷热温度变化及酸性食物等异常敏感，妨碍进食，尤其应该注意防治。

(3) 掌握正确竖刷法的刷牙方法，注意口腔清洁卫生，养成早晚刷牙，饭后漱口的良好习惯。

(4) 定期到医院检查治疗，每年进行 2-3 次全口超声波洁牙术。

(5) 补充维生素 C 等微量元素，多食水果蔬菜，戒烟限酒，避免熬夜的不良生活习惯。

汇总医生： 樊兴国

主检日期： 2023-11-08

主检医生：

分科结果

身高、体重、血压

项目名称	检查结果	项目名称	检查结果
身高	157cm	体重	60kg
血压	154/96mmHg		

***小结：**

(1) 血压 154/96：本次测量血压偏高

操作员：张文静

检查日期:2023-11-07

检查医生：名燕凌

内科

项目名称	检查结果	项目名称	检查结果
心率	82 次/min	心律	齐
心脏杂音	无	心界	正常
肺部	正常	呼吸音	呼吸音清
啰音	未闻及	叩诊	叩诊呈清音
腹部触诊	腹部平软	发育	正常
肝胆	肋下未触及	脾脏	肋下未触及
双肾	无叩击痛	肠鸣音	正常
营养	良好	神经系统	正常
生理反射	生理反射存在	病理反射	病理反射未引出
颅神经	正常	运动功能	正常
深浅感觉	正常	其它	无异常发现
既往史	高血压		

***小结：**

(1) 高血压

操作员：杨彦霞

检查日期:2023-11-07

检查医生：张彬艳

外科（女）

项目名称	检查结果	项目名称	检查结果
皮肤	正常	甲状腺	无肿大
浅表淋巴结	无肿大	肛门	拒检
泌尿外生殖器	正常	四肢关节	未见异常
腹股沟	未见异常	足背动脉	正常
紫绀	无	色素沉着	无
脱毛	无	脱色	无
浮肿	无	皮下结节	无
头颅	正常	颈部	正常
乳腺	正常	脊柱	正常
直肠	未检	皮肤黄疸	无
四肢	活动正常	其他	无

*小结:

未见异常

操作员：魏利平

检查日期:2023-11-07

检查医生：魏利平

眼科

项目名称	检查结果	项目名称	检查结果
视力(左)	镜 0.6	视力(右)	镜 0.6
辨色力	正常	眼睑	正常
结膜	正常	泪器	正常
角膜	正常	虹膜	正常
瞳孔	正常	晶状体	正常
玻璃体	正常	眼底	未见异常

*小结:

(1) 镜 0.6

(2) 镜 0.6

操作员：田野青 检查日期：2023-11-07 检查医生：田野青

耳鼻喉科

项目名称	检查结果	项目名称	检查结果
听力(左)	正常	听力(右)	正常
外耳道	正常	鼓膜	正常
鼻窦	正常	鼻中隔	正常
鼻腔	正常	扁桃体	无肿大
嗅觉	正常	咽喉	正常

***小结：**

未见异常

操作员：王存宝 检查日期：2023-11-07 检查医生：王存宝

妇科内诊

项目名称	检查结果	项目名称	检查结果
外阴	正常	尿道口	正常
阴道	通畅	子宫	正常
附件	正常	宫颈	宫颈那囊
后穹窿	正常		

***小结：**

(1) 宫颈那囊

可见节育环尾丝

操作员：许艳华 检查日期：2023-11-07 检查医生：许艳华

口腔科

项目名称	检查结果	项目名称	检查结果
唇颊	正常	齿	右上中切牙&牙齿充填

齿龈	牙龈萎缩	牙周	牙结石 I 度
舌腭	正常	腮腺	正常
颌下腺	正常	颞下颌关节	正常

***小结：**

- (1) 右上中切牙 牙齿充填
- (2) 牙龈萎缩
- (3) 牙周：牙结石

操作员：麻剑 检查日期:2023-11-07 检查医生：麻剑

检验报告

血流变

项目名称	检查结果	单位	参考值	提示
全血粘度高切 200/s	3.66	mpas	3.36--4.32	
全血粘度中切 100/s	3.93	mpas	3.43--4.59	
全血粘度中切 50/s	4.33	mpas	3.85--5.45	
全血还原粘度高切	5.45	mpas	3.69--8.74	
全血还原粘度低切	35.68	mpas	26.87--47.57	
血浆粘度	1.26	mpas	1.26--1.70	
血沉(ESR)	15.60	mm/h	0--20	
红细胞压积	0.44	L/L	0.35--0.45	
红细胞聚集指数	4.64		3.19--5.33	
红细胞变形指数	0.79		0.53--1.11	
红细胞刚性指数	4.33		2.17--6.94	
血沉方程 K 值	59.77	mm/h	0--80.48	
全血粘度 1/s	16.96	mpas	13.79--17.91	
全血高切相对指数	2.90		1.9--3.4	
全血低切相对指数	13.46		8.1--14.2	

*小结:

未见异常

操作员：李佳敏 检查日期:2023-11-07

检查医生:陈建国

尿液分析+尿沉渣

项目名称	检查结果	单位	参考值	提示
白细胞尿	12	个/ul	0--13	
上皮细胞(EC)	23	/HP	0--28	
管型(CAST)	0	个/ul	0--1	

霉菌(尿)	0	/HP	0--0	
结晶	0	/HP	0--10	
透明度(CLA)	清亮			
胆红素(BIL)	-		阴性	
隐血(ERY)	-		阴性	
小圆上皮细胞(SRC)	0	个/ul	0--0	
维生素 C	-		阴性	
异常红细胞	0	个/ul	0--3	
红细胞(正常)	0	个/ul	0--6	
鳞状上皮细胞	23	个/ul	0--0	↑
粘液丝	19	个/ul	0--0	↑
颜色(Colour)	淡黄色			
尿葡萄糖(GLU)	-		阴性	
酮体(KET)	-		阴性	
比重(SG)	1.020		1.003--1.030	
酸碱度(PH)	6.0		4.5--8.0	
尿蛋白质(PRO)	-		阴性	
尿胆原(URO)	-		阴性	
亚硝酸盐(NIT)	-		阴性	
红细胞(尿)(RBC)	0	个/ul	0--6	
尿白细胞(LEU)	-		阴性	

***小结:**

鳞状上皮细胞偏高(23 /HP) 粘液丝偏高(19 /HP)

操作员：王文静 检查日期:2023-11-07 检查医生:陈建国

肝功七项

项目名称	检查结果	单位	参考值	提示
总蛋白(T PROT)	73.8	g/L	65--85	

白蛋白(ALB)	48.10	g/L	40--55	
球蛋白(GLB)	25.70	g/L	15--35	
白蛋白/球蛋白(ALB/GLB)	1.87		1.0--2.5	
总胆红素(TBIL)	10.80	umol/L	0--21	
丙氨酸氨基转移酶(ALT)	32.00	U/L	7--40	
门冬氨酸氨基转移酶(AST)	25.00	U/L	13--35	

***小结:**

未见异常

操作员：王文静 检查日期:2023-11-07 检查医生:陈建国

心肌酶谱

项目名称	检查结果	单位	参考值	提示
乳酸脱氢酶(LDH)	148.00	U/L	120--250	
肌酸激酶(CK)	56.00	U/L	40--200	
肌酸激酶同工酶(CK-Mb(M))	10	U/L	0--25	
高敏肌钙蛋白(Tnl)	2.50	pg/ml	0--46.47	

***小结:**

未见异常

操作员：王文静 检查日期:2023-11-07 检查医生:陈建国

血常规（五分类）

项目名称	检查结果	单位	参考值	提示
白细胞(WBC)	6.80	10 ⁹ /L	3.5--9.5	
淋巴细胞绝对值(LY#)	3.17	10 ⁹ /L	1.1--3.2	
淋巴细胞百分比(LY%)	46.6	%	20--50	
中性粒细胞绝对值(GR#)	2.97	10 ⁹ /L	1.8--6.3	
中性粒细胞百分比(GR%)	43.8	%	40--75	

嗜碱性粒细胞绝对值(BA#)	0.04	10 ⁹ /L	0--0.06
嗜碱性粒细胞百分比 (BA%)	0.6	%	0--1.0
嗜酸性粒细胞绝对值(EO#)	0.21	10 ⁹ /L	0.02--0.52
嗜酸性粒细胞百分比 (EO%)	3.0	%	0.4--8.0
血小板(PLT)	239	10 ⁹ /L	125--350
血小板分布宽度(PDW)	15.7	%	15--17
平均血小板体积(MPV)	11.7	fl	6.0--14.0
血小板压积(PCT)	0.280	%	0.11--0.28
红细胞(RBC)	4.89	10 ¹² /L	3.8--5.1
血红蛋白	144	g/L	115--150
红细胞压积(HCT)	44.3	%	35--45
红细胞平均体积(MCV)	90.6	fl	82--100
平均血红蛋白含量(MCH)	29.5	pg	27--34
平均血红蛋白浓度(MCHC)	326	g/L	316--354
单核细胞绝对值(MO#)	0.41	10 ⁹ /L	0.1--0.60
单核细胞百分比(MO%)	6.0	%	3--10
红细胞分布宽度标准差 (RDW-SD)	44.5	fl	35--56
红细胞分布宽度变异系数 (RDW-CV)	12.9	%	10.6--16.6
大血小板比率	37.4	%	11--45
大血小板数目	89	10 ⁹ /L	30--90
未成熟粒细胞数目	0.01	10 ⁹ /L	0--999
未成熟粒细胞百分比	0.1	%	0--100
有核红细胞数目	0.000	10 ⁹ /L	0--9999
有核红细胞百分比	0.00	/100WBC	0--9999

***小结:**

未见异常

操作员：贺琰 检查日期：2023-11-07 检查医生：陈建国

肾功三项

项目名称	检查结果	单位	参考值	提示
肌酐(CREA)	49.00	umol/L	41--73	
尿酸(UA)	230.00	umol/L	140--340	
尿素测定 (Urea)	8.30	mmol/L	2.6--7.5	↑

***小结：**

尿素测定 (Urea) 偏高(8.30 mmol/L)

操作员：王文静 检查日期：2023-11-07 检查医生：陈建国

空腹血糖

项目名称	检查结果	单位	参考值	提示
葡萄糖(GLU)	4.74	mmol/L	3.89--6.1	

***小结：**

未见异常

操作员：王文静 检查日期：2023-11-07 检查医生：陈建国

血脂四项

项目名称	检查结果	单位	参考值	提示
动脉硬化指数	1.55		1.31--3.19	
总胆固醇(CHOL)	4.38	mmol/L	2.59--5.2	
甘油三脂(TG)	1.38	mmol/L	0.7--1.7	
低密度脂蛋白(LDL)	2.38	mmol/L	0--4.13	
高密度脂蛋白(HDL)	1.54	mmol/L	0.77--1.55	

***小结：**

未见异常

操作员：王文静 检查日期：2023-11-07 检查医生：陈建国

人乳头瘤病毒检查 (HPV)

项目名称	检查结果	单位	参考值	提示
人乳头瘤病毒 (HPV)	HPV 高危型：阳性 HPV 低危型：阴性			

***小结：**

HPV 高危型：阳性

HPV 低危型：阴性

操作员：康建忠 检查日期:2023-11-08 检查医生：

大同现代医学检验实验室

液基薄层细胞学图文报告

ID: 2023091151

病理号: 087352

姓名: 魏玉芬

性别: 女

年龄: 54岁

送检科室: 体检科

电话号码: 13293825010

床号:

病历号:

体检号: 2210101340

送检医院: 大同瑞慈康复体检 送检日期: 2023-11-07

末次月经:

送检医生:

采样日期:

报告日期: 2023-11-07

标本满意度: 满意

细胞量: >40%

红细胞:

经期样本:

颈管细胞:

化生细胞:

鳞状细胞:

宫颈柱状细胞:

未见上皮内病变/恶性细胞:

正常范围内:

良性反应性改变:

- 炎症:
 - 轻度:
 - 中度:
 - 重度:
- 放疗:
- 妊娠:
- 萎缩性:
- 宫内避孕器:
- 其他:

病原体: 滴虫感染: 念珠菌感染: 细菌感染:

提示 HPV 感染: 疱疹病毒感染:

鳞状上皮细胞分析:

非典型鳞状细胞:

- 倾向上皮内瘤变:
- 倾向良性反应性改变:
- 不能明确意义(ASC-US):
- 不排除高度病变(ASC-H):

上皮内低度病变: 鳞癌:

上皮内高度病变:

- CIN2:
- CIN3:

腺上皮细胞分析:

非典型腺细胞:

- 宫内膜:
- 来源不明:

非典型腺细胞(宫颈管):

- 倾向原位腺癌:
- 不能明确意义:
- 倾向良性反应性改变:

腺癌:

- 宫颈管:
- 宫内膜:
- 其它:

炎细胞:

- 轻度:
- 中度:
- 重度:

可疑腺癌:

诊断意见: 未见上皮内病变或恶性细胞 (NILM)。

建议:

报告医师: 张荣生

地址: 大同市魏都大道 79 号, 本报告医师签字后有效
咨询: 0352-2830587 4006-122-995

妇科细胞学是筛查项目, 出于技术原因, 可能会有假阴性结果, 本检测仅对来样负责, 如果对结果有疑义, 请在收到报告 7 天内与我们联系。

瑞慈健康体检

人乳头瘤病毒（HPV）基因分型检测报告

姓名：魏玉芬 科室：妇科 病历号：
性别：女 房/床号： 标本编号： 133243
年龄：54 送检医生： 接收日期： 2023年11月07日
电话： 门诊/住院号 标本条码号： 2311073000032
临床诊断：

标本类型：宫颈脱落细胞 标本状态：可用
检测方法：反向点杂交法
检测内容：低危型：HPV6、11、42、43、81、83
高危型：HPV16、18、31、33、35、39、45、51、52、53、56、58、59、66、68、73、82

检测结果：低危型：阴性
高危型：HPV58, 为阳性

6	11	16	18	31	33	35	39	编号
42	43	45	51	52	53	56	58 ●	133243
59	66	68	73	81	82	83	IC ●	HPV

结果分析及提示：

- HPV感染是宫颈癌的主要病因, 大部分HPV感染会自行消退, 与年龄及个人免疫能力有关。
- HPV基因分型检测是宫颈病变及宫颈癌筛查的重要手段。
- 低危型HPV感染能引起良性病变, 如生殖器湿疣。
- 高危型HPV持续感染导致宫颈高级别病变的风险显著增加。

检测日期：2023年11月08日 检测者：李丹 审核者：康建忠

备注：本报告仅对所检测样本负责, 结果分析和提示仅供临床参考。

大同瑞慈康复医院 12导联心电图报告

魏玉芬

女

54岁

ID:2210101340

申请科室:瑞慈体检科

体检号:404748

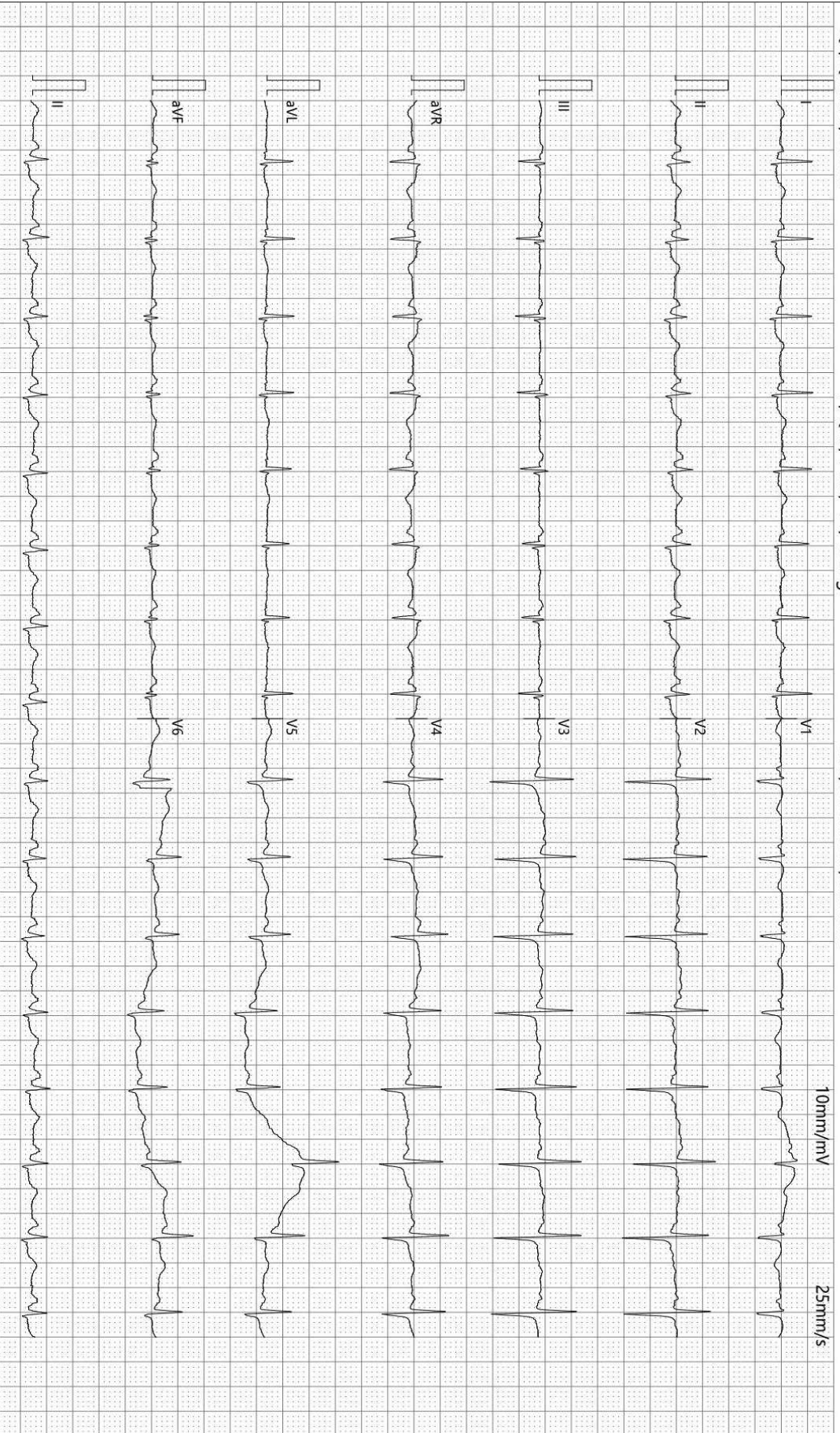
病床号:

HR: 96bpm
QT/QTc:353/448ms

P: 91ms
P/QRS/T: 58/-14/40deg.

PR: 121ms
RV5/SV1: 0.572/0.422mV

QRS: 91ms



诊断结果:

- 1. 窦性心律
- 2. 异常Q波
- 3. ST-T改变

-35Hz ACS0

检查:2023-11-07 08:48:16

打印:2023-11-07 08:53:08

报告需医生确认:

SE-1515 V1.40

SEMIP V1.90

仅供临床参考

Text




大同瑞慈健康体检

颅内多普勒血流图 (TCD) 检查报告单

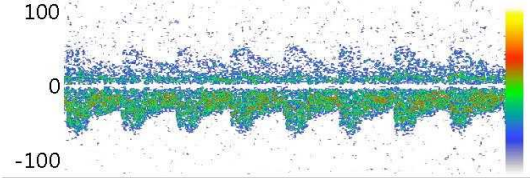
姓名: 魏玉芬 性别: 女 年龄: 54 岁 检查号: 2210101340
 申请科室: 体检科 申请医师: 李菊蓉 检查类型: 颅内血管 床号:

LVA 53mm(深度) PW 2MHz




Vs:60.5 Vd:29.0 Vm:39.5
 PI:0.80 RI:0.52 S/D:2.09

RVA 50mm(深度) PW 2MHz



Vs:57.1 Vd:29.8 Vm:38.9
 PI:0.70 RI:0.48 S/D:1.92

BA 51mm(深度) PW 2MHz



Vs:61.7 Vd:29.0 Vm:39.9
 PI:0.82 RI:0.53 S/D:2.13

Vs: Vd: Vm:
 PI: RI: S/D:

Vs: Vd: Vm:
 PI: RI: S/D:

Vs: Vd: Vm:
 PI: RI: S/D:

医生意见

结论: 椎-基底动脉脑血管超声未见异常。

李菊蓉

检查日期: 2023-11-07

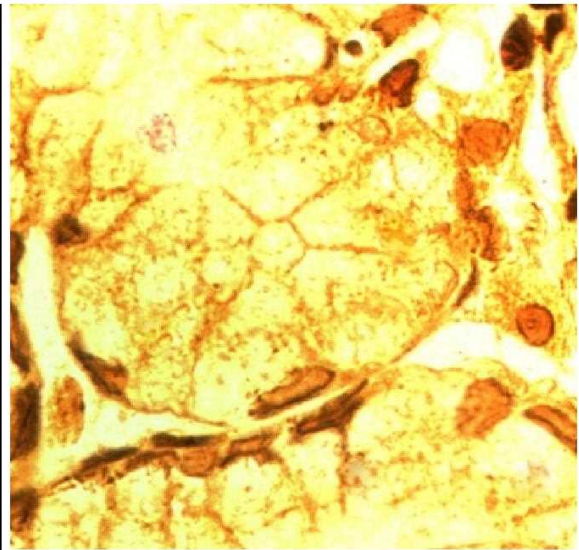
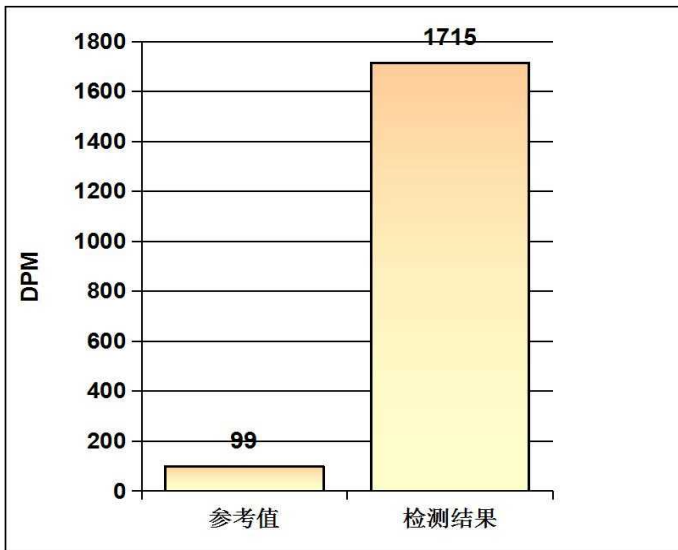
本报告单仅提供临床参考

大同瑞慈康复医院

¹⁴C呼气试验检验报告

姓名	魏玉芬	年龄	54	性别	女
住院号	0	日期	2023/11/7 8:20:58	电话	0
送检医生	曹居杰	样品编号	7692	编号	2210101340

¹⁴C呼气试验



阳性参考值 (Disintegrations Per Minute(DPM)):

DPM值:	dpm > 2499	阳性++++
	1499 < dpm ≤ 2499	阳性+++
	499 < dpm ≤ 1499	阳性++
	149 < dpm ≤ 499	阳性+
	dpm ≤ 99	阴性
	99 < dpm ≤ 149	不确定

检测结果: **dpm= 1715** **阳性+++**

医生建议: 请接受正规的根除幽门螺杆菌(HP)的治疗,并在治疗结束后一个月内复查;注意保持健康及规律饮食!

温馨提示: 您本次检测的结果为阳性

检测医生: _____ 曹居杰

大同瑞慈健康体检

骨密度检测报告

受检者信息

受检者ID: 2210101340

姓名: 魏玉芬

出生年月日: 1968/9/27

年龄: 55

性别: 女

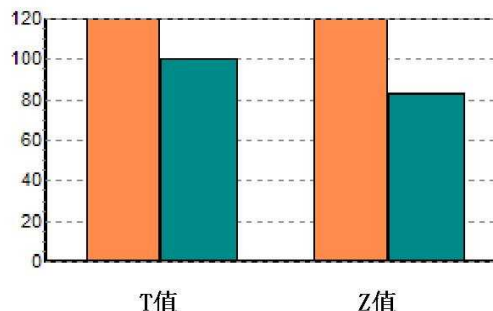
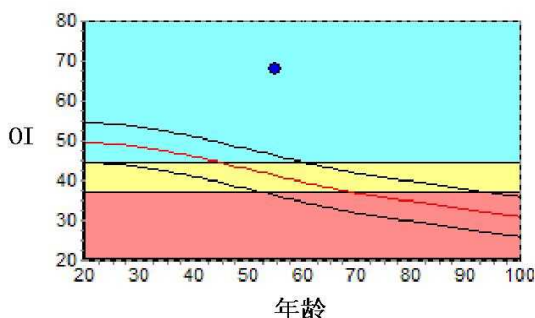
测定部位(右/左): 右

测定结果

测定日期: 2023/11/7 8:03:59

测试编号: 1/1

受测者 平均值



数据库: Asia

OI: 67.9

SOS: 1367.8 m/s, BUA: 67.9

T值: 3.65

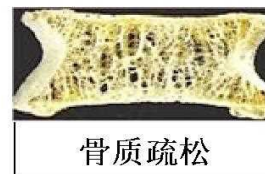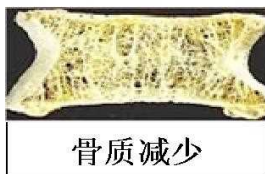Z值: 5.34

成人比: 136.7 %

同龄比: 164.6 %

OPR: N/A %

结果分析



注解

以上结论仅供参考

科室:

医生签名:

医院地址 大同瑞慈健康体检

地址 大同市平城区魏都大道79号

联系电话 0352-2824444

操作者 名燕凌

双源 CT 诊断图文报告

流水号: 2210101340

影像号: CT20231107009

姓名: 魏玉芬

年龄: 54 岁

性别: 女

检查设备: 西门子量子双源 CT

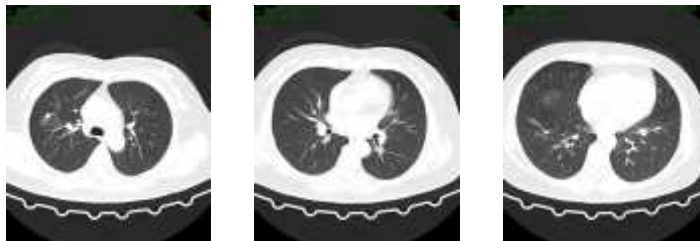体检号: 404748

申请医院: 本院

体检科室: 体检科

检查部位: 肺部双源 CT

经典图像:



影像所见:

胸廓对称, 骨性肋骨完整, 胸壁软组织结构良好, 两肺支气管血管纹理走行分布良好, 支气管束结构清晰, 右肺上叶间质纤维斑状钙化灶。双肺通气良好。肺门结构未见异常。纵隔无偏移, 段以上支气管通畅。心影及大血管形态结构正常, 纵隔内未见肿大淋巴结。胸膜未见异常。

影像诊断:

右肺上叶陈旧性纤维灶, 钙化。

报告医师: 剧艳军

检查日期: 2023-11-07

审核医师: 剧艳军

报告日期: 2023-11-07

超声诊断图文报告

流水号: 2210101340

影像号: 1442868

姓名: 魏玉芬

年龄: 54 岁

性别: 女

检查设备: Vivid E95

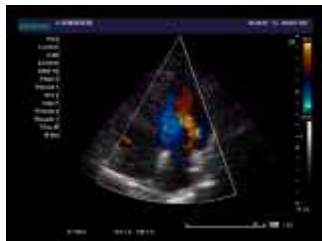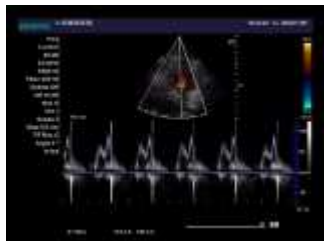
体检号: 404748

申请医院: 本院

体检科室: 体检科

检查部位: 心脏彩超

经典图像:



影像所见:

超声测量 (单位: mm)

升主动脉内径 27 (32±3mm)

左房内径 32 (35mm)

室间隔 8.6 (8-11mm)

左室内径 42 (47±4mm)

左室后壁 8.6 (8-11mm)

EF72% (50-80%)

右室内径 31 (36±4mm)

右房内径 32 (36±4mm)

FS36% (28-41%)

主肺动脉内径 21 (23±3mm)

升主动脉内径正常, 心脏各腔室大小正常, 室间隔厚度正常, 左室壁未见明显节段性运动异常, 各瓣膜及启闭功能未见明显异常, 舒张期二尖瓣口血流频谱 E/A<1, 心包腔未见积液。

影像诊断:

左室舒张功能减低

报告医师: 李菊蓉

检查日期: 2023-11-07

审核医师: 李菊蓉

报告日期: 2023-11-07

超声诊断图文报告

流水号: 2210101340

影像号: 1442877

姓名: 魏玉芬

年龄: 54 岁

性别: 女

检查设备: Vivid E95

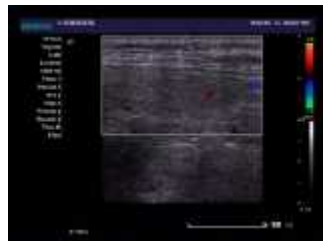
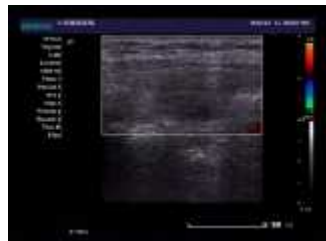
体检号: 404748

申请医院: 本院

体检科室: 体检科

检查部位: 甲状腺彩超

经典图像:



影像所见:

甲状腺双侧叶形态正常, 包膜完整, 实质回声欠均匀, CDFI: 未见异常血流信号。
双侧颈部未见明显肿大淋巴结。

影像诊断:

甲状腺双侧叶实质回声欠均匀

报告医师: 李菊蓉

检查日期: 2023-11-07

审核医师: 李菊蓉

报告日期: 2023-11-07

超声诊断图文报告

流水号: 2210101340

影像号: 1442879

姓名: 魏玉芬

年龄: 54 岁

性别: 女

检查设备: Vivid E95

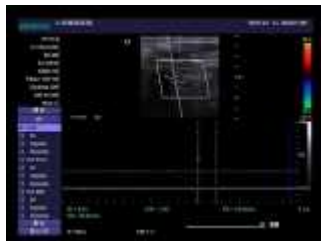
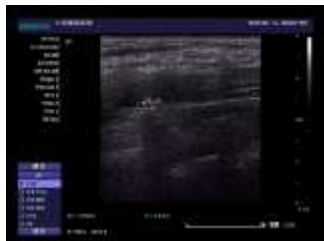体检号: 404748

申请医院: 本院

体检科室: 体检科

检查部位: 颈部血管彩超

经典图像:



影像所见:

右侧颈总动脉膨大处后壁探及混合回声斑, 大小约 3.9*2.1mm, 右锁骨下动脉起始处、左侧颈总动脉、双侧颈内、颈外动脉起始段内中膜不增厚, 内壁欠光滑, 管壁未见明确强回声斑。CDFI: 血流充盈好。PW: 频谱形态正常。双侧椎动脉走行正常, 椎动脉内径正常, 管壁不厚, 管腔内为无回声, CDFI: 血流充盈好。PW: 频谱正常。

	内径 mm	流速 cm/s	RI
左侧椎动脉	3.6	45.5	0.52
右侧椎动脉	3.4	44.9	0.43

影像诊断:

右侧颈总动脉膨大处后壁(混合斑)形成

报告医师: 李菊蓉

检查日期: 2023-11-07

审核医师: 李菊蓉

报告日期: 2023-11-07

超声诊断图文报告

流水号: 2210101340

影像号: 1442882

姓名: 魏玉芬

年龄: 54 岁

性别: 女

检查设备: Vivid E95

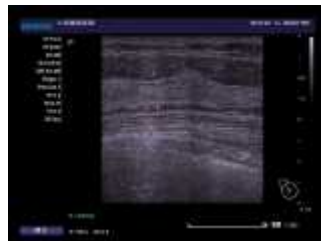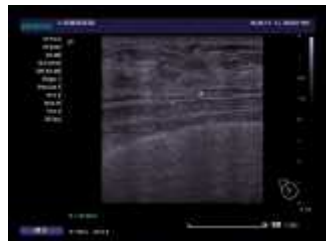体检号: 404748

申请医院: 本院

体检科室: 体检科

检查部位: 乳腺彩超

经典图像:



影像所见:

双侧乳腺腺体层次清晰, 右乳腺体厚 1.0cm, 左乳腺体厚 0.8cm, 乳导管未见扩张, 未见明显占位性病变, CDFI: 未见异常血流信号。

双侧腋下未见明显肿大淋巴结。

影像诊断:

双侧乳腺未见明显异常

报告医师: 李菊蓉

检查日期: 2023-11-07

审核医师: 李菊蓉

报告日期: 2023-11-07

超声诊断图文报告

流水号: 2210101340

影像号: 1442884

姓名: 魏玉芬

年龄: 54 岁

性别: 女

检查设备: Vivid E95

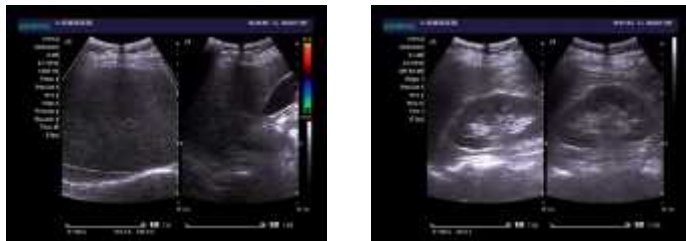体检号: 404748

申请医院: 本院

体检科室: 体检科

检查部位: 全腹彩超

经典图像:



影像所见:

肝脏大小形态正常, 包膜光滑完整, 实质回声均匀, 肝内管道系统走行清晰, 门静脉及肝内胆管不扩张。
胆囊大小形态正常, 壁不厚、光滑, 囊内透声好, 肝外胆管不扩张。
胰腺大小形态正常, 实质回声均匀, 主胰管不扩张。
脾脏大小形态正常, 实质回声均匀, 脾门静脉不宽。
双肾大小形态正常, 皮髓质分界清晰, 集合系统未见分离, 双侧输尿管未见扩张。
膀胱充盈欠佳。

影像诊断:

1. 轻度脂肪肝

报告医师: 李菊蓉

检查日期: 2023-11-07

审核医师: 李菊蓉

报告日期: 2023-11-07