



2210101328

检 查 结 果

姓 名	陈建军 1
性 别	男 年龄 50 岁
联系电话	13934763716
体检日期	2026-04-26

检验报告

血流变

项目名称	检查结果	单位	参考值	提示
全血粘度高切 200/s	4.51	mpas	3.53--4.65	
全血粘度中切 100/s	4.83	mpas	3.6--4.9	
全血粘度中切 50/s	5.29	mpas	4.7--5.9	
全血还原粘度高切	6.80	mpas	3.66--8.48	
全血还原粘度低切	40.79	mpas	31.8--50.2	
血浆粘度	1.45	mpas	1.26--1.70	
血沉(ESR)	0.80	mm/h	0--15	
红细胞压积	0.45	L/L	0.40--0.50	
红细胞聚集指数	4.39		3.79--6.05	
红细胞变形指数	0.81		0.51--1.02	
红细胞刚性指数	4.69		2.15--6.73	
血沉方程 K 值	3.22	mm/h	0--77	
全血粘度 1/s	19.80	mpas	17.6--21.3	
全血高切相对指数	3.11		2.08--3.69	
全血低切相对指数	13.66		10.37--16.94	

***小结:**

未见异常

操作员：荆鹏山 检查日期：2026-04-26 检查医生：祁佳佳

尿液分析+尿沉渣

项目名称	检查结果	单位	参考值	提示
白细胞尿	2	个/u1	0--13	
上皮细胞(EC)	1	/HP	0--28	
管型(CAST)	0	个/u1	0--1	

霉菌（尿）	0	/HP	0--0	
结晶	0	/HP	0--10	
透明度(CLA)	清亮			
胆红素(BIL)	-		阴性	
隐血(ERY)	-		阴性	
小圆上皮细胞(SRC)	0	个/u1	0--0	
维生素 C	-		阴性	
异常红细胞	0	个/u1	0--3	
红细胞（正常）	0	个/u1	0--6	
鳞状上皮细胞	1	个/u1	0--0	↑
粘液丝	1	个/u1	0--0	↑
颜色(Colour)	淡黄色			
尿葡萄糖(GLU)	-		阴性	
酮体(KET)	-		阴性	
比重(SG)	1.025		1.003--1.030	
酸碱度(PH)	5.0		4.5--8.0	
尿蛋白质(PRO)	-		阴性	
尿胆原(URO)	-		阴性	
亚硝酸盐(NIT)	-		阴性	
红细胞(尿)(RBC)	0	个/u1	0--6	
尿白细胞(LEU)	-		阴性	

***小结:**

鳞状上皮细胞偏高(1 /HP) 粘液丝偏高(1 /HP)

操作员：荆鹏山 检查日期:2026-04-26 检查医生:祁佳佳

肝功七项

项目名称	检查结果	单位	参考值	提示
总蛋白(T PROT)	70.1	g/L	65--85	
白蛋白(ALB)	46.00	g/L	40--55	

球蛋白 (GLB)	24.10	g/L	15--35	
白蛋白/球蛋白 (ALB/GLB)	1.91		1.0--2.5	
总胆红素 (TBIL)	10.70	umol/L	0--26	
丙氨酸氨基转移酶 (ALT)	19.00	U/L	9--50	
门冬氨酸氨基转移酶 (AST)	17.00	U/L	15--40	

***小结:**

未见异常

操作员：孙钰 检查日期：2026-04-26 检查医生：

心肌酶谱

项目名称	检查结果	单位	参考值	提示
乳酸脱氢酶 (LDH)	150.00	U/L	120--250	
肌酸激酶 (CK)	94.00	U/L	50--310	
肌酸激酶同工酶 (CK-Mb (M))	5	U/L	0--25	
高敏肌钙蛋白 (TnI)	4.11	pg/ml	0--46.47	

***小结:**

未见异常

操作员：孙钰 检查日期：2026-04-26 检查医生：

血常规 (五分类)

项目名称	检查结果	单位	参考值	提示
白细胞 (WBC)	6.88	$10^9/L$	3.5--9.5	
淋巴细胞绝对值 (LY#)	2.81	$10^9/L$	1.1--3.2	
淋巴细胞百分比 (LY%)	40.8	%	20--50	
中性粒细胞绝对值 (GR#)	3.48	$10^9/L$	1.8--6.3	
中性粒细胞百分比 (GR%)	50.7	%	40--75	
嗜碱性粒细胞绝对值 (BA#)	0.01	$10^9/L$	0--0.06	
嗜碱性粒细胞百分比 (BA%)	0.1	%	0--1.0	
嗜酸性粒细胞绝对值 (EO#)	0.29	$10^9/L$	0.02--0.52	

嗜酸性粒细胞百分比 (EO%)	4.2	%	0.4--8
血小板 (PLT)	194	10 ⁹ /L	125--350
血小板分布宽度 (PDW)	9.3	f1	9.0--17
平均血小板体积 (MPV)	8.4	f1	6.0--14.0
血小板压积 (PCT)	0.164	%	0.11--0.28
红细胞 (RBC)	4.93	10 ¹² /L	4.3--5.8
血红蛋白	148	g/L	130--175
红细胞压积 (HCT)	45.5	%	40--50
红细胞平均体积 (MCV)	92.4	f1	82--100
平均血红蛋白含量 (MCH)	30.1	pg	27--34
平均血红蛋白浓度 (MCHC)	326	g/L	316--354
单核细胞绝对值 (MO#)	0.29	10 ⁹ /L	0.1--0.6
单核细胞百分比 (MO%)	4.2	%	3--10
红细胞分布宽度标准差 (RDW-SD)	43.8	f1	35--56
红细胞分布宽度变异系数 (RDW-CV)	13.3	%	10.6--16.6
大血小板比率	16.7	%	11--45
大血小板数目	32	10 ⁹ /L	30--90
未成熟粒细胞数目	0.00	10 ⁹ /L	0--0.6
未成熟粒细胞百分比	0.0	%	0--10
有核红细胞数目	0.000	10 ⁹ /L	0--9999
有核红细胞百分比	0.00	/100WBC	0--9999

***小结:**

未见异常

操作员：荆鹏山 检查日期：2026-04-26 检查医生：祁佳佳

肾功三项

项目名称	检查结果	单位	参考值	提示
肌酐 (CREA)	68.10	umol/L	57--97	

尿酸(UA)	460.00	umol/L	200--420	↑
尿素测定(Urea)	5.10	mmol/L	3.1--8.0	

***小结:**

尿酸(UA)偏高(460.00 umol/L)

操作员：孙钰 检查日期:2026-04-26 检查医生:

空腹血糖

项目名称	检查结果	单位	参考值	提示
葡萄糖(GLU)	5.52	mmol/L	3.89--6.1	

***小结:**

未见异常

操作员：孙钰 检查日期:2026-04-26 检查医生:

血脂四项

项目名称	检查结果	单位	参考值	提示
动脉硬化指数	3.56		1.31--3.19	↑
总胆固醇(CHOL)	5.11	mmol/L	2.59--5.2	
甘油三脂(TG)	5.22	mmol/L	0.7--1.7	↑
低密度脂蛋白(LDL)	2.85	mmol/L	0--4.13	
高密度脂蛋白(HDL)	0.80	mmol/L	0.77--1.55	

***小结:**

动脉硬化指数偏高(3.56) 甘油三脂(TG)偏高(5.22 mmol/L)

操作员：孙钰 检查日期:2026-04-26 检查医生:

体检科 12导联心电图报告

陈建军1 男 50岁 体检号:292346

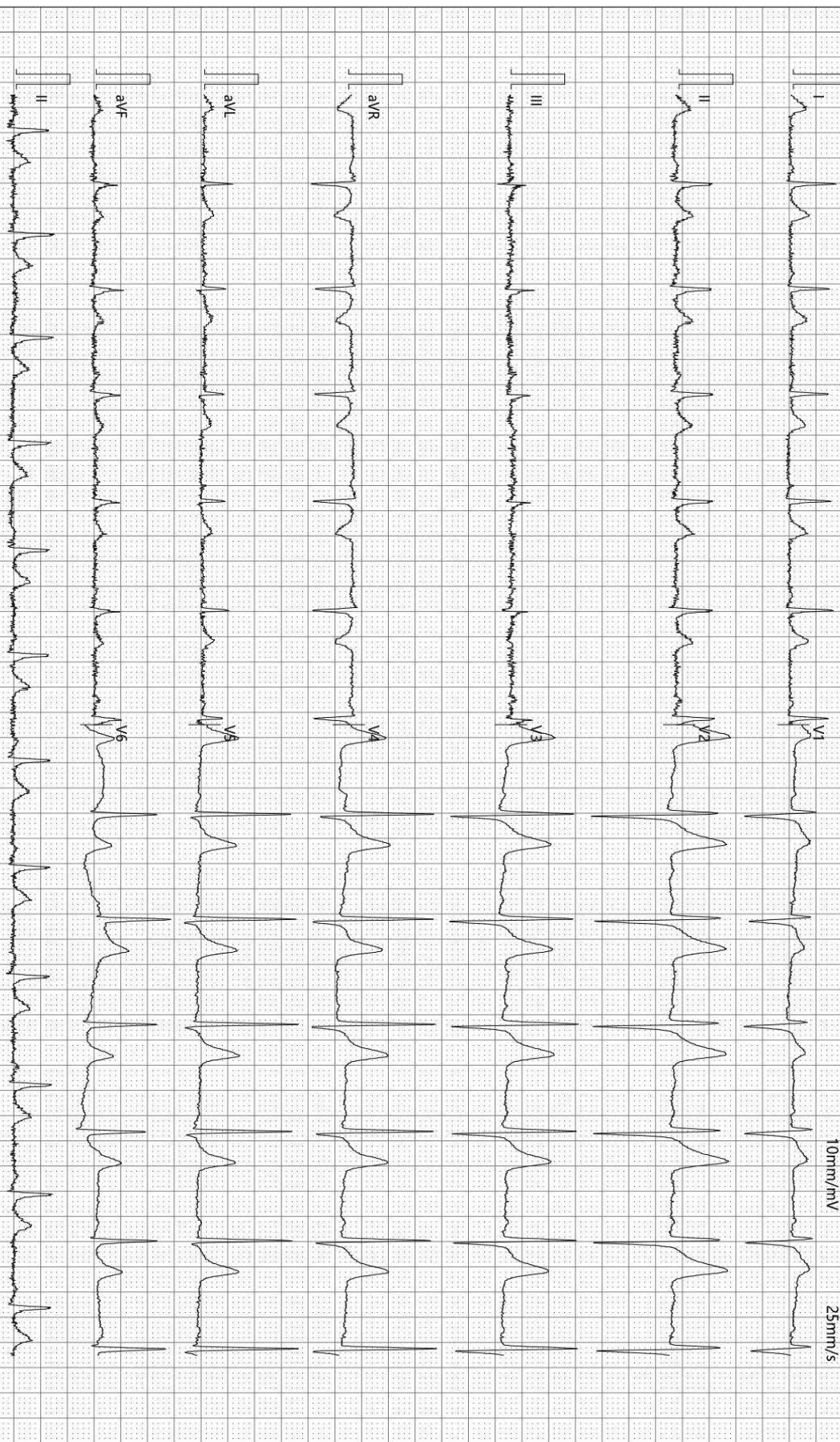
病床号:

诊断结果:

- 1.窦性心律
- 2.大致正常心电图

诊断医生:

HR : 70bpm [60~100bpm]
P : 115 f ms [0~110ms]
PR : 155ms [120~200ms]
QRS : 92ms [60~100ms]
QT/QTc : 365/396ms [320~440/0~450ms]
P/QRS/T : 59/50/37deg. [0~75/-30~90/0~75deg]
RV5/SV1 : 1.844/0.837mV [0.0~2.5/0.0~2.0mV]



检查时间:2026-04-26 09:13:09

诊断时间:2026-04-26 09:20:06

SEMIP V1 90

仅供临床参考

Text

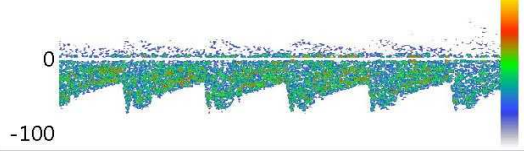


大同瑞慈健康体检

颅内多普勒血流图 (TCD) 检查报告单

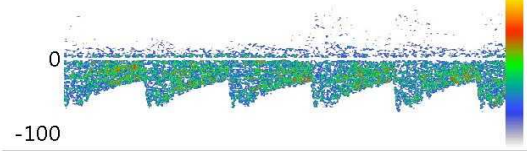
姓名: 陈建军1 性别: 男 年龄: 50 岁 检查号: 2210101328
 申请科室: 体检科 申请医师: 李菊蓉 检查类型: 颅内血管 床号:

LVA 60mm(深度) PW 2MHz
100




Vs:67.5 Vd:32.3 Vm:44.0
 PI:0.80 RI:0.52 S/D:2.09

RVA 60mm(深度) PW 2MHz
100



Vs:67.1 Vd:30.6 Vm:42.8
 PI:0.85 RI:0.54 S/D:2.19

BA 58mm(深度) PW 2MHz
100



Vs:68.7 Vd:31.9 Vm:44.2
 PI:0.83 RI:0.54 S/D:2.16

Vs: Vd: Vm:
 PI: RI: S/D:

Vs: Vd: Vm:
 PI: RI: S/D:

Vs: Vd: Vm:
 PI: RI: S/D:

医生意见

结论: 椎-基底动脉脑血管超声未见异常。

李菊蓉

检查日期: 2026-04-26

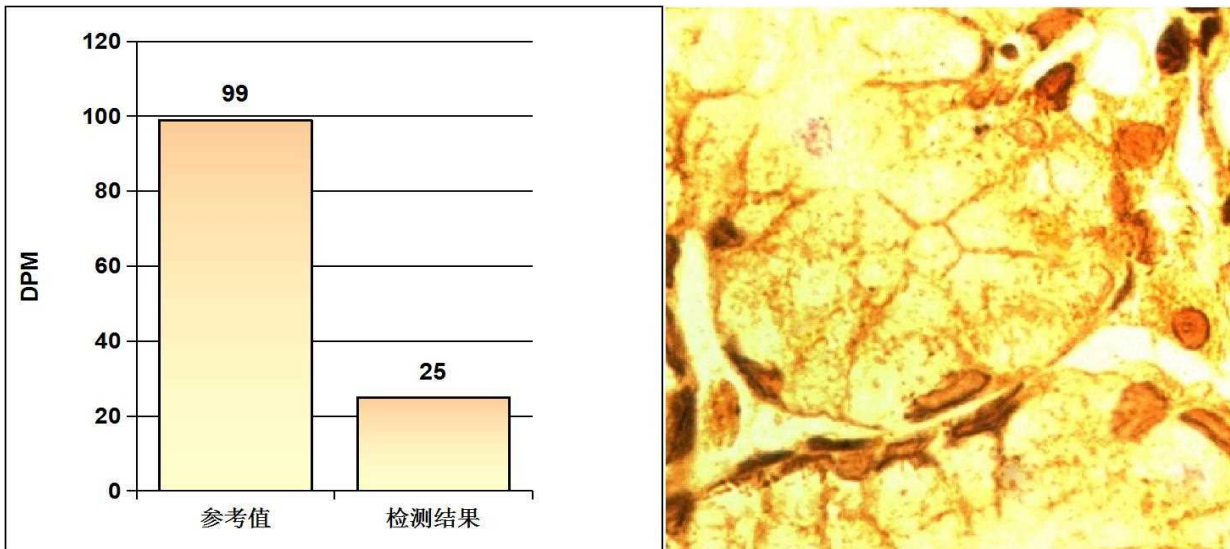
本报告单仅提供临床参考

大同瑞慈康复医院

¹⁴C呼气试验检验报告

姓名	陈建军1	年龄	50	性别	男
住院号	0	日期	2026/4/26 8:58:53	电话	13934763716
送检医生	曹居杰	样品编号	9121	编号	2210101328

¹⁴C呼气试验



阳性参考值 (Disintegrations Per Minute(DPM)):

DPM值:	dpm > 2499	阳性++++
	1499 < dpm ≤ 2499	阳性+++
	499 < dpm ≤ 1499	阳性++
	149 < dpm ≤ 499	阳性+
	dpm ≤ 99	阴性
	99 < dpm ≤ 149	不确定

检测结果: **dpm= 25** **阴性**

检测者: _____ 宋晓宁

大同瑞慈健康体检

骨密度检测报告

受检者信息

受检者ID: 2210101328
姓名: 陈建军1
出生年月日: 1971/11/8

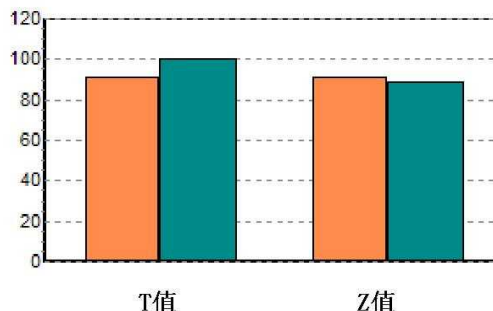
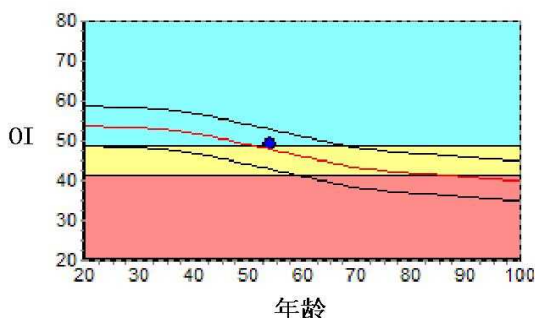
年龄: 54
性别: 男
测定部位(右/左): 右

测定结果

测定日期: 2026/4/26 9:02:00

测试编号: 1/1

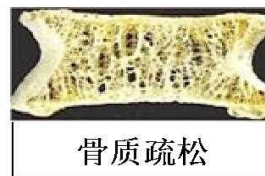
■ 受测者 ■ 平均值



数据库: Asia
OI: 49.2
SOS: 1378.9 m/s, BUA: 24.9
T值: -0.94
Z值: 0.27

成人比: 91.3 %
同龄比: 102.8 %
OPR: N/A %

结果分析



注解

以上结论仅供参考

科室:

医生签名:

医院地址 大同瑞慈健康体检
地址 大同市平城区魏都大道79号

联系电话 0352-2824444
操作者 名燕凌

Rich 大同瑞慈康复医院
超声诊断图文报告

流水号: 2210101328

超声号: 2162314

姓名: 陈建军 1

年龄: 50 岁

性别: 男

检查设备: Vivid E95

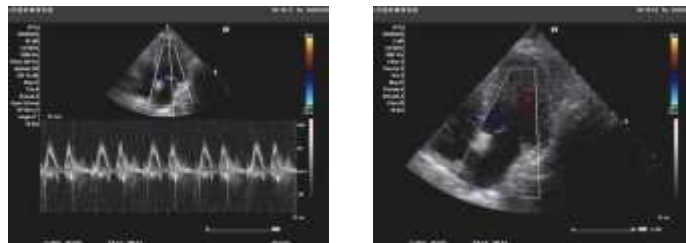
体检号: 292346

申请医院: 本院

体检科室: 体检科

检查部位: 心脏彩超

经典图像:



影像所见:

超声测量 (单位: mm)

升主动脉内径 28 (21-36)

左房内径 30 (22-39)

室间隔 10 (8-11)

左室内径 39 (37-54)

左室后壁 9 (8-11)

EF66% (50-80%)

右室内径 25 (25-40)

右房内径 28 (25-42)

FS36% (28-41%)

主肺动脉内径 20 (15-25)

升主动脉内径正常, 心脏各腔室大小正常, 室间隔厚度正常, 左室壁未见明显节段性运动异常, 各瓣膜及启闭功能未见明显异常, 舒张期二尖瓣口血流频谱 E/A>1, 心包腔未见积液。

影像诊断:

心脏结构及功能未见明显异常

报告医师:

检查日期: 2026-04-26

审核医师:

报告日期: 2026-04-26



注: 本报告仅供临床医生参考!

地址: 大同市魏都大道 79 号。若有疑问, 请致电: 0352---2830580

Rich 大同瑞慈康复医院
超声诊断图文报告

流水号: 2210101328

超声号: 2162356

姓名: 陈建军 1

年龄: 50 岁

性别: 男

检查设备: Vivid E95

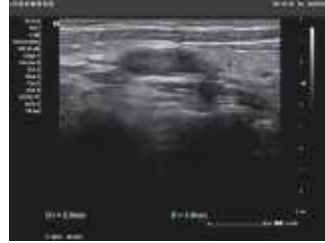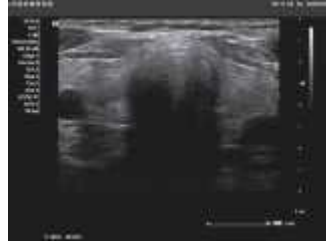体检号: 292346

申请医院: 本院

体检科室: 体检科

检查部位: 甲状腺彩超

经典图像:



影像所见:

甲状腺双侧叶形态正常, 包膜完整, 右侧叶实质内探及大小约 0.2*0.2cm 偏囊性结节, 边界清, 余实质回声均匀, CDFI: 未见异常血流信号。

双侧颈部未见明显肿大淋巴结。

影像诊断:

甲状腺右侧叶偏囊性结节 TI-RADS2 级

报告医师:

检查日期: 2026-04-26

审核医师:

报告日期: 2026-04-26



注: 本报告仅供临床医生参考!

地址: 大同市魏都大道 79 号。若有疑问, 请致电: 0352---2830580

Rich 大同瑞慈康复医院
超声诊断图文报告

流水号: 2210101328

超声号: 2162358

姓名: 陈建军 1

年龄: 50 岁

性别: 男

检查设备: Vivid E95

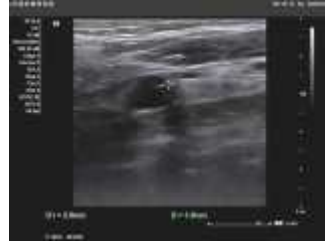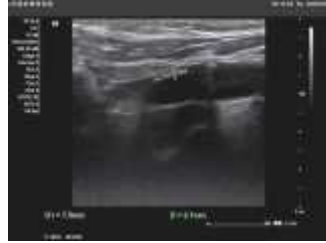体检号: 292346

申请医院: 本院

体检科室: 体检科

检查部位: 颈部血管彩超

经典图像:



影像所见:

右侧颈总动脉膨大处探及多个强回声斑块, 大者约 7.5*2.1mm, 左侧颈总动脉膨大处探及两个弱强回声斑, 大者约 2.9*1.8mm, 右锁骨下动脉起始处、双侧颈内、颈外动脉起始段内中膜不增厚, 内壁欠光滑, 管壁未见明确强回声斑。CDFI: 血流充盈好。PW: 频谱形态正常。 双侧椎动脉走行正常, 椎动脉内径正常, 管壁不厚, 管腔内为无回声, CDFI: 血流充盈好。PW: 频谱正常。

影像诊断:

双侧颈总动脉膨大处斑块形成

报告医师:

检查日期: 2026-04-26

审核医师:

报告日期: 2026-04-26



注: 本报告仅供临床医生参考!

地址: 大同市魏都大道 79 号。若有疑问, 请致电: 0352---2830580

Rich 大同瑞慈康复医院
超声诊断图文报告

流水号: 2210101328

超声号: 2162360

姓名: 陈建军 1

年龄: 50 岁

性别: 男

检查设备: Vivid E95

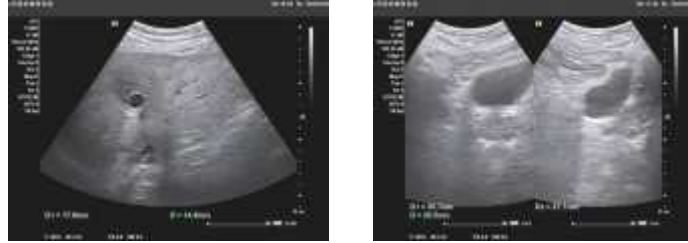
体检号: 292346

申请医院: 本院

体检科室: 体检科

检查部位: 全腹彩超

经典图像:



影像所见:

肝脏大小形态正常, 包膜光滑完整, 实质内探及多个囊性回声, 大者位于左叶, 约 1.8*1.5cm, 形态规则, 内透声好, 余实质回声细腻增强, 肝内管道系统走行欠清晰, 门静脉及肝内胆管不扩张。

胆囊大小形态正常, 壁不厚、光滑, 囊内透声好, 肝外胆管不扩张。

胰腺大小形态正常, 实质回声均匀, 主胰管不扩张。

脾脏大小形态正常, 实质回声均匀, 脾门静脉不宽。

双肾大小形态正常, 皮髓质分界清晰, 右肾探及两个囊性回声, 大者约 2.1*1.6cm, 内透声好, 集合系统未见分离, 双侧输尿管未见扩张。

膀胱充盈佳, 未见明显异常。

前列腺形态正常, 大小约 3.6*2.8*2.1cm, 实质回声均匀。

影像诊断:

1. 轻度脂肪肝
2. 肝多发囊肿
3. 右肾囊肿

报告医师:

检查日期: 2026-04-26

审核医师:

报告日期: 2026-04-26



注: 本报告仅供临床医生参考!

地址: 大同市魏都大道 79 号。若有疑问, 请致电: 0352---2830580

ID 号: 2210101328

影像号: CT20260426013

姓名: 陈建军 1

年龄: 50 岁

性别: 男

检查设备: 西门子量子双源 CT

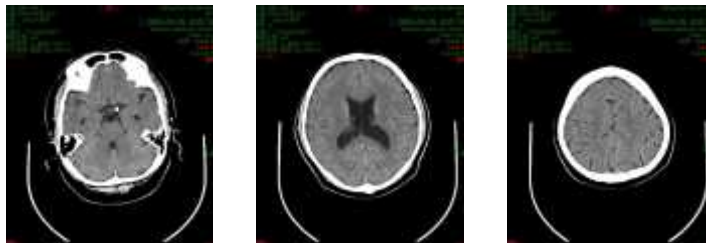体检号: 292346

申请医院: 本院

体检科室: 体检科

检查部位: 脑部双源 CT

经典图像:



影像所见:

双侧大脑半球对称, 脑实质未见异常, 脑室无扩张, 脑沟裂无增宽, 脑中线居中。脑干、小脑未见异常。颅骨未见异常。扫及双侧上颌窦及筛窦内见多发片状软组织密度, 窦壁未见异常。

影像诊断:

1. 脑 CT 平扫未见异常
2. 双侧上颌窦及筛窦炎, 建议鼻窦检查

报告医师: 张剑峰

检查日期: 2026-04-26

审核医师:

报告日期: 2026-04-26

ID 号: 2210101328

影像号: CT20260426012

姓名: 陈建军 1

年龄: 50 岁

性别: 男

检查设备: 西门子量子双源 CT

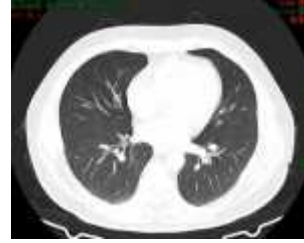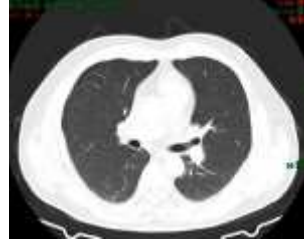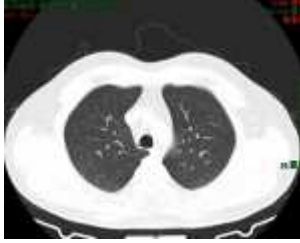体检号: 292346

申请医院: 本院

体检科室: 体检科

检查部位: 肺部双源 CT

经典图像:



影像所见:

双侧胸廓对称, 气管居中。双肺支气管血管束形态、结构、走行正常, 右肺上叶结节, 大小 5x4mm。双肺门不大, 形态自然。心脏及大血管大小、形态未见异常。纵隔内未见肿块及肿大淋巴结。胸膜无增厚, 胸膜腔内无积液。胸壁软组织及骨骼未见病变征象。

影像诊断:

右肺上叶微小结节, 建议随诊复查 (1 年)

报告医师: 张剑峰

检查日期: 2026-04-26

审核医师:

报告日期: 2026-04-26