

2210101114

大同瑞慈健康体检

报 告 册

体检编号	127622	工号	824
姓名	曹莉英		
性别	女	年龄	56岁
单位	中国银行大同分行		
部门	中行退休人员		
联系电话	18835229096		
体检日期	2023-11-11		

尊敬的曹莉英女士您好！

首先,瑞慈健康体检全体员工欢迎您的光临,并对您的信任表示衷心的感谢！

您于 2023-11-11 (体检编号: 127622) 完成健康检查,本机构的各科医生已根据您的体检项目及结果,汇总成此份健康体检报告,并经总检医生审核。据此提出对您健康状况的综合分析及建议。

瑞慈健康体检倡导“大健康、大康复”,提出“健康是第一财富 (Rich)”的人文理念。希望您仔细阅读并妥善地保管此份健康体检报告,并认真关注报告中的提示与建议,若您对报告内容有任何疑问,可直接与瑞慈健康体检客服部联系,进一步咨询。

健康体检咨询电话: **0352-2824444**

客户服务咨询电话: **0352-2830597**
400-6112995

瑞慈健康体检报告由下列内容组成:

第一部分:主检报告

第二部分:分科分项结果

第三部分:检验报告

第四部分:附表

主检报告

检查综述

- 1、【身高、体重、血压】（1）体重指数 29.30：超重（2）血压 163/97：本次测量血压偏高
- 2、【眼科】（1）左眼视力下降（2）右眼视力下降
- 3、【血脂四项】总胆固醇(CHOL)偏高(5.44 mmol/L)
- 4、【肝功七项】总胆红素(TBIL)偏高(25.20 umol/L) 丙氨酸氨基转移酶(ALT)偏高(126.00 U/L) 门冬氨酸氨基转移酶(AST)偏高(84.00 U/L)
- 5、【尿液分析+尿沉渣】隐血(ERY)2+ 鳞状上皮细胞偏高(11 /HP)
- 6、【心电图】1. 窦性心律 2. 异常 Q 波
- 7、【C14 检测幽门螺杆菌】阳性+
- 8、【甲状腺彩超】甲状腺双侧叶弥漫性病变 建议测甲功
- 9、【颈部血管彩超】双侧颈总动脉膨大处内中膜局限性增厚
- 10、【全腹彩超】1. 轻度脂肪肝 2. 胆囊切除术后，肝外胆管不扩张
- 11、【口腔科】（1）左下第二磨牙 左下第一磨牙 左下第二双尖牙 右下第一双尖牙 右下第二双尖牙 右下第一磨牙 右下第二磨牙 种植牙 左上第一磨牙 左上第二双尖牙 左上第一双尖牙 右上第一双尖牙 右上第二双尖牙 右上第一磨牙 烤瓷冠修复 左上尖牙 左上侧切牙 左上中切牙 左下中切牙 左下侧切牙 左下尖牙 右上中切牙 右上侧切牙 右上尖牙 右下中切牙 右下侧切牙 右下尖牙（2）牙龈萎缩 牙龈色红，探之出血（3）牙周：牙结石
- 12、【外科（女）】（1）其他：腹腔镜胆囊切除术后

医生建议

【超重】：

- (1) 体重指数是判断体重超标或偏低的主要指标。体重是反映和衡量一个人健康状况的重要标志之一，过胖和过瘦都不利于健康，身高体重不协调也不会给人以美感。体重的变化，还会直接反映身体长期的热量平衡状态。
- (2) 当需要比较及分析一个人的体重对于不同身高的人所带来的健康影响时，体重指数是一个中立而可靠的指标。其主要适用于需要体重测试、体型肥胖和全身检查的人群。
- (3) 体重指数（BMI）是世界卫生组织推荐的国际统一使用的肥胖分型标准，也是目前国际上常用的衡量人体胖瘦程度以及是否健康的一个标准，其计算方式为： $BMI = \text{体重（千克）} / \text{身高（米} \times \text{米）}$ 。成人的标准值是 BMI 18.5-23.9 之间。低于 18.5 为体重指数偏低；高于 23.9 则为体重指数偏高。
- (4) 一般表现为体重超重或肥胖，超重及肥胖会出现一系列代谢性疾病，如高血压、高血糖、高血脂、高尿酸血症等，所以体重指数偏高者一定要注意控制体重。
- (5) 合理控制饮食，食品多样化，食物纤维可适量增加，饮食规律，避免暴饮暴食，低盐、低脂饮食为主，减少高热量食物的摄入。
- (6) 加强体育锻炼，每天最少保持 30 分钟的中等强度运动。鼓励每天至少快步走 6000 步比较健康。肥胖患者不适合较剧烈的运动，会加重膝关节的负担，可以选择游泳、划船等对膝关节负荷较小的运动。
- (7) 定期检查血糖、血脂、肝功、肝脏 B 超等，积极治疗基础性疾病。
- (8) 减少热量摄取及增加热量消耗。强调以健康行为、饮食、运动为主的综合治疗。

【本次测量血压偏高】：

- (1) 高血压是指收缩期和（或）舒张期动脉血压高于正常，并连续三次不同日测量，血压都高于正常标准，可确定患高血压病。
- (2) 高血压的发病与遗传、精神过度紧张、肥胖、吸烟、酗酒、嗜盐等因素有关。血压持久增高，可导致心、脑、肾等脏器的损害。
- (3) 原发性高血压由于目前原因不明（部分与遗传有关），须终身服药降压。高血压主要危害心、脑血管和肾脏。一旦确诊“高血压”就要终生服药。
- (4) 平时应低盐（每天 5~10g）、低脂饮食（少吃动物脂肪与内脏）；忌烟限酒。遵照医嘱坚持服药，定期测量血压，宜控制在 140/90mmHg 以下，若合并有糖尿病和肾病，要把血压控制在 130/80mmHg 以下。
- (5) 血压到正常水平时，说明此时选用的降压药和治疗方案基本合适，但并不意味着高血压已被“治愈”，应坚持治疗。若盲目自行停药或间断服药，常会使血压波动很大，而加重心、脑、肾和血管的损害。
- (6) 建议您密切关注血压，保持心情舒畅，劳逸结合，适量运动，控制体重，避免过度劳累、情绪激动等。改进生活方式，适当低盐、低脂、低胆固醇饮食，戒烟酒。必要时心血管专科诊治。

【视力下降】：

- (1) 视力下降是由角膜白斑或角膜炎、晶状体混浊、眼底疾病、屈光不正等原因引起，建议眼科诊断治疗。

【总胆固醇(CHOL)偏高】：

- (1) 总胆固醇是脂质的主要成分之一，其数量受年龄、家族、性别、饮食、遗传等多种因素影响。总胆固醇对人体生长发育以及新陈代谢有重要的作用，正常值是 2.59-5.20mmol/L。
- (2) 总胆固醇升高后，会增加类脂物质的堆积，会产生更多的血管斑块，进而增加心脑血管疾病的风险。大于 5.21-5.69mmol/L 是胆固醇的临界偏高，即使是一个完全健康的人，只要总胆固醇 > 7.2mmol/L 或低密度脂蛋白 > 4.9mmol/L，未来发生心脑血管的风险就明显增高，应该马上治疗。
- (3) 总胆固醇升高根据病因可分为两大类：一是原发性，是由于遗传因素缺陷所致，另一种是继发性，可引起其升高的疾病主要有糖尿病、高血压、甲减、肝肾疾病等。
- (4) 降低总胆固醇的治疗中，原发性偏高应积极应用降脂药，曾经选择他汀类药物，胆固醇任不能达标的，可联合用药（如依折麦布等）。
- (5) 如果总胆固醇偏高，且患者有糖尿病、高血压、甲减、肝肾疾病或者已经发生心脑血管疾病的人更应积极用药，控制降低疾病风险。
- (6) 戒烟，增强运动，采用低脂、低糖饮食，少食富含脂肪、胆固醇及饱和脂肪酸的食物，多进食蔬菜、水果、豆制品、粗粮、鱼和高纤维食品。
- (7) 必要时在医师指导下使用降脂药物治疗，并前往内分泌科复诊。

【丙氨酸氨基转移酶(ALT)偏高】：

- (1) 丙氨酸氨基转移酶主要存在于肝细胞内，还分布在心肌、骨骼肌、肾脏等部位。肝脏轻度损伤就可能引起肝细胞膜破坏，导致丙氨酸转氨酶释放入血，是肝细胞损害的敏感指标，其增高的程度与肝细胞被破坏的程度成正比。
- (2) 丙氨酸氨基转移酶具有临床意义的升高一般要大于正常值的 2-3 倍。如果是生理性的升高多是由于剧烈运动、熬夜、饮酒、感冒、过量食用油腻食物后，致使丙氨酸氨基转移酶轻度升高。
- (3) 丙氨酸氨基转移酶病理性升高多由于病毒性肝炎、肝硬化、酒精肝、药物性肝病、脂肪肝、胆囊炎等疾病造成，除了肝胆疾病外，心脏疾病、骨骼疾病等，也可使丙氨酸氨基转移酶升高。
- (4) 发现了丙氨酸氨基转移酶升高，排除生理性的原因外，如果超过正常值的两倍，则需要明确升高的原因。首先完善彩超、各型肝炎病毒等检查，如果经复查仍偏高者，应前往消化内科咨询，结合临床治疗。
- (5) 平时生活中应清淡饮食、戒烟限酒、避免劳累，多食新鲜果蔬，尤其是富含 V-C 的水果蔬菜。

【门冬氨酸氨基转移酶(AST)偏高】：

- (1) 门冬氨酸氨基转移酶（AST），通常存在于人体的心肌细胞和肝细胞线粒体中，心肌细胞中含量最高，它也是心肌酶谱的重要组成之一。
- (2) 一般情况下，门冬氨酸氨基转移酶大于正常值上限 2-3 倍才具有意义，生理性的升高多见于劳累、熬夜、饮酒、剧烈运动等情况。
- (3) 当心肌细胞或者肝细胞受损的时候，血液中的门冬氨酸氨基转移酶就会明显升高，最常见的原因是心肌梗塞。在心肌梗塞早期 6-12 小时之内就会明显升高，且通常增高的程度与梗塞病灶大小成正比。

- (4)在急慢性肝炎、肝外伤、酒精性肝损伤、脂肪肝的患者中，门冬氨酸氨基转氨酶也会异常的升高；此外，心肌炎、肾炎、肺炎等疾患，门冬氨酸氨基转氨酶也会轻度升高。
- (5)病理情况下的门冬氨酸氨基转氨酶异常升高，多见于体内的重要细胞损伤，应该积极的去医院消化内科完善相关检查，结合临床诊治。
- (6)平时生活中，避免过度劳累、不熬夜、戒烟酒、适度的运动、进食高蛋白低脂饮食、多吃新鲜的果蔬。

【总胆红素(TBIL)偏高】：

- (1)总胆红素(TBIL)能准确反映黄疸的程度。人体的红细胞有一定的寿命，大约是120天。
- (2)当红细胞被破坏死亡后，其中的血红蛋白会被我们人体的肝、脾、骨髓内单核吞噬细胞吞噬破坏分解，在组织酶的作用下，成为血红素和球蛋白，而血红素再进一步被催化还原成胆红素，80-85%的胆红素来源于此，另外还有20%的胆红素来源于血红蛋白以外的肌红蛋白等在肝脏中产生。
- (3)未被肝细胞摄取且未与葡萄糖结合的胆红素称之为非结合胆红素，即间接胆红素(IBIL)。间接胆红素被运载到肝脏，被肝细胞摄取，与葡萄糖醛酸结合，则形成结合胆红素(DBIL)，即直接胆红素。在这个过程中有一部分会吸收入血，但其水平会维持动态平衡。
- (4)总胆红素、间接胆红素、直接胆红素这三项是反映胆红素代谢的指标，而胆红素长期以来是作为溶血及肝胆疾病的重要异常指标。胆红素检查主要用于黄疸检查，反映肝脏疾病和胆道梗阻，如肝细胞发生炎症坏死等损害时会引起黄疸，胆道疾病及溶血性疾病也可引起黄疸。
- (5)大多健康体检中发现的胆红素轻度升高并不能反映肝脏有损伤，如果直接胆红素升高的程度不高，一般可能是生理性的原因引起的，如感冒、酗酒、过于劳累、熬夜等情况，只要注意休息、戒酒，过段时间复查肝功能，一般会自行恢复。
- (6)生活方面，多吃新鲜果蔬以补充人体所需的维生素，提高人体免疫力，多吃富含蛋白质的食物，如牛肉、鱼、蛋奶，这些都有助于修复受损的肝细胞，促进肝细胞的再生。如果胆红素升高很多，则需要完善相关检查，往消化内科诊断治疗。

【隐血(ERY)2+】：

- (1)尿隐血可分为肉眼血尿和镜下血尿。肉眼血尿是指肉眼能见到血色的尿，尿液呈洗肉水色或血色，通常在1000ml尿中含有1ml血液即肉眼可见。镜下血尿是指尿的颜色正常，通过显微镜可以观察到尿液中含红细胞，通常离心沉淀后的尿液镜检每高倍视野有红细胞3个以上。
- (2)尿隐血是泌尿系疾病常见的症状之一，生理情况下女性生理期、运动后等都可以引起，病理情况下大多是由泌尿系统疾病引起，如泌尿系炎症、尿路结石等，也有一些血尿是由全身性疾病或泌尿系统邻近器官所致。
- (3)需要指出的是：尿液呈红色并不都是血尿，有些药物、食物都能使尿液呈红色、橙色或褐色；由于严重创伤、错误输血等大量红细胞或组织破坏，也可导致血红蛋白或肌红蛋白尿。
- (4)建议往泌尿外科进一步复查，以明确诊断。

【鳞状上皮细胞偏高】：

- (1)在生理情况下，机体正常的新陈代谢都会引起鳞状上皮细胞的脱离，这是一种正常的机体现象。如果长时间出现鳞状上皮细胞偏高的现象时，则有可能是尿路感染、泌尿系统结石等因素导致，应及时往泌尿外科进一步诊断治疗。

【异常Q波】：

- (1)也可以见于正常人，不排除既往有陈旧性心肌梗死病史。既往有冠心病、心梗病史者，特别伴ST-T改变，建议在心血管内科医生指导下坚持治疗，严防心脑血管意外事件发生，尤其在秋冬季节。无既往病史者，建议密切动态观察，心血管内科结合临床诊治。

【甲状腺双侧叶弥漫性病变】：

- (1)甲状腺弥漫性病变是甲状腺的一种病症，临床上常见的病种，多为结节性甲状腺肿、甲状腺癌、桥本甲状腺炎、甲亢等。建议内分泌科结合临床诊治。

【双侧颈总动脉膨大处内中膜局限性增厚】：

- (1)建议心血管内科诊断治疗。

【胆囊切除术后】：

(1) 建议肝胆外科定期复查。

【轻度脂肪肝】：

(1) 脂肪肝是指肝脏被脂肪浸润，为一种多病因引起的获得性疾病。

(2) 脂肪肝是以肝细胞脂肪变性和脂肪蓄积为病理特征，最常见易患因素有超重或肥胖、进食油腻食物、高脂血症（尤其甘油三酯升高）、营养失调（营养过量或不足）、饮酒、高脂血症、少运动、糖耐量异常、减肥造成体重急剧下降、营养不良、中毒和药物等。

(3) 当肝内脂类（主要为甘油三酯）含量超过肝重的 5% 时为脂肪肝。脂肪肝是一个常见的临床现象，不是一个独立性的疾病。

(4) 值得注意的是，过多的脂肪在肝组织、肝细胞内浸润，引起肝细胞肿大，严重可致肝硬化。脂肪肝是可逆性的，合理饮食、运动及治疗后可恢复。

(5) 合理控制饮食，控制总摄入量，低盐、低脂和低糖类饮食，少吃动物内脏，多吃蔬菜水果；

(6) 控制危险因素，如控制体重、改善胰岛素抵抗、调整血脂紊乱，戒酒、戒烟，坚持长期有氧运动，加强体育锻炼；

(7) 定期复查腹部彩超、血脂、肝功能。

【烤瓷冠修复】：

(1) 烤瓷冠一般称为烤瓷牙，这种修复体具有金属的高强度、瓷的美观性和牙齿的逼真性，以及耐磨等优点，对缺失的前牙和后牙的修复，都能达到修复缺失牙理想的功能、形态的目的。

(2) 烤瓷冠从结构上分内冠和釉面瓷层，从质地上分为金属内冠和全瓷内冠两种，金属内冠主要以镍铬合金、钴铬合金、钛合金等为代表；全瓷内冠，其主要成分以二氧化锆为主。

(3) 牙齿缺损、牙齿排列不齐、牙齿异常变色、种植牙等都可应用烤瓷冠进行修复。

(4) 烤瓷冠的制造通俗的说就是给牙齿戴一个套子，在制作之前就需要先将牙齿磨小一圈，然后再套上这个套子，或者说戴上牙冠，以恢复牙齿原来的大小和形态。

(5) 烤瓷冠的优点是改善了牙齿的形态和色泽，恢复了正常的咀嚼功能。缺点是在牙体预备时磨除了部分牙体组织，初戴烤瓷冠时，可能会出现冷热敏感，但随着时间推移会逐渐缓解。

(6) 注意日常饮食，缓慢进食，避免吃一些过凉过热的食物，少食辛辣刺激性的食物，注意多吃一些清淡的饮食。烤瓷冠毕竟不是真牙，受到过大压力时会碎瓷，所以不要咬太硬的食物。

(7) 烤瓷冠与牙齿的接合部位容易聚集菌斑，易形成牙石，此外菌斑长时间的聚集也可导致龋病，所以必须注意保持口腔清洁，牙缝间使用牙线清洁，每天坚持早晚刷牙，勤漱口，定期洁牙。

(8) 烤瓷冠修复后如有不适，应及时就医，定期往医院口腔科复查。

【种植牙】：

(1) 种植牙指的是一种以植入骨组织内的下部结构为基础来支持，固位上部牙修复体的缺牙修复方式，其包括下部的支持种植体和上部的牙修复体两部分。

(2) 种植牙主要适用于缺失牙的患者，同时适用于因各种原因造成的义齿固位困难，或由于心理因素的影响所产生的功能障碍，而无法用传统方法修复者。

(3) 种植牙的制作方法是将与人体骨质兼容性高的纯钛金属制作成类似牙根的圆柱体，以外科手术的方式植入缺牙区的牙槽骨内，经过 1 至 3 月后，当人工牙根与牙槽骨密合后，再在人工牙根上制作烤瓷冠。

(4) 种植牙能很好地恢复牙齿功能，咀嚼功能大大优于其他传统义齿，且有固位好、不磨牙、舒适方便的优点。

(5) 种植完成后，避免咀嚼太硬的食物，以免牙冠烤瓷层崩裂。平时注意早晚刷牙，刷牙时长不少于三分钟，学会应用牙线，一定要保证种植体周围的清洁。

(6) 定期前往口腔科复查，每年进行 2-3 次全口超声波洁牙术。

【牙结石】：

(1) 牙结石又称牙石，是沉积在牙齿或修复体表面上已经钙化或正在钙化的菌斑或软垢。其开始时是软的，会因逐渐的钙化而变硬。它是由 75% 的磷酸钙，15-25% 的水、有机物、磷酸锰、矿酸钙及微量的钾、钠、铁所构成，并呈现出黄色、棕色或者黑色。

(2) 牙结石通常存在于唾液腺开口处的牙齿表面（例如：下颚前牙的舌侧表面，上颚后牙的颊侧表面）和牙齿的颈部，以及口腔粘膜运动不到的牙齿表面等处。

(3) 牙结石形成后，可伴随牙龈出血、牙龈萎缩、口臭等症状。

(4) 牙结石是牙周病的重要病因，它会不断刺激牙周组织，并且压迫牙龈，影响血液循环，造成牙周组织的细菌感染，形成牙周囊袋，此后更易使食物残渣、牙菌斑、牙结石等的堆积，最终牙周支持组织全部破坏，导致牙齿松动，以至于不得不拔除牙齿。

(5) 早晚刷牙、饭后漱口是防治牙结石形成的最重要措施。应采取正确的竖刷牙法和巴氏刷牙法，纠正横刷牙法。

(6) 多吃富有维生素的粗纤维食物，如肉、蛋、各种蔬菜和水果，充分咀嚼以利于牙面清洁。少吃甜食及黏性很强的食物，不吃零食。

(7) 建议每半年进行一次口腔健康检查，每年进行 2-3 次全口超声波洁牙术，使牙面、牙颈部经常处于洁净状态。

【牙龈色红，探之出血】：

(1) 牙龈的这种情况一般是由于牙结石导致的牙龈局部发炎。

(2) 必须坚持每天认真和合理刷牙（采用竖刷法），彻底清除牙菌斑。要经常检查口腔，保持口腔卫生，防止牙龈出血。

(3) 正确的刷牙方法是：顺着牙齿长轴方向，上牙向下刷，下牙往上刷，每个牙面都要刷到，这样刷牙不仅能将牙刷干净而且对牙龈起到按摩作用，促进牙龈的血液循环。

(4) 建议每半年进行一次口腔健康检查，每年进行 2-3 次全口超声波洁牙术，使牙面、牙颈部经常处于洁净状态。

(5) 注意口腔清洁卫生，养成早晚刷牙，饭后漱口的良好习惯。

(6) 及时治疗牙龈炎，防止炎症侵犯深部牙周组织，形成牙周炎。

(7) 养成清晨排便习惯。进餐要规律，细嚼慢咽，多食蔬菜，如胡萝卜、菠菜、木耳。适量进食水果，如山楂、苹果。男性少抽烟少喝酒。

【牙龈萎缩】：

(1) 牙龈生理性萎缩主要是龈缘部分存在异物又长期得不到清理，细菌滋生刺激长期存在所致；另外随着年龄的增长也会或多或少发生萎缩，致使牙龈暴露，这种生理性萎缩，是无需要治疗的。

(2) 炎症性的牙龈萎缩，主要表现为牙龈红肿胀痛，刷牙常见出血，对冷热温度变化及酸性食物等异常敏感，妨碍进食，尤其应该注意防治。

(3) 掌握正确竖刷法的刷牙方法，注意口腔清洁卫生，养成早晚刷牙，饭后漱口的良好习惯。

(4) 定期到医院检查治疗，每年进行 2-3 次全口超声波洁牙术。

(5) 补充维生素 C 等微量元素，多食水果蔬菜，戒烟限酒，避免熬夜的不良生活习惯。

【呼气试验检验报告阳性】：

(1) 提示幽门螺旋杆菌（HP）感染。幽门螺旋杆菌是慢性活动性胃炎的病原菌，是消化道溃疡和胃癌等疾病的重要致病因子。

(2) 没有临床症状者（如中上腹不适、饱胀、反酸、恶心等），可暂不进行抗 HP 治疗。如果是 HP 感染的消化性溃疡、慢性胃炎、早期胃癌切除后和需要长期服用非甾体类抗炎药物（如阿司匹林）者，应在专科医生指导下进行抗 HP 治疗。

(3) 建议您先进行胃镜检查，或往消化内科咨询，再决定是否进行根除治疗。

汇总医生： 丁昊炜

主检日期： 2023-11-13

主检医生：

分科结果

身高、体重、血压

项目名称	检查结果	项目名称	检查结果
身高	160cm	体重	75kg
血压	163/97mmHg		

***小结：**

(1) 体重指数 29.30：超重

(2) 血压 163/97：本次测量血压偏高

操作员：张文静

检查日期:2023-11-11

检查医生：名燕凌

内科

项目名称	检查结果	项目名称	检查结果
心率	72 次/min	心律	齐
心脏杂音	无	心界	正常
肺部	正常	呼吸音	呼吸音清
啰音	未闻及	叩诊	叩诊呈清音
腹部触诊	腹部平软	发育	正常
肝胆	肋下未触及	脾脏	肋下未触及
双肾	无叩击痛	肠鸣音	正常
营养	良好	神经系统	正常
生理反射	生理反射存在	病理反射	病理反射未引出
颅神经	正常	运动功能	正常
深浅感觉	正常	其它	无异常发现
既往史	无		

***小结：**

未见异常

操作员：名燕凌

检查日期:2023-11-11

检查医生：名燕凌

外科（女）

项目名称	检查结果	项目名称	检查结果
皮肤	正常	甲状腺	无肿大
浅表淋巴结	无肿大	肛门	拒检
泌尿外生殖器	正常	四肢关节	未见异常
腹股沟	未见异常	足背动脉	正常
紫绀	无	色素沉着	无
脱毛	无	脱色	无
浮肿	无	皮下结节	无
头颅	正常	颈部	正常
乳腺	正常	脊柱	正常
直肠	未检	皮肤黄疸	无
四肢	活动正常	其他	腹腔镜胆囊切除术后

***小结：**

(1) 其他：腹腔镜胆囊切除术后

操作员：魏利平 检查日期：2023-11-11 检查医生：魏利平

眼科

项目名称	检查结果	项目名称	检查结果
视力(左)	0.6	视力(右)	0.4
辨色力	正常	眼睑	正常
结膜	正常	泪器	正常
角膜	正常	虹膜	正常
瞳孔	正常	晶状体	正常
玻璃体	正常	眼底	未见异常

***小结：**

(1) 左眼视力下降

(2) 右眼视力下降

操作员：田野青 检查日期:2023-11-11 检查医生：田野青

耳鼻喉科

项目名称	检查结果	项目名称	检查结果
听力(左)	正常	听力(右)	正常
外耳道	正常	鼓膜	正常
鼻窦	正常	鼻中隔	正常
鼻腔	正常	扁桃体	无肿大
嗅觉	正常	咽喉	正常

*小结:

未见异常

操作员：王存宝 检查日期:2023-11-11 检查医生：王存宝

妇科内诊

项目名称	检查结果	项目名称	检查结果
外阴	正常	尿道口	正常
阴道	通畅	子宫	正常
附件	正常	宫颈	光滑
后穹窿	正常		

*小结:

未见异常

操作员：许艳华 检查日期:2023-11-11 检查医生：许艳华

口腔科

项目名称	检查结果	项目名称	检查结果
唇颊	正常	齿	左下第二磨牙&左下第

			一磨牙&左下第二双尖牙&右下第一双尖牙&右下第二双尖牙&右下第一磨牙&右下第二磨牙&种植牙&左上第一磨牙&左上第二双尖牙&左上第一双尖牙&右上第一双尖牙&右上第二双尖牙&右上第一磨牙&烤瓷冠修复&左上尖牙&左上侧切牙&左上中切牙&左下中切牙&左下侧切牙&左下尖牙&右上中切牙&右上侧切牙&右上尖牙&右下中切牙&右下侧切牙&右下尖牙树脂贴面
牙龈	牙龈萎缩&牙龈色红，探之出血	牙周	牙结石Ⅰ度
舌腭	正常	腮腺	正常
颌下腺	正常	颞下颌关节	正常

***小结：**

(1) 左下第二磨牙 左下第一磨牙 左下第二双尖牙 右下第一双尖牙 右下第二双尖牙 右下第一磨牙 右下第二磨牙 种植牙 左上第一磨牙 左上第二双尖牙 左上第一双尖牙 右上第一双尖牙 右上第二双尖牙 右上第一磨牙 烤瓷冠修复 左上尖牙 左上侧切牙 左上中切牙 左下中切牙 左下侧切牙 左下尖牙 右上中切牙 右上侧切牙 右上尖牙 右下中切牙 右下侧切牙 右下尖牙

(2) 牙龈萎缩 牙龈色红，探之出血

(3) 牙周：牙结石

操作员：麻剑 检查日期:2023-11-11 检查医生：麻剑

检验报告

血流变

项目名称	检查结果	单位	参考值	提示
全血粘度高切 200/s	3.70	mpas	3.36--4.32	
全血粘度中切 100/s	3.98	mpas	3.43--4.59	
全血粘度中切 50/s	4.40	mpas	3.85--5.45	
全血还原粘度高切	5.34	mpas	3.69--8.74	
全血还原粘度低切	38.79	mpas	26.87--47.57	
血浆粘度	1.46	mpas	1.26--1.70	
血沉(ESR)	5.10	mm/h	0--20	
红细胞压积	0.42	L/L	0.35--0.45	
红细胞聚集指数	4.80		3.19--5.33	
红细胞变形指数	0.74		0.53--1.11	
红细胞刚性指数	3.66		2.17--6.94	
血沉方程 K 值	17.74	mm/h	0--80.48	
全血粘度 1/s	17.75	mpas	13.79--17.91	
全血高切相对指数	2.54		1.9--3.4	
全血低切相对指数	12.16		8.1--14.2	

***小结:**

未见异常

操作员：梁可欣 检查日期:2023-11-11 检查医生:陈建国

尿液分析+尿沉渣

项目名称	检查结果	单位	参考值	提示
白细胞尿	3	个/ul	0--13	
上皮细胞(EC)	11	/HP	0--28	
管型(CAST)	0	个/ul	0--1	

霉菌(尿)	0	/HP	0--0	
结晶	0	/HP	0--10	
透明度(CLA)	清亮			
胆红素(BIL)	-		阴性	
隐血(ERY)	2+		阴性	
小圆上皮细胞(SRC)	0	个/ul	0--0	
维生素 C	-		阴性	
异常红细胞	0	个/ul	0--3	
红细胞(正常)	1	个/ul	0--6	
鳞状上皮细胞	11	个/ul	0--0	↑
粘液丝	0	个/ul	0--0	
颜色(Colour)	淡黄色			
尿葡萄糖(GLU)	-		阴性	
酮体(KET)	-		阴性	
比重(SG)	1.025		1.003--1.030	
酸碱度(PH)	6.5		4.5--8.0	
尿蛋白质(PRO)	-		阴性	
尿胆原(URO)	-		阴性	
亚硝酸盐(NIT)	-		阴性	
红细胞(尿)(RBC)	1	个/ul	0--6	
尿白细胞(LEU)	-		阴性	

***小结:**

隐血(ERY)2+ 鳞状上皮细胞偏高(11 /HP)

操作员：祁佳佳 检查日期:2023-11-11 检查医生:陈建国

肝功七项

项目名称	检查结果	单位	参考值	提示
总蛋白(T PROT)	70.9	g/L	65--85	

白蛋白(ALB)	41.10	g/L	40--55	
球蛋白(GLB)	29.80	g/L	15--35	
白蛋白/球蛋白(ALB/GLB)	1.38		1.0--2.5	
总胆红素(TBIL)	25.20	umol/L	0--21	↑
丙氨酸氨基转移酶(ALT)	126.00	U/L	7--40	↑
门冬氨酸氨基转移酶(AST)	84.00	U/L	13--35	↑

***小结:**

总胆红素(TBIL)偏高(25.20 umol/L) 丙氨酸氨基转移酶(ALT)偏高(126.00 U/L) 门冬氨酸氨基转移酶(AST)偏高(84.00 U/L)

操作员：王文静 检查日期:2023-11-11 检查医生:陈建国

心肌酶谱

项目名称	检查结果	单位	参考值	提示
乳酸脱氢酶(LDH)	250.00	U/L	120--250	
肌酸激酶(CK)	141.00	U/L	40--200	
肌酸激酶同工酶(CK-Mb(M))	20	U/L	0--25	
高敏肌钙蛋白 (Tnl)	3.58	pg/ml	0--46.47	

***小结:**

未见异常

操作员：王文静 检查日期:2023-11-11 检查医生:陈建国

血常规（五分类）

项目名称	检查结果	单位	参考值	提示
白细胞(WBC)	3.94	10 ⁹ /L	3.5--9.5	
淋巴细胞绝对值(LY#)	1.64	10 ⁹ /L	1.1--3.2	
淋巴细胞百分比(LY%)	41.5	%	20--50	
中性粒细胞绝对值(GR#)	1.93	10 ⁹ /L	1.8--6.3	

中性粒细胞百分比(GR%)	48.9	%	40--75
嗜碱性粒细胞绝对值(BA#)	0.03	10 ⁹ /L	0--0.06
嗜碱性粒细胞百分比(BA%)	0.8	%	0--1.0
嗜酸性粒细胞绝对值(EO#)	0.16	10 ⁹ /L	0.02--0.52
嗜酸性粒细胞百分比(EO%)	4.1	%	0.4--8.0
血小板(PLT)	198	10 ⁹ /L	125--350
血小板分布宽度(PDW)	16.3	%	15--17
平均血小板体积(MPV)	11.9	fl	6.0--14.0
血小板压积(PCT)	0.237	%	0.11--0.28
红细胞(RBC)	4.54	10 ¹² /L	3.8--5.1
血红蛋白	141	g/L	115--150
红细胞压积(HCT)	42.4	%	35--45
红细胞平均体积(MCV)	93.4	fl	82--100
平均血红蛋白含量(MCH)	31.0	pg	27--34
平均血红蛋白浓度(MCHC)	332	g/L	316--354
单核细胞绝对值(MO#)	0.18	10 ⁹ /L	0.1--0.60
单核细胞百分比(MO%)	4.7	%	3--10
红细胞分布宽度标准差(RDW-SD)	42.9	fl	35--56
红细胞分布宽度变异系数(RDW-CV)	12.0	%	10.6--16.6
大血小板比率	39.7	%	11--45
大血小板数目	79	10 ⁹ /L	30--90
未成熟粒细胞数目	0.00	10 ⁹ /L	0--999
未成熟粒细胞百分比	0.1	%	0--100
有核红细胞数目	0.000	10 ⁹ /L	0--9999
有核红细胞百分比	0.00	/100WBC	0--9999

*小结:

未见异常

操作员：贺琰 检查日期：2023-11-11 检查医生：陈建国

肾功三项

项目名称	检查结果	单位	参考值	提示
肌酐(CREA)	58.00	umol/L	41--73	
尿酸(UA)	256.00	umol/L	140--340	
尿素测定(Urea)	4.20	mmol/L	2.6--7.5	

*小结：

未见异常

操作员：王文静 检查日期：2023-11-11 检查医生：陈建国

空腹血糖

项目名称	检查结果	单位	参考值	提示
葡萄糖(GLU)	5.40	mmol/L	3.89--6.1	

*小结：

未见异常

操作员：王文静 检查日期：2023-11-11 检查医生：陈建国

血脂四项

项目名称	检查结果	单位	参考值	提示
动脉硬化指数	3.00		1.31--3.19	
总胆固醇(CHOL)	5.44	mmol/L	2.59--5.2	↑
甘油三脂(TG)	1.68	mmol/L	0.7--1.7	
低密度脂蛋白(LDL)	3.42	mmol/L	0--4.13	
高密度脂蛋白(HDL)	1.14	mmol/L	0.77--1.55	

*小结：

总胆固醇(CHOL)偏高(5.44 mmol/L)

人乳头瘤病毒检查 (HPV)

项目名称	检查结果	单位	参考值	提示
人乳头瘤病毒 (HPV)	HPV 低危型：阴性 HPV 高危型：阴性			

***小结：**

HPV 低危型：阴性

HPV 高危型：阴性

大同现代医学检验实验室

液基薄层细胞学图文报告

ID: 2023091406

病理号: 087560

姓名: 曹莉英

性别: 女

年龄: 56岁

送检科室: 体检科

电话号码: 18835229096

床号:

病历号:

体检号: 2210101114

送检医院: 大同瑞慈康复体检

送检日期: 2023-11-12

末次月经:

送检医生:

采样日期:

报告日期: 2023-11-12

标本满意度: 满意

细胞量: >40%

红细胞:

经期样本:

颈管细胞:

化生细胞:

鳞状细胞:

宫颈柱状细胞:

未见上皮内病变/恶性细胞:

正常范围内:

- 良性反应性改变:
- 炎症:
 - 轻度:
 - 中度:
 - 重度:
 - 放疗:
 - 妊娠:
 - 萎缩性:
 - 宫内避孕器:
 - 其他:

病原体: 滴虫感染: 念珠菌感染: 细菌感染:

提示 HPV 感染: 疱疹病毒感染:

鳞状上皮细胞分析:

- 非典型鳞状细胞:
- 倾向上皮内瘤变:
 - 倾向良性反应性改变:
 - 不能明确意义(ASC-US):
 - 不排除高度病变(ASC-H):
- 上皮内低度病变: 鳞癌:
- 上皮内高度病变:
- CIN2:
 - CIN3:

腺上皮细胞分析:

非典型腺细胞:

- 宫内膜:
- 来源不明:

非典型腺细胞(宫颈管):

- 倾向原位腺癌:
- 不能明确意义:
- 倾向良性反应性改变:

腺癌:

- 宫颈管:
- 宫内膜:
- 其它:

炎细胞:

- 轻度:
- 中度:
- 重度:

可疑腺癌:

诊断意见: 未见上皮内病变或恶性细胞 (NILM)。

建议:

报告医师: 张荣生

地址: 大同市魏都大道 79 号, 本报告医师签字后有效
咨询: 0352-2830587 4006-122-995

妇科细胞学是筛查项目, 出于技术原因, 可能会有假阴性结果, 本检测仅对来样负责, 如果对结果有疑义, 请在收到报告 7 天内与我们联系。

瑞慈健康体检

人乳头瘤病毒（HPV）基因分型检测报告

姓名：曹莉英 科室：妇科 病历号：
性别：女 房/床号： 标本编号： 133400
年龄：56 送检医生： 接收日期： 2023年11月11日
电话： 门诊/住院号 标本条码号： 2311113000675
临床诊断：

标本类型：宫颈脱落细胞 标本状态：可用
检测方法：反向点杂交法
检测内容：低危型：HPV6、11、42、43、81、83
高危型：HPV16、18、31、33、35、39、45、51、52、53、56、58、59、66、68、73、82

检测结果：低危型：阴性
高危型：阴性

6	11	16	18	31	33	35	39	编号
42	43	45	51	52	53	56	58	133400
59	66	68	73	81	82	83	IC ●	HPV

结果分析及提示：

- HPV感染是宫颈癌的主要病因，大部分HPV感染会自行消退，与年龄及个人免疫能力有关。
- HPV基因分型检测是宫颈病变及宫颈癌筛查的重要手段。
- 低危型HPV感染能引起良性病变，如生殖器湿疣。
- 高危型HPV持续感染导致宫颈高级别病变的风险显著增加。

检测日期：2023年11月12日 检测者：李佳敏 审核者：康建忠

备注：本报告仅对所检测样本负责，结果分析和提示仅供临床参考。

大同瑞慈康复医院 12导联心电图报告

曹莉英 女 56岁 体检号:127622

病床号:

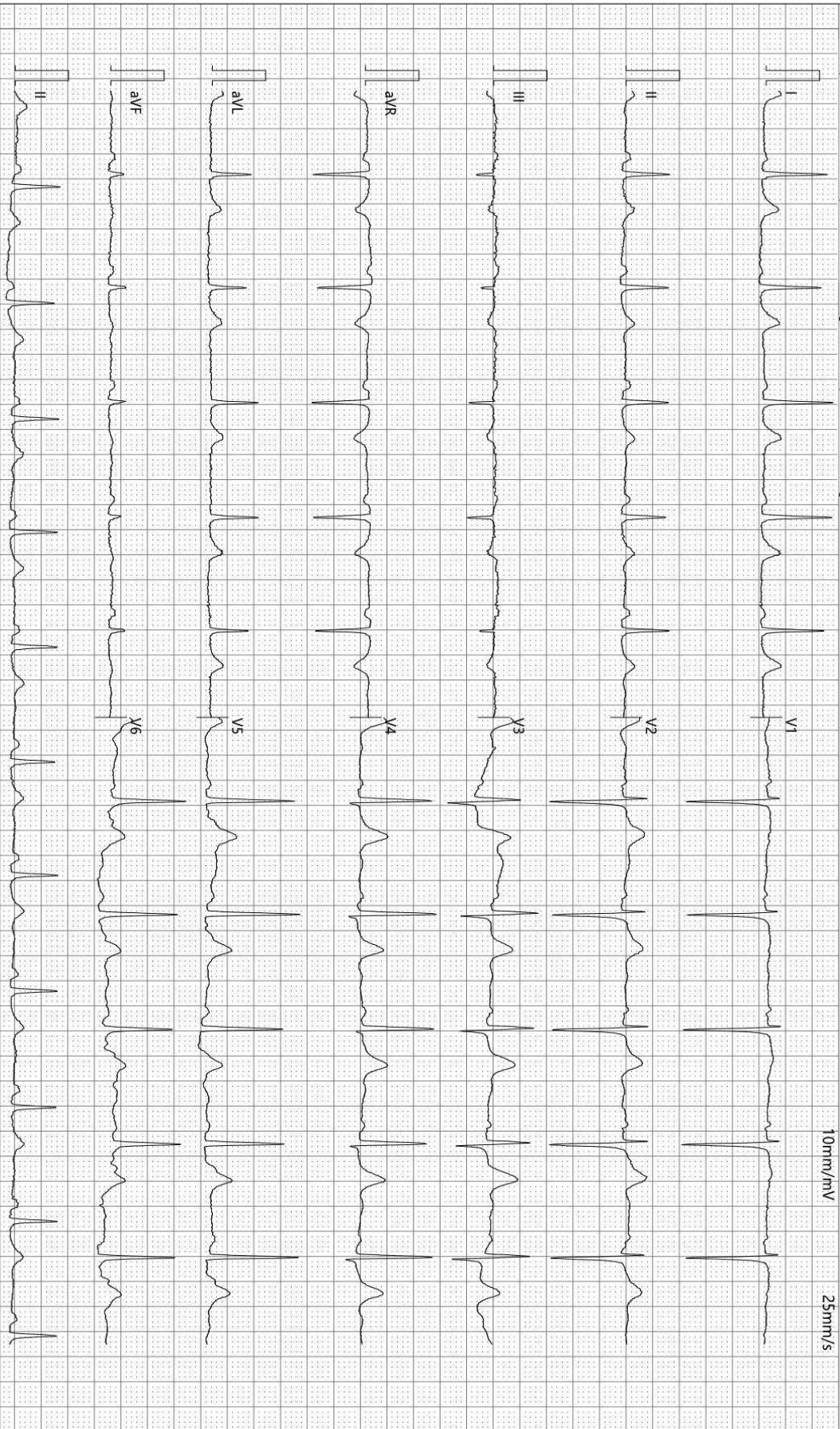
诊断结果:

- 1. 窦性心律
- 2. 异常Q波

诊断医生:

张之生

HR : 65bpm [60 ~ 100bpm]
P : 106ms [0 ~ 110ms]
PR : 155ms [120 ~ 200ms]
QRS : 82ms [60 ~ 100ms]
QT/QTc : 424/443ms [320 ~ 440/0 ~ 460ms]
P/QRS/T : 61/13/9deg. [0 ~ 75/-30 ~ 90/0 ~ 75deg]
RV5/SV1 : 1.587/1.540mV [0.0 ~ 2.5/0.0 ~ 2.0mV]



检查时间:2023-11-11 10:14:39

诊断时间:2023-11-11 10:36:11

SEMIP V1.90

仅供临床参考

Text

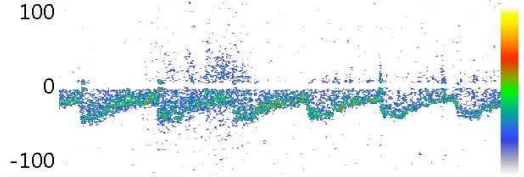


大同瑞慈健康体检

颅内多普勒血流图 (TCD) 检查报告单

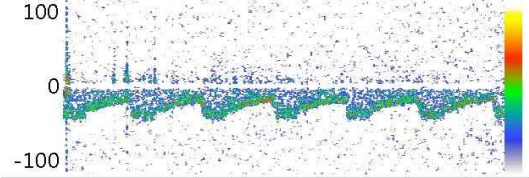
姓名: 曹利英 性别: 女 年龄: 56 岁 检查号: 2210101114
 申请科室: 体检科 申请医师: 李菊蓉 检查类型: 颅内血管 床号:

LVA 64mm(深度) PW 2MHz




Vs:42.2 Vd:19.9 Vm:27.3
 PI:0.82 RI:0.53 S/D:2.13

RVA 60mm(深度) PW 2MHz



Vs:41.4 Vd:18.2 Vm:25.9
 PI:0.89 RI:0.56 S/D:2.27

BA 65mm(深度) PW 2MHz



Vs:42.6 Vd:19.0 Vm:26.9
 PI:0.88 RI:0.55 S/D:2.24

Vs: Vd: Vm:
 PI: RI: S/D:

Vs: Vd: Vm:
 PI: RI: S/D:

Vs: Vd: Vm:
 PI: RI: S/D:

医生意见

结论: 椎-基底动脉脑血管超声未见异常。

李菊蓉

检查日期: 2023-11-11

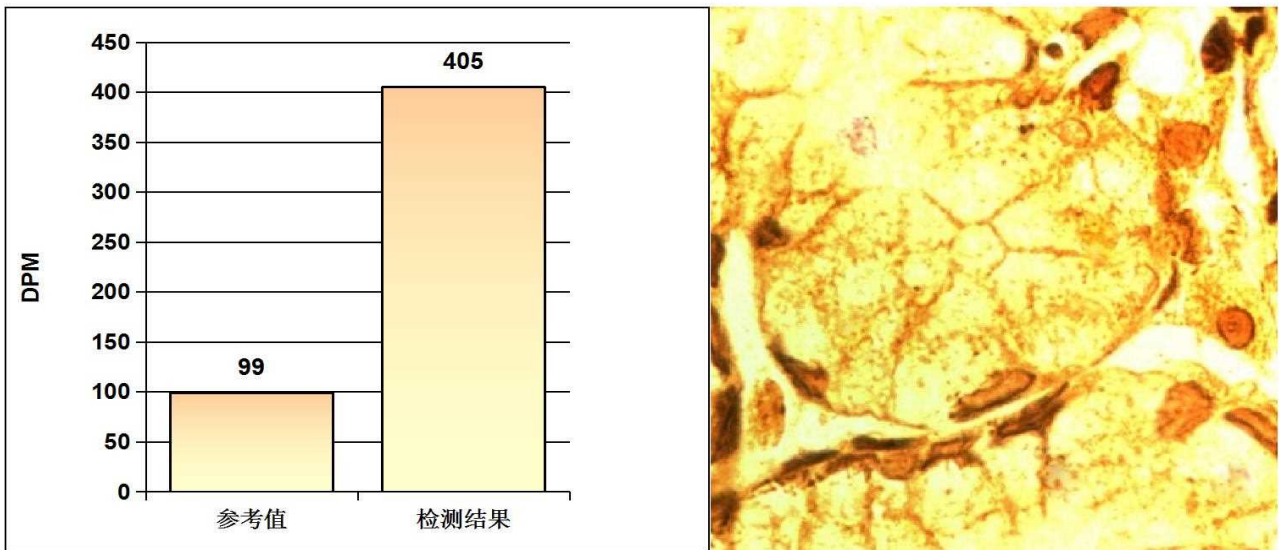
本报告单仅提供临床参考

大同瑞慈康复医院

¹⁴C呼气试验检验报告

姓名	曹莉英	年龄	56	性别	女
住院号	0	日期	2023/11/11 10:57:31	电话	0
送检医生	曹居杰	样品编号	7793	编号	2210101114

¹⁴C呼气试验



阳性参考值 (Disintegrations Per Minute(DPM)):

DPM值:	dpm > 2499	阳性++++
	1499 < dpm ≤ 2499	阳性+++
	499 < dpm ≤ 1499	阳性++
	149 < dpm ≤ 499	阳性+
	dpm ≤ 99	阴性
	99 < dpm ≤ 149	不确定

检测结果: **dpm= 405** **阳性+**

医生建议: 请接受正规的根除幽门螺杆菌(HP)的治疗,并在治疗结束后一个月内复查;注意保持健康及规律饮食!

温馨提示: 您本次检测的结果为阳性

检测医生: _____ 曹居杰

大同瑞慈健康体检

骨密度检测报告

受检者信息

受检者ID: 2210101114

姓名: 曹莉英

出生年月日: 1966/7/18

年龄: 57

性别: 女

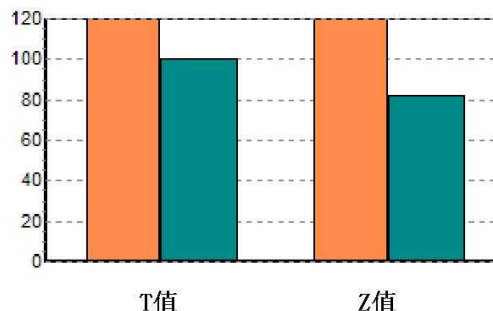
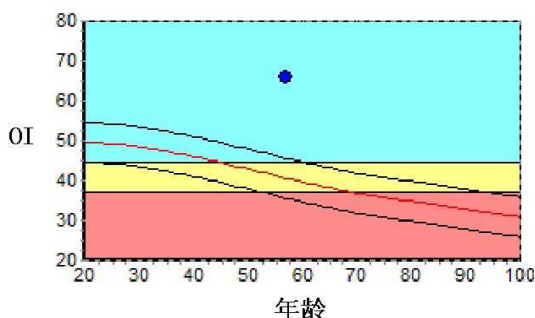
测定部位(右/左): 右

测定结果

测定日期: 2023/11/11 10:08:46

测试编号: 1/1

受测者 平均值



数据库: Asia

OI: 65.7

SOS: 1364.3 m/s, BUA: 65.3

T值: 3.22

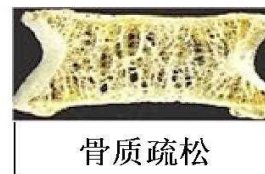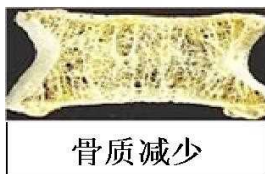Z值: 5.03

成人比: 132.4 %

同龄比: 161.9 %

OPR: N/A %

结果分析



注解

以上结论仅供参考

科室:

医生签名:

医院地址 大同瑞慈健康体检

地址 大同市平城区魏都大道79号

联系电话 0352-2824444

操作者 名燕凌

双源 CT 诊断图文报告

流水号: 2210101114

影像号: CT20231111059

姓名: 曹莉英

年龄: 56 岁

性别: 女

检查设备: 西门子量子双源 CT

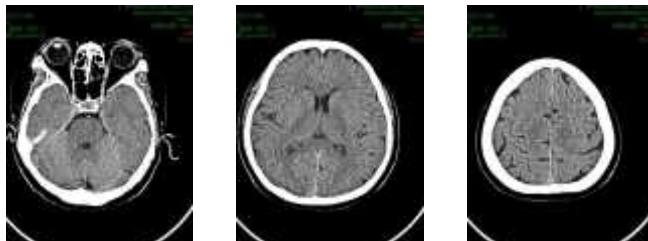体检号: 127622

申请医院: 本院

体检科室: 体检科

检查部位: 脑部双源 CT

经典图像:



影像所见:

颅脑结构双侧对称, 脑实质内未见异常密度。中线结构居中。脑沟、裂、池及脑室系统等未见异常。

影像诊断:

颅脑未见明显异常

报告医师: 剧艳军

检查日期: 2023-11-11

审核医师: 剧艳军

报告日期: 2023-11-11

双源 CT 诊断图文报告

流水号: 2210101114

影像号: CT20231111058

姓名: 曹莉英

年龄: 56 岁

性别: 女

检查设备: 西门子量子双源 CT

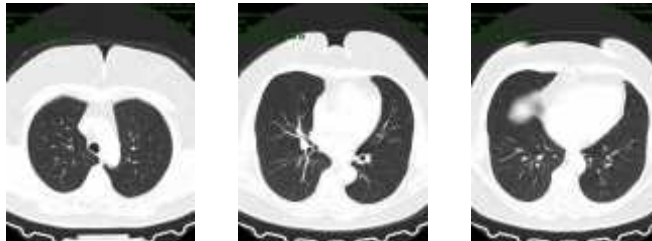体检号: 127622

申请医院: 本院

体检科室: 体检科

检查部位: 肺部双源 CT

经典图像:



影像所见:

胸廓对称, 骨性肋骨完整, 胸壁软组织结构良好, 两肺支气管血管纹理走行分布良好, 支气管束结构清晰, 双肺通气良好。肺门结构未见异常。纵隔无偏移, 段以上支气管通畅。心影及大血管形态结构正常, 纵隔内未见肿大淋巴结。胸膜未见异常。

影像诊断:

胸部未见明显异常

报告医师: 剧艳军

检查日期: 2023-11-11

审核医师: 剧艳军

报告日期: 2023-11-11

超声诊断图文报告

流水号: 2210101114

影像号: 1446677

姓名: 曹莉英

年龄: 56 岁

性别: 女

检查设备: Vivid E95

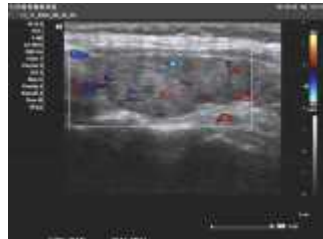
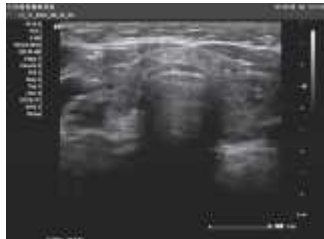体检号: 127622

申请医院: 本院

体检科室: 体检科

检查部位: 甲状腺彩超

经典图像:



影像所见:

甲状腺双侧叶形态正常, 包膜完整, 实质回声不均匀, 呈蜂窝状改变, CDFI: 未见异常血流信号。
双侧颈部未见明显肿大淋巴结。

影像诊断:

甲状腺双侧叶弥漫性病变 建议测甲功

报告医师: 郭丽霞

检查日期: 2023-11-11

审核医师: 郭丽霞

报告日期: 2023-11-11

超声诊断图文报告

流水号: 2210101114

影像号: 1446679

姓名: 曹莉英

年龄: 56 岁

性别: 女

检查设备: Vivid E95

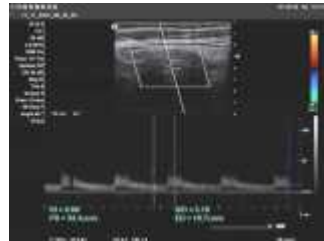
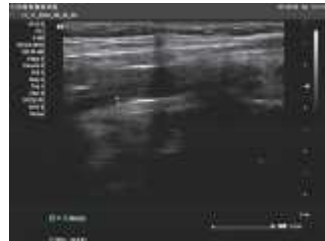
体检号: 127622

申请医院: 本院

体检科室: 体检科

检查部位: 颈部血管彩超

经典图像:



影像所见:

双侧颈总动脉膨大处内中膜局限性增厚, 右侧较厚处约 1.4mm, 左侧较厚处约 1.2mm, 右锁骨下动脉起始处、双侧颈内、颈外动脉起始段内中膜不增厚, 内壁欠光滑, 管壁未见明确强回声斑。CDFI: 血流充盈好。PW: 频谱形态正常。双侧椎动脉走行正常, 椎动脉内径正常, 管壁不厚, 管腔内为无回声, CDFI: 血流充盈好。PW: 频谱正常。

	内径 mm	流速 cm/s	RI
左侧椎动脉	3.5	34.1	0.64
右侧椎动脉	3.7	34.3	0.69

影像诊断:

双侧颈总动脉膨大处内中膜局限性增厚

报告医师: 郭丽霞

检查日期: 2023-11-11

审核医师: 郭丽霞

报告日期: 2023-11-11

超声诊断图文报告

流水号: 2210101114

影像号: 1446681

姓名: 曹莉英

年龄: 56 岁

性别: 女

检查设备: Vivid E95

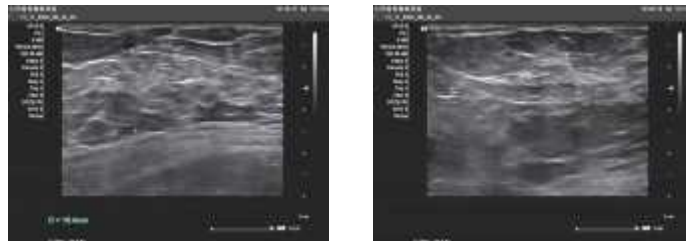
体检号: 127622

申请医院: 本院

体检科室: 体检科

检查部位: 乳腺彩超

经典图像:



影像所见:

双侧乳腺腺体层次清晰, 右乳腺体厚 1.8cm, 左乳腺体厚 1.8cm, 乳导管未见扩张, 未见明显占位性病变, CDFI: 未见异常血流信号。

双侧腋下未见明显肿大淋巴结。

影像诊断:

双侧乳腺未见明显异常

报告医师: 郭丽霞

检查日期: 2023-11-11

审核医师: 郭丽霞

报告日期: 2023-11-11

超声诊断图文报告

流水号: 2210101114

影像号: 1446684

姓名: 曹莉英

年龄: 56 岁

性别: 女

检查设备: Vivid E95

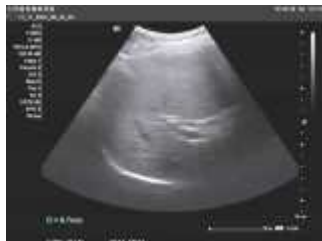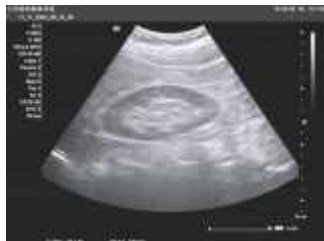体检号: 127622

申请医院: 本院

体检科室: 体检科

检查部位: 全腹彩超

经典图像:



影像所见:

肝脏大小形态正常,包膜光滑完整,实质回声细腻增强,肝内管道系统走行欠清晰,门静脉及肝内胆管不扩张。

胆囊切除术后,肝外胆管不扩张,宽约 0.67cm。

胰腺大小形态正常,实质回声均匀,主胰管不扩张。

脾脏大小形态正常,实质回声均匀,脾门静脉不宽。

双肾大小形态正常,皮髓质分界清晰,集合系统未见分离,双侧输尿管未见扩张。

膀胱充盈佳,未见明显异常。

绝经后子宫,大小形态改变,肌壁回声均匀,内膜纤细,宫颈厚约 1.6cm,双侧附件区未见异常。

影像诊断:

1. 轻度脂肪肝
2. 胆囊切除术后,肝外胆管不扩张

报告医师: 郭丽霞

检查日期: 2023-11-11

审核医师: 郭丽霞

报告日期: 2023-11-11