



2210100982

检 查 结 果

姓名	孙德选
性别	男
年龄	57岁
联系电话	18635288663
体检日期	2025-04-18

检验报告

血流变

项目名称	检查结果	单位	参考值	提示
全血粘度高切 200/s	4.31	mpas	3.53--4.65	
全血粘度中切 100/s	4.63	mpas	3.6--4.9	
全血粘度中切 50/s	5.08	mpas	4.7--5.9	
全血还原粘度高切	6.28	mpas	3.66--8.48	
全血还原粘度低切	38.56	mpas	31.8--50.2	
血浆粘度	1.36	mpas	1.26--1.70	
血沉(ESR)	3.10	mm/h	0--15	
红细胞压积	0.47	L/L	0.40--0.50	
红细胞聚集指数	4.52		3.79--6.05	
红细胞变形指数	0.79		0.51--1.02	
红细胞刚性指数	4.62		2.15--6.73	
血沉方程 K 值	13.78	mm/h	0--77	
全血粘度 1/s	19.48	mpas	17.6--21.3	
全血高切相对指数	3.17		2.08--3.69	
全血低切相对指数	14.33		10.37--16.94	

*小结:

未见异常

操作员：赵伟 检查日期:2025-04-18

检查医生:康建忠

尿液分析+尿沉渣

项目名称	检查结果	单位	参考值	提示
白细胞尿	3	个/u1	0--13	
上皮细胞(EC)	0	/HP	0--28	
管型(CAST)	0	个/u1	0--1	

霉菌（尿）	0	/HP	0--0	
结晶	0	/HP	0--10	
透明度(CLA)	清亮			
胆红素(BIL)	-		阴性	
隐血(ERY)	-		阴性	
小圆上皮细胞(SRC)	0	个/u1	0--0	
维生素 C	3+		阴性	
异常红细胞	0	个/u1	0--3	
红细胞（正常）	0	个/u1	0--6	
鳞状上皮细胞	0	个/u1	0--0	
粘液丝	77	个/u1	0--0	↑
颜色(Colour)	淡黄色			
尿葡萄糖(GLU)	-		阴性	
酮体(KET)	-		阴性	
比重(SG)	1.025		1.003--1.030	
酸碱度(PH)	6.0		4.5--8.0	
尿蛋白质(PRO)	-		阴性	
尿胆原(URO)	-		阴性	
亚硝酸盐(NIT)	-		阴性	
红细胞(尿)(RBC)	0	个/u1	0--6	
尿白细胞(LEU)	-		阴性	

***小结:**

维生素 C3+ 粘液丝偏高(77 /HP)

操作员：黄璐瑶 检查日期:2025-04-18 检查医生:康建忠

传染四项

项目名称	检查结果	单位	参考值	提示
乙肝表面抗原	阴性 (-)		阴性 (-)	
丙型肝炎病毒抗体	阴性 (-)		阴性 (-)	

梅毒抗体	阴性 (-)	S/CO	0-1	
艾滋病病毒抗体	阴性 (-)		阴性 (-)	

***小结:**

未见异常

操作员：赵伟 检查日期:2025-04-18 检查医生:康健忠

肝功七项

项目名称	检查结果	单位	参考值	提示
总蛋白(T PROT)	65.4	g/L	65--85	
白蛋白(ALB)	42.20	g/L	40--55	
球蛋白(GLB)	23.20	g/L	15--35	
白蛋白/球蛋白(ALB/GLB)	1.82		1.0--2.5	
总胆红素(TBIL)	14.00	umol/L	0--26	
丙氨酸氨基转移酶(ALT)	33.00	U/L	9--50	
门冬氨酸氨基转移酶(AST)	19.00	U/L	15--40	

***小结:**

未见异常

操作员：梁可欣 检查日期:2025-04-18 检查医生:康健忠

心肌酶谱

项目名称	检查结果	单位	参考值	提示
乳酸脱氢酶(LDH)	126.00	U/L	120--250	
肌酸激酶(CK)	64.00	U/L	50--310	
肌酸激酶同工酶(CK-Mb(M))	10	U/L	0--25	
高敏肌钙蛋白(TnI)	2.50	pg/ml	0--46.47	

***小结:**

未见异常

操作员：梁可欣 检查日期:2025-04-18 检查医生:康健忠

血凝四项

项目名称	检查结果	单位	参考值	提示
凝血酶原时间(PT)	11.3	秒	9.3--14	
活化部分凝血活酶时间(APTT)	37.6	秒	27.9--43.3	
凝血酶时间(TT)	17.8	秒	14--21	
纤维蛋白原(FIB)	3.03	g/L	2--4	
国际标准化比值(INR)	0.90	INR	0.85--1.30	

***小结:**

未见异常

操作员：祁佳佳 检查日期:2025-04-18

检查医生:康健忠

血常规（五分类）

项目名称	检查结果	单位	参考值	提示
白细胞(WBC)	5.96	$10^9/L$	3.5--9.5	
淋巴细胞绝对值(LY#)	1.90	$10^9/L$	1.1--3.2	
淋巴细胞百分比(LY%)	31.8	%	20--50	
中性粒细胞绝对值(GR#)	3.64	$10^9/L$	1.8--6.3	
中性粒细胞百分比(GR%)	61.3	%	40--75	
嗜碱性粒细胞绝对值(BA#)	0.03	$10^9/L$	0--0.06	
嗜碱性粒细胞百分比(BA%)	0.4	%	0--1.0	
嗜酸性粒细胞绝对值(E0#)	0.11	$10^9/L$	0.02--0.52	
嗜酸性粒细胞百分比(E0%)	1.8	%	0.4--8.0	
血小板(PLT)	192	$10^9/L$	125--350	
血小板分布宽度(PDW)	16.3	%	15--17	
平均血小板体积(MPV)	10.3	f1	6.0--14.0	
血小板压积(PCT)	0.197	%	0.11--0.28	
红细胞(RBC)	4.76	$10^{12}/L$	4.3--5.8	
血红蛋白	156	g/L	130--175	
红细胞压积(HCT)	46.6	%	40--50	

红细胞平均体积 (MCV)	98.0	f1	82--100	
平均血红蛋白含量 (MCH)	32.8	pg	27--34	
平均血红蛋白浓度 (MCHC)	335	g/L	316--354	
单核细胞绝对值 (MO#)	0.28	10 ⁹ /L	0.1--0.60	
单核细胞百分比 (MO%)	4.7	%	3--10	
红细胞分布宽度标准差 (RDW-SD)	46.9	f1	35--56	
红细胞分布宽度变异系数 (RDW-CV)	12.8	%	10.6--16.6	
大血小板比率	26.2	%	11--45	
大血小板数目	50	10 ⁹ /L	30--90	
未成熟粒细胞数目	0.01	10 ⁹ /L	0--999	
未成熟粒细胞百分比	0.2	%	0--100	
有核红细胞数目	0.000	10 ⁹ /L	0--9999	
有核红细胞百分比	0.00	/100WBC	0--9999	

***小结:**

未见异常

操作员：祁佳佳 检查日期：2025-04-18 检查医生：康建忠

肾功三项

项目名称	检查结果	单位	参考值	提示
肌酐 (CREA)	60.40	umol/L	57--97	
尿酸 (UA)	245.00	umol/L	200--420	
尿素测定 (Urea)	4.30	mmol/L	3.1--8.0	

***小结:**

未见异常

操作员：梁可欣 检查日期：2025-04-18 检查医生：康建忠

空腹血糖

项目名称	检查结果	单位	参考值	提示
葡萄糖 (GLU)	7.52	mmol/L	3.89--6.1	↑

***小结：**

葡萄糖 (GLU) 偏高 (7.52 mmol/L)

操作员：梁可欣 检查日期：2025-04-18 检查医生：康建忠

同型半胱氨酸

项目名称	检查结果	单位	参考值	提示
同型半胱氨酸	7.60	umol/L	0--20	

***小结：**

未见异常

操作员：梁可欣 检查日期：2025-04-18 检查医生：康建忠

血脂四项

项目名称	检查结果	单位	参考值	提示
动脉硬化指数	2.66		1.31--3.19	
总胆固醇 (CHOL)	5.66	mmol/L	2.59--5.2	↑
甘油三脂 (TG)	2.22	mmol/L	0.7--1.7	↑
低密度脂蛋白 (LDL)	3.09	mmol/L	0--4.13	
高密度脂蛋白 (HDL)	1.16	mmol/L	0.77--1.55	

***小结：**

总胆固醇 (CHOL) 偏高 (5.66 mmol/L) 甘油三脂 (TG) 偏高 (2.22 mmol/L)

操作员：梁可欣 检查日期：2025-04-18 检查医生：康建忠

大同瑞慈康复医院 12导联心电图报告

孙德选 男 57岁 体检号:404712

病床号:

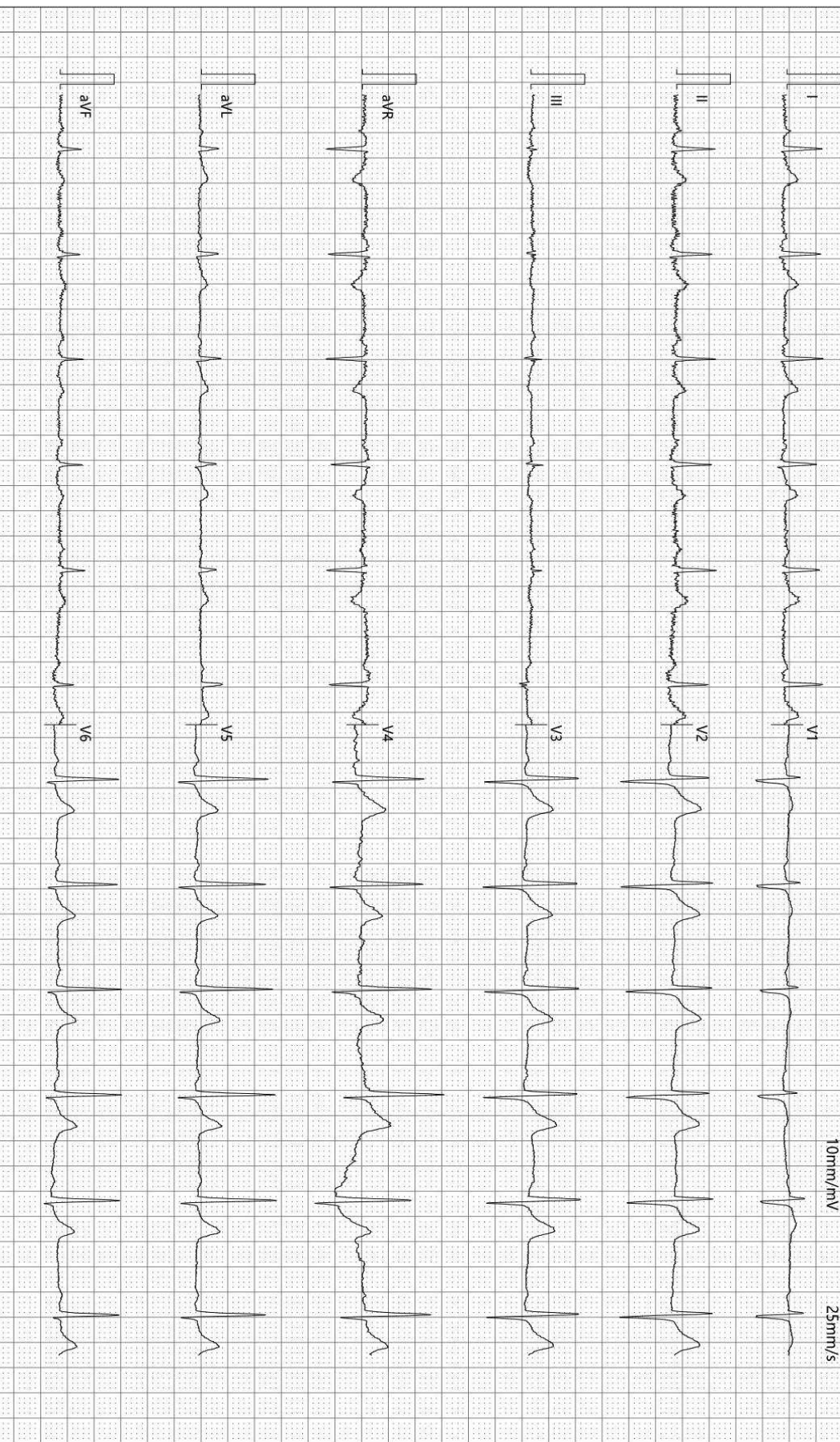
诊断结果:

- 1.窦性心律
- 2.正常心电图

诊断医生:

张生 陶志娟

HR	: 70bpm	[60 ~ 100bpm]
P	: 119 f ms	[0 ~ 110ms]
PR	: 181ms	[120 ~ 200ms]
QRS	: 89ms	[60 ~ 100ms]
QT/QTc	: 359/388ms	[320 ~ 440/0 ~ 450ms]
P/QRS/T	: 57/32/21deg.	[0 ~ 75/-30 ~ 90/0 ~ 75deg]
RV5/SV1	: 1.398/0.531mV	[0.0 ~ 2.5/0.0 ~ 2.0mV]



检查时间:2025-04-18 09:58:41

诊断时间:2025-04-18 10:12:52

SEMIP V1 90

仅供临床参考

Text




大同瑞慈健康体检

颅内多普勒血流图 (TCD) 检查报告单


姓名: 孙德选 性别: 男 年龄: 57 岁 检查号: 2210100982
 申请科室: 体检科 申请医师: 李菊蓉 检查类型: 颅内血管 床号:

LVA 80mm(深度) PW 2MHz




Vs:48.0 Vd:25.7 Vm:33.1
 PI:0.68 RI:0.47 S/D:1.87

RVA 77mm(深度) PW 2MHz



Vs:46.0 Vd:24.0 Vm:31.3
 PI:0.70 RI:0.48 S/D:1.91

BA 80mm(深度) PW 2MHz



Vs:55.1 Vd:30.2 Vm:38.5
 PI:0.65 RI:0.45 S/D:1.82

Vs: Vd: Vm:
 PI: RI: S/D:

Vs: Vd: Vm:
 PI: RI: S/D:

Vs: Vd: Vm:
 PI: RI: S/D:

医生意见

结论: 椎-基底动脉脑血管超声未见异常。

李菊蓉

检查日期: 2025-04-18

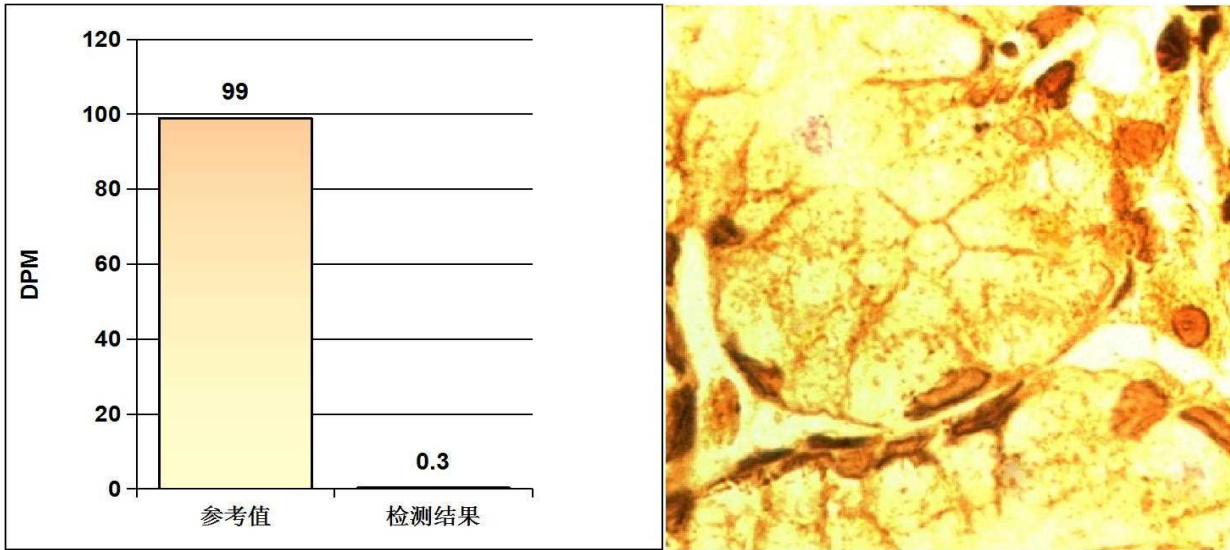
本报告单仅提供临床参考

大同瑞慈康复医院

¹⁴C呼气试验检验报告

姓名	孙德选	年龄	57	性别	男
住院号	0	日期	2025/4/18 9:19:01	电话	18635288663
送检医生	曹居杰	样品编号	4168	编号	2210100982

¹⁴C呼气试验



阳性参考值 (Disintegrations Per Minute(DPM)):

DPM值:	dpm > 2499	阳性++++
	1499 < dpm ≤ 2499	阳性+++
	499 < dpm ≤ 1499	阳性++
	149 < dpm ≤ 499	阳性+
	dpm ≤ 99	阴性
	99 < dpm ≤ 149	不确定

检测结果: **dpm= 0** **阴性**

医生建议: 注意保持健康及规律饮食

温馨提示: 您本次检测的结果为阴性

检测医生: 曹居杰

大同瑞慈健康体检

骨密度检测报告

受检者信息

受检者ID: 2210100982

姓名: 孙德选

出生年月日: 1967/10/5

年龄: 57

性别: 男

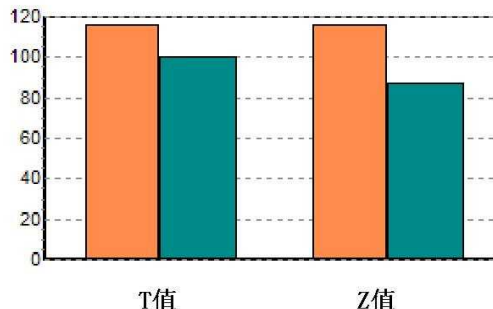
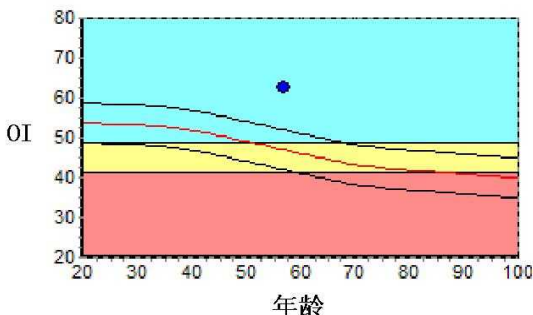
测定部位(右/左): 右

测定结果

测定日期: 2025/4/18 8:47:29

测试编号: 1/1

■ 受测者 ■ 平均值



数据库: Asia

OI: 62.4

SOS: 1381.7 m/s, BUA: 50.0

T值: 1.71

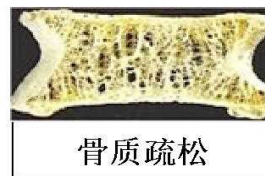
Z值: 3.10

成人比: 115.9 %

同龄比: 133.0 %

OPR: N/A %

结果分析



注解

以上结论仅供参考

科室:

医生签名:

医院地址 大同瑞慈健康体检

地址 大同市平城区魏都大道79号

联系电话 0352-2824444

操作者 名燕凌

Rich 大同瑞慈康复医院
超声诊断图文报告

流水号: 2210100982

超声号: 1829427

姓名: 孙德选

年龄: 57 岁

性别: 男

检查设备: Vivid E95

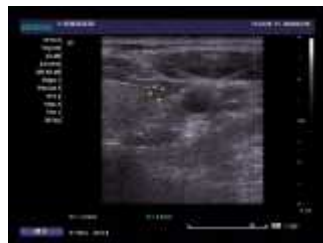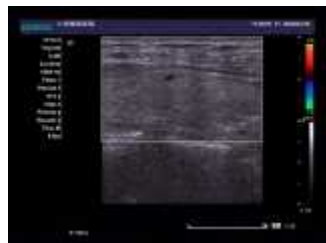
体检号: 404712

申请医院: 本院

体检科室: 体检科

检查部位: 甲状腺彩超

经典图像:



影像所见:

甲状腺双侧叶形态正常, 包膜完整, 于左侧叶探及囊性结节, 大小约 0.3*0.3cm, 边界清, 余实质回声均匀, CDFI: 未见异常血流信号。

双侧颈部未见明显肿大淋巴结。

影像诊断:

甲状腺左侧叶结节 TI-RADS2 级

报告医师: 李菊蓉

检查日期: 2025-04-18

审核医师: 李菊蓉

报告日期: 2025-04-18



注: 本报告仅供临床医生参考!

地址: 大同市魏都大道 79 号。如有疑问, 请致电: 0352---2830580

Rich 大同瑞慈康复医院
超声诊断图文报告

流水号: 2210100982

超声号: 1829429

姓名: 孙德选

年龄: 57 岁

性别: 男

检查设备: Vivid E95

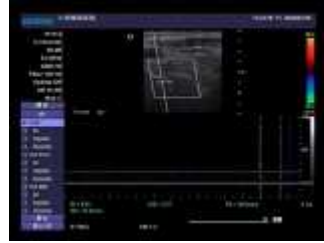
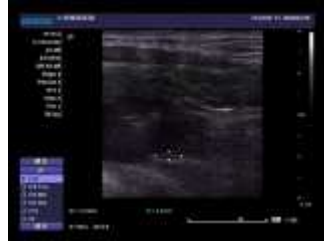体检号: 404712

申请医院: 本院

体检科室: 体检科

检查部位: 颈部血管彩超

经典图像:



影像所见:

右锁骨下动脉起始处探及低回声斑, 大小约 6.2*2.1mm, 双侧颈总动脉、颈内、颈外动脉起始段内中膜不增厚, 内壁欠光滑, 管壁未见明确强回声斑。CDFI: 血流充盈好。PW: 频谱形态正常。

双侧椎动脉走行正常, 椎动脉内径正常, 管壁不厚, 管腔内为无回声, CDFI: 血流充盈好。PW: 频谱正常。

内径 mm	流速 cm/s	RI		
左侧椎动脉	3.4	45.5	0.50	
右侧椎动脉	3.6	30.5	0.44	

影像诊断:

右锁骨下动脉起始处(软斑)形成

报告医师: 李菊蓉

检查日期: 2025-04-18

审核医师: 李菊蓉

报告日期: 2025-04-18



注: 本报告仅供临床医生参考!

地址: 大同市魏都大道 79 号。若有疑问, 请致电: 0352---2830580

Rich 大同瑞慈康复医院
超声诊断图文报告

流水号: 2210100982

超声号: 1829433

姓名: 孙德选

年龄: 57岁

性别: 男

检查设备: Vivid E95

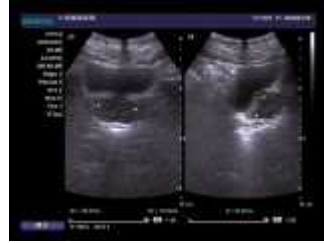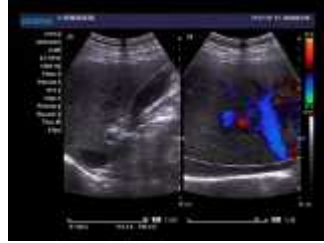体检号: 404712

申请医院: 本院

体检科室: 体检科

检查部位: 全腹彩超

经典图像:



影像所见:

肝脏大小形态正常, 包膜光滑完整, 实质回声均匀, 肝内管道系统走行清晰, 门静脉及肝内胆管不扩张。
胆囊大小形态正常, 壁不厚、光滑, 囊内透声好, 肝外胆管不扩张。
胰腺大小形态正常, 实质回声均匀, 主胰管不扩张。
脾脏大小形态正常, 实质回声均匀, 脾门静脉不宽。
双肾大小形态正常, 皮髓质分界清晰, 集合系统未见分离, 双侧输尿管未见扩张。
膀胱充盈尚可, 未见明显异常。
前列腺形态正常, 大小约 3.6*3.1*2.2cm, 实质回声均匀。

影像诊断:

肝、胆、脾、胰、双肾、前列腺未见明显异常

报告医师: 李菊蓉

检查日期: 2025-04-18

审核医师: 李菊蓉

报告日期: 2025-04-18



注: 本报告仅供临床医生参考!

地址: 大同市魏都大道 79 号。若有疑问, 请致电: 0352---2830580

ID 号: 2210100982

影像号: CT20250418009

姓名: 孙德选

年龄: 57 岁

性别: 男

检查设备: 西门子量子双源 CT

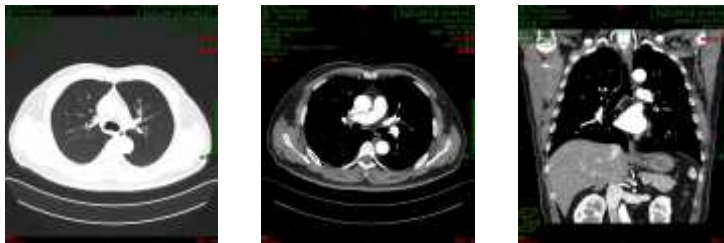体检号: 404712

申请医院: 本院

体检科室: 体检科

检查部位: 胸部 CT 平扫+增强

经典图像:



影像所见:

平扫示: 双侧胸廓对称, 气管居中。气管及支气管未见狭窄及阻塞。双下肺见小片状磨玻璃密度影, 边界模糊。左肺下叶见条索状高密度, 边界清晰。双肺门不大, 形态自然。心脏及大血管大小、形态未见异常。纵隔内未见肿块及肿大淋巴结。胸膜无增厚, 胸膜腔内无积液。胸壁软组织及骨骼未见病变征象。

增强扫描示: 各期未见异常强化灶。

影像诊断:

- 1、两肺炎症
- 2、左肺下叶局限性纤维化灶

报告医师: 张剑峰

检查日期: 2025-04-18

审核医师: 叶道斌

报告日期: 2025-04-18

ID号: 2210100982

影像号: MR20250418001

姓名: 孙德选

年龄: 57岁

性别: 男

检查设备: 西门子 1.5T 磁共振

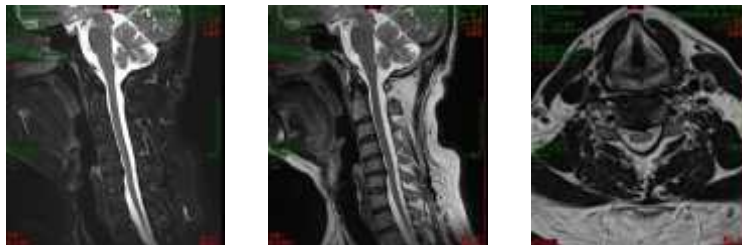体检号: 404712

申请医院: 本院

体检科室: 体检科

检查部位: MR 检查

经典图像:



影像所见:

颈椎椎体轻度反生理曲度改变。颈4-颈7椎体边缘变尖。各椎间盘脱水变性，于T2WI像信号减低，颈3-4、4-5椎间盘向后突出，双侧椎间孔无狭窄，硬膜囊受压，颈5-6椎间盘向左后突出，左侧椎间孔狭窄，硬膜囊及左侧神经根受压。脊髓内未见异常信号。

影像诊断:

1. 颈3-4、4-5椎间盘突出（中央型）
2. 颈5-6椎间盘突出（左旁中央型）
3. 颈4-颈7椎体骨质增生，轻度反生理曲度

报告医师: 陈江莲

检查日期: 2025-04-18

审核医师: 陈江莲

报告日期: 2025-04-18