



2210100913

大同瑞慈健康体检

报 告 册

体检编号	128014	工号	396
姓名	苏智		
性别	男	年龄	36岁
单位	中国银行大同分行		
部门	中行信息科技部		
联系电话	18635288009		
体检日期	2023-11-19		

尊敬的 苏智先生 您好！

首先，瑞慈健康体检全体员工欢迎您的光临，并对您的信任表示衷心的感谢！

您于 2023-11-19 （体检编号：128014）完成健康检查，本机构的各科医生已根据您的体检项目及结果，汇总成此份健康体检报告，并经总检医生审核。据此提出对您健康状况的综合分析及建议。

瑞慈健康体检倡导“大健康、大康复”，提出“健康是第一财富（Rich）”的人文理念。希望您仔细阅读并妥善地保管此份健康体检报告，并认真关注报告中的提示与建议，若您对报告内容有任何疑问，可直接与瑞慈健康体检客服部联系，进一步咨询。

健康体检咨询电话：**0352-2824444**

客户服务咨询电话：**0352-2830597**
400-6112995

瑞慈健康体检报告由下列内容组成：

第一部分：主检报告

第二部分：分科分项结果

第三部分：检验报告

第四部分：附表

主检报告

检查综述

- 1、【耳鼻喉科】（1）鼻中隔偏曲
- 2、【血常规（五分类）】嗜酸性粒细胞绝对值(E0#)偏高($0.53 \times 10^9/L$) 嗜酸性粒细胞百分比(E0%)偏高(9.6%)
- 3、【全腹彩超】前列腺稍大
- 4、【口腔科】（1）左上第一磨牙 烤瓷冠修复 左下第二磨牙 牙体缺损 （2）牙龈色红，探之出血 （3）牙周：牙结石

医生建议

【鼻中隔偏曲】：

(1)因鼻部外伤或发育异常所致，一般无症状为正常，如表现鼻塞，鼻出血，反射性头痛，应前往耳鼻喉科就诊，治疗及手术为主。可以在医生指导下选择治疗。

【嗜酸性粒细胞绝对值(E0#)偏高】：

(1)提示体检近期存在过敏性疾病（如支气管哮喘）、寄生虫病（如钩虫病、蛔虫病）、某些皮肤病（如湿疹）、传染病（猩红热）、血液病等。建议内科结合临床参考。

【嗜酸性粒细胞百分比(E0%)偏高】：

(1)供内科结合临床参考。

【前列腺稍大】：

(1)前列腺增生又称前列腺肥大，增生的腺体位于膀胱颈部，会使尿路梗阻，引起尿频和排尿困难，严重影响患者的生活质量，是中老年男性的常见疾病。建议往泌尿科咨询，结合临床诊治。

【烤瓷冠修复】：

(1)烤瓷冠一般称为烤瓷牙，这种修复体具有金属的高强度、瓷的美观性和牙齿的逼真性，以及耐磨等优点，对缺失的前牙和后牙的修复，都能达到修复缺失牙理想的功能、形态的目的。

(2)烤瓷冠从结构上分内冠和釉面瓷层，从质地上分为金属内冠和全瓷内冠两种，金属内冠主要以镍铬合金、钴铬合金、钛合金等为代表；全瓷内冠，其主要成分以二氧化锆为主。

(3)牙齿缺损、牙齿排列不齐、牙齿异常变色、种植牙等都可应用烤瓷冠进行修复。

(4)烤瓷冠的制造通俗的说就是给牙齿戴一个套子，在制作之前就需要先将牙齿磨小一圈，然后再套上这个套子，或者说戴上牙冠，以恢复牙齿原来的大小和形态。

(5)烤瓷冠的优点是改善了牙齿的形态和色泽，恢复了正常的咀嚼功能。缺点是在牙体预备时磨除了部分牙体组织，初戴烤瓷冠时，可能会出现冷热敏感，但随着时间推移会逐渐缓解。

(6)注意日常饮食，缓慢进食，避免吃一些过凉过热的食物，少食辛辣刺激性的食物，注意多吃一些清淡的饮食。烤瓷冠毕竟不是真牙，受到过大压力时会碎瓷，所以不要咬太硬的食物。

(7)烤瓷冠与牙齿的接合部位容易聚集菌斑，易形成牙石，此外菌斑长时间的聚集也可导致龋病，所以必须注意保持口腔清洁，牙缝间使用牙线清洁，每天坚持早晚刷牙，勤漱口，定期洁牙。

(8)烤瓷冠修复后如有不适，应及时就医，定期往医院口腔科复查。

【牙结石】：

- (1)牙结石又称牙石，是沉积在牙齿或修复体表面上已经钙化或正在钙化的菌斑或软垢。其开始时是软的，会因逐渐的钙化而变硬。它是由75%的磷酸钙，15-25%的水、有机物、磷酸锰、矿酸钙及微量的钾、钠、铁所构成，并呈现出黄色、棕色或者黑色。
- (2)牙结石通常存在于唾液腺开口处的牙齿表面（例如：下颚前牙的舌侧表面，上颚后牙的颊侧表面）和牙齿的颈部，以及口腔粘膜运动不到的牙齿表面等处。
- (3)牙结石形成后，可伴随牙龈出血、牙龈萎缩、口臭等症状。
- (4)牙结石是牙周病的重要病因，它会不断刺激牙周组织，并且压迫牙龈，影响血液循环，造成牙周组织的细菌感染，形成牙周囊袋，此后更易使食物残渣、牙菌斑、牙结石等的堆积，最终牙周支持组织全部破坏，导致牙齿松动，以至于不得不拔除牙齿。
- (5)早晚刷牙、饭后漱口是防治牙结石形成的最重要措施。应采取正确的竖刷牙法和巴氏刷牙法，纠正横刷牙法。
- (6)多吃富有维生素的粗纤维食物，如肉、蛋、各种蔬菜和水果，充分咀嚼以利于牙面清洁。少吃甜食及黏性很强的食物，不吃零食。
- (7)建议每半年进行一次口腔健康检查，每年进行2-3次全口超声波洁牙术，使牙面、牙颈部经常处于洁净状态。

【牙龈色红，探之出血】：

- (1)牙龈的这种情况一般是由于牙结石导致的牙龈局部发炎。
- (2)必须坚持每天认真和合理刷牙（采用竖刷牙法），彻底清除牙菌斑。要经常检查口腔，保持口腔卫生，防止牙龈出血。
- (3)正确的刷牙方法是：顺着牙齿长轴方向，上牙向下刷，下牙往上刷，每个牙面都要刷到，这样刷牙不仅能把牙刷干净而且对牙龈起到按摩作用，促进牙龈的血液循环。
- (4)建议每半年进行一次口腔健康检查，每年进行2-3次全口超声波洁牙术，使牙面、牙颈部经常处于洁净状态。
- (5)注意口腔清洁卫生，养成早晚刷牙，饭后漱口的良好习惯。
- (6)及时治疗牙龈炎，防止炎症侵犯深部牙周组织，形成牙周炎。
- (7)养成清晨排便习惯。进餐要规律，细嚼慢咽，多食蔬菜，如胡萝卜、菠菜、木耳。适量进食水果，如山楂、苹果。男性少抽烟少喝酒。

【牙体缺损】：

- (1)牙体缺损是指由于各种原因引起的牙体硬组织不同程度的外形和结构的破坏和异常，表现为牙体失去了正常的生理解剖外形，造成正常牙体形态、咬合及邻接关系的破坏。
- (2)牙体缺损最常见的原因是龋病，其次是牙外伤、磨损、楔状缺损、酸蚀和牙齿发育畸形等。
- (3)牙体表浅缺损可能无明显症状，如缺损累及牙本质层或牙髓，可出现牙髓刺激症状甚至出现牙髓炎症、坏死及根尖周病变等。
- (4)牙体缺损如发生在邻面，会破坏正常邻接关系，造成食物嵌塞，引起局部牙周组织炎症，并可能发生邻牙倾斜移位，影响正常的咬合关系。
- (5)牙体缺损一般情况下可以采用充填法进行治疗。如牙体缺损过大，则需要采用嵌体、贴面、全冠等方式修复。
- (6)平时应注意龋病的预防及治疗，避免咬太硬的食物，饭后漱口，选择软毛牙刷采用竖刷牙法，每年进行2-3次全口超声波洁牙术，每半年进行一次口腔健康检查。

汇总医生： 丁昊炜

主检日期： 2023-11-20

主检医生：

分科结果

身高、体重、血压

项目名称	检查结果	项目名称	检查结果
身高	175cm	体重	67kg
血压	113/70mmHg		

***小结:**

未见异常

操作员：赵婉如 检查日期:2023-11-19 检查医生：名燕凌

内科

项目名称	检查结果	项目名称	检查结果
心率	64 次/min	心律	齐
心脏杂音	无	心界	正常
肺部	正常	呼吸音	呼吸音清
啰音	未闻及	叩诊	叩诊呈清音
腹部触诊	腹部平软	发育	正常
肝胆	肋下未触及	脾脏	肋下未触及
双肾	无叩击痛	肠鸣音	正常
营养	良好	神经系统	正常
生理反射	生理反射存在	病理反射	病理反射未引出
颅神经	正常	运动功能	正常
深浅感觉	正常	其它	无异常发现
既往史	无		

***小结:**

未见异常

操作员：杨淑兰 检查日期:2023-11-19 检查医生：杨淑兰

外科（男）

项目名称	检查结果	项目名称	检查结果
皮肤	正常	甲状腺	无肿大
脊椎	无畸形	浅表淋巴结	无肿大
肛门	拒检	前列腺	未检
泌尿外生殖器	正常	四肢关节	未见异常
腹股沟	未见异常	足背动脉	正常
紫绀	无	色素沉着	无
脱毛	无	脱色	无
浮肿	无	皮下结节	无
头颅	正常	颈部	正常
乳腺	正常	脊柱	正常
直肠	未检	皮肤黄疸	无
四肢	活动正常	其他	无

***小结:**

未见异常

操作员：谷岱清

检查日期:2023-11-19

检查医生：谷岱清

眼科

项目名称	检查结果	项目名称	检查结果
视力(左)	1.0	视力(右)	1.2
辨色力	正常	眼睑	正常
结膜	正常	泪器	正常
角膜	正常	虹膜	正常
瞳孔	正常	晶状体	正常
玻璃体	正常	眼底	未见异常

***小结:**

未见异常

操作员：田野青 检查日期：2023-11-19 检查医生：田野青

耳鼻喉科

项目名称	检查结果	项目名称	检查结果
听力(左)	正常	听力(右)	正常
外耳道	正常	鼓膜	正常
鼻窦	正常	鼻中隔	偏曲
鼻腔	正常	扁桃体	无肿大
嗅觉	正常	咽喉	正常

***小结：**

(1) 鼻中隔偏曲

操作员：王存宝 检查日期：2023-11-19 检查医生：王存宝

口腔科

项目名称	检查结果	项目名称	检查结果
唇颊	正常	齿	左上第一磨牙&烤瓷冠修复&左下第二磨牙&牙体缺损
牙龈	牙龈色红，探之出血	牙周	牙结石Ⅰ度
舌腭	正常	腮腺	正常
颌下腺	正常	颞下颌关节	正常

***小结：**

(1) 左上第一磨牙 烤瓷冠修复 左下第二磨牙 牙体缺损

(2) 牙龈色红，探之出血

(3) 牙周：牙结石

操作员：麻剑 检查日期：2023-11-19 检查医生：麻剑

检验报告

血流变

项目名称	检查结果	单位	参考值	提示
全血粘度高切 200/s	4.31	mpas	3.53--4.65	
全血粘度中切 100/s	4.62	mpas	3.6--4.9	
全血粘度中切 50/s	5.08	mpas	4.7--5.9	
全血还原粘度高切	6.61	mpas	3.66--8.48	
全血还原粘度低切	41.73	mpas	31.8--50.2	
血浆粘度	1.47	mpas	1.26--1.70	
血沉(ESR)	5.40	mm/h	0--15	
红细胞压积	0.43	L/L	0.40--0.50	
红细胞聚集指数	4.50		3.79--6.05	
红细胞变形指数	0.81		0.51--1.02	
红细胞刚性指数	4.50		2.15--6.73	
血沉方程 K 值	19.71	mm/h	0--77	
全血粘度 1/s	19.41	mpas	17.6--21.3	
全血高切相对指数	2.93		2.08--3.69	
全血低切相对指数	13.21		10.37--16.94	

***小结:**

未见异常

操作员：梁可欣 检查日期:2023-11-19 检查医生:陈建国

尿液分析+尿沉渣

项目名称	检查结果	单位	参考值	提示
白细胞尿	0	个/ul	0--13	
上皮细胞(EC)	1	/HP	0--28	
管型(CAST)	0	个/ul	0--1	

霉菌(尿)	0	/HP	0--0	
结晶	0	/HP	0--10	
透明度(CLA)	清亮			
胆红素(BIL)	-		阴性	
隐血(ERY)	-		阴性	
小圆上皮细胞(SRC)	0	个/ul	0--0	
维生素 C	-		阴性	
异常红细胞	0	个/ul	0--3	
红细胞(正常)	0	个/ul	0--6	
鳞状上皮细胞	0	个/ul	0--0	
粘液丝	0	个/ul	0--0	
颜色(Colour)	淡黄色			
尿葡萄糖(GLU)	-		阴性	
酮体(KET)	-		阴性	
比重(SG)	1.020		1.003--1.030	
酸碱度(PH)	6.0		4.5--8.0	
尿蛋白质(PRO)	-		阴性	
尿胆原(URO)	-		阴性	
亚硝酸盐(NIT)	-		阴性	
红细胞(尿)(RBC)	0	个/ul	0--6	
尿白细胞(LEU)	-		阴性	

***小结:**

未见异常

操作员：王小雪 检查日期：2023-11-19 检查医生：陈建国

肝功七项

项目名称	检查结果	单位	参考值	提示
总蛋白(T PROT)	66.00	g/L	65--85	

白蛋白(ALB)	45.60	g/L	40--55	
球蛋白(GLB)	20.40	g/L	15--35	
白蛋白/球蛋白(ALB/GLB)	2.24		1.0--2.5	
总胆红素(TBIL)	18.80	umol/L	0--26	
丙氨酸氨基转移酶(ALT)	28.00	U/L	9--50	
门冬氨酸氨基转移酶(AST)	19.00	U/L	15--40	

***小结：**

未见异常

操作员：刘慧芳 检查日期:2023-11-19 检查医生:陈建国

心肌酶谱

项目名称	检查结果	单位	参考值	提示
乳酸脱氢酶(LDH)	177.00	U/L	120--250	
肌酸激酶(CK)	201.00	U/L	50--310	
肌酸激酶同工酶(CK-Mb(M))	17	U/L	0--25	
高敏肌钙蛋白(Tnl)	14.95	pg/ml	0--46.47	

***小结：**

未见异常

操作员：刘慧芳 检查日期:2023-11-19 检查医生:陈建国

血常规（五分类）

项目名称	检查结果	单位	参考值	提示
白细胞(WBC)	5.55	10 ⁹ /L	3.5--9.5	
淋巴细胞绝对值(LY#)	1.62	10 ⁹ /L	1.1--3.2	
淋巴细胞百分比(LY%)	29.2	%	20--50	
中性粒细胞绝对值(GR#)	3.20	10 ⁹ /L	1.8--6.3	
中性粒细胞百分比(GR%)	57.6	%	40--75	

嗜碱性粒细胞绝对值(BA#)	0.02	10 ⁹ /L	0--0.06	
嗜碱性粒细胞百分比(BA%)	0.3	%	0--1.0	
嗜酸性粒细胞绝对值(EO#)	0.53	10 ⁹ /L	0.02--0.52	↑
嗜酸性粒细胞百分比(EO%)	9.6	%	0.4--8.0	↑
血小板(PLT)	178	10 ⁹ /L	125--350	
血小板分布宽度(PDW)	16.0	%	15--17	
平均血小板体积(MPV)	10.8	fl	6.0--14.0	
血小板压积(PCT)	0.193	%	0.11--0.28	
红细胞(RBC)	4.85	10 ¹² /L	4.3--5.8	
血红蛋白	144	g/L	130--175	
红细胞压积(HCT)	43.0	%	40--50	
红细胞平均体积(MCV)	88.8	fl	82--100	
平均血红蛋白含量(MCH)	29.8	pg	27--34	
平均血红蛋白浓度(MCHC)	336	g/L	316--354	
单核细胞绝对值(MO#)	0.18	10 ⁹ /L	0.1--0.60	
单核细胞百分比(MO%)	3.3	%	3--10	
红细胞分布宽度标准差(RDW-SD)	40.3	fl	35--56	
红细胞分布宽度变异系数(RDW-CV)	12.0	%	10.6--16.6	
大血小板比率	31.2	%	11--45	
大血小板数目	55	10 ⁹ /L	30--90	
未成熟粒细胞数目	0.02	10 ⁹ /L	0--999	
未成熟粒细胞百分比	0.4	%	0--100	
有核红细胞数目	0.000	10 ⁹ /L	0--9999	
有核红细胞百分比	0.00	/100WBC	0--9999	

***小结:**嗜酸性粒细胞绝对值(EO#)偏高(0.53 10⁹/L) 嗜酸性粒细胞百分比(EO%)偏高(9.6 %)

操作员：祁佳佳 检查日期：2023-11-19 检查医生：陈建国

肾功三项

项目名称	检查结果	单位	参考值	提示
肌酐(CREA)	86.00	umol/L	57--97	
尿酸(UA)	319.00	umol/L	200--420	
尿素测定 (Urea)	7.60	mmol/L	3.1--8.0	

***小结：**

未见异常

操作员：刘慧芳 检查日期：2023-11-19 检查医生：陈建国

空腹血糖

项目名称	检查结果	单位	参考值	提示
葡萄糖(GLU)	4.76	mmol/L	3.89--6.1	

***小结：**

未见异常

操作员：刘慧芳 检查日期：2023-11-19 检查医生：陈建国

血脂四项

项目名称	检查结果	单位	参考值	提示
动脉硬化指数	2.92		1.31--3.19	
总胆固醇(CHOL)	4.31	mmol/L	2.59--5.2	
甘油三脂(TG)	1.43	mmol/L	0.7--1.7	
低密度脂蛋白(LDL)	2.66	mmol/L	0--4.13	
高密度脂蛋白(HDL)	0.91	mmol/L	0.77--1.55	

***小结：**

未见异常

操作员：刘慧芳 检查日期：2023-11-19 检查医生：陈建国

大同瑞慈康复医院 12导联心电图报告

苏智 男 36岁 体检号:128014

病床号:

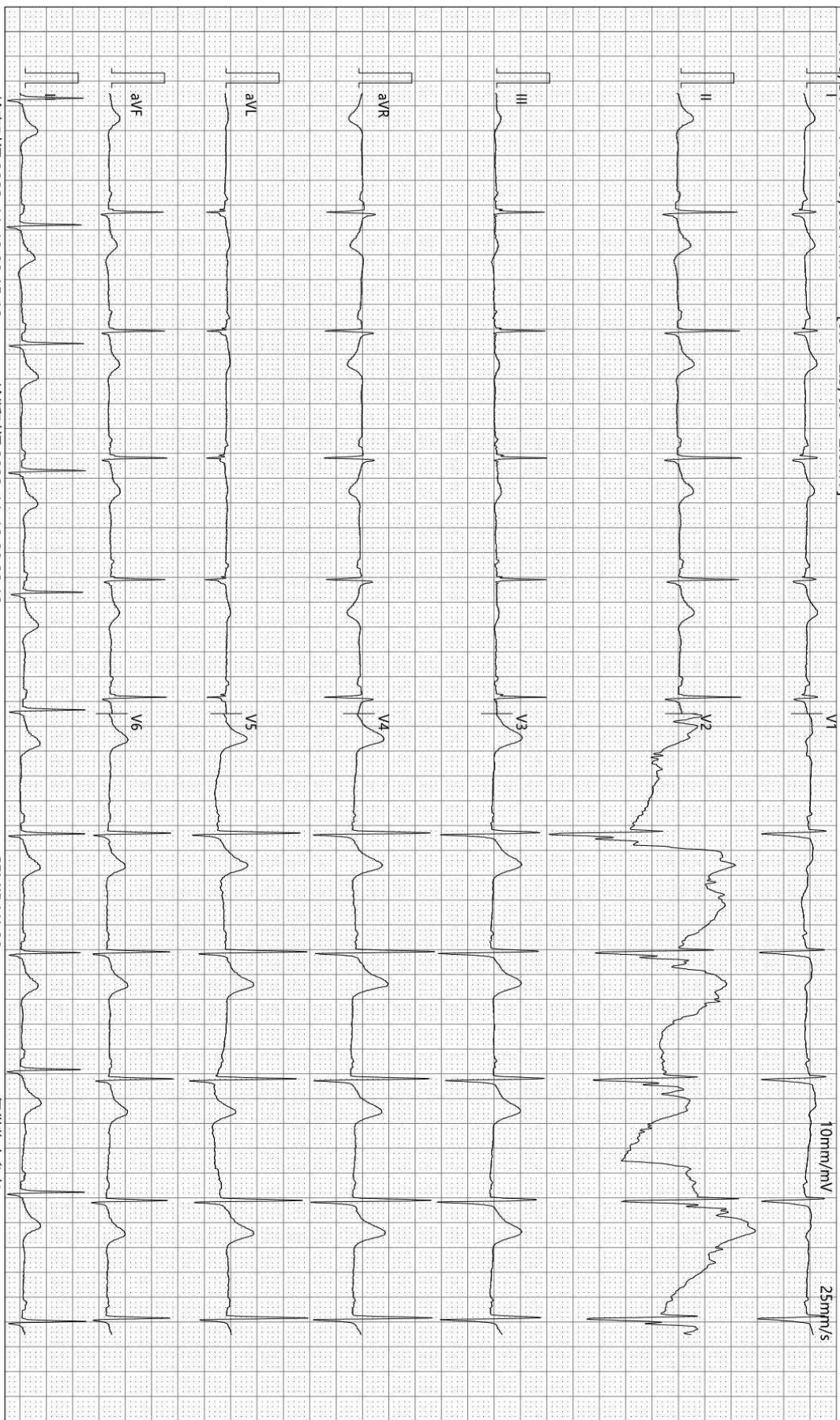
诊断结果:

- 1.窦性心律
- 2.大致正常心电图

诊断医生:

张之生

HR	: 60bpm	[60 ~ 100bpm]
P	: 99ms	[0 ~ 110ms]
PR	: 150ms	[120 ~ 200ms]
QRS	: 83ms	[60 ~ 100ms]
QT/QTc	: 412/415ms	[320 ~ 440/0 ~ 450ms]
P/QRS/T	: 41/93 / 147deg.	[0 ~ 75/-30 ~ 90/0 ~ 75deg]
RV5/SV1	: 1.543/0.877mV	[0.0 ~ 2.5/0.0 ~ 2.0mV]



检查时间:2023-11-19 08:15:46

诊断时间:2023-11-19 08:22:12

SEMIP V1 90

仅供临床参考

Text




大同瑞慈健康体检

颅内多普勒血流图 (TCD) 检查报告单


姓名: 苏智 性别: 男 年龄: 36 岁 检查号: 2210100913
 申请科室: 体检科 申请医师: 李菊蓉 检查类型: 颅内血管 床号:

LVA 66mm(深度) PW 2MHz




Vs:60.0 Vd:29.4 Vm:39.6
 PI:0.77 RI:0.51 S/D:2.04

RVA 63mm(深度) PW 2MHz



Vs:51.8 Vd:24.0 Vm:33.3
 PI:0.83 RI:0.54 S/D:2.16

BA 60mm(深度) PW 2MHz



Vs:53.0 Vd:26.9 Vm:35.6
 PI:0.73 RI:0.49 S/D:1.97

Vs: Vd: Vm:
 PI: RI: S/D:

Vs: Vd: Vm:
 PI: RI: S/D:

Vs: Vd: Vm:
 PI: RI: S/D:

医生意见

李菊蓉

检查日期: 2023-11-19

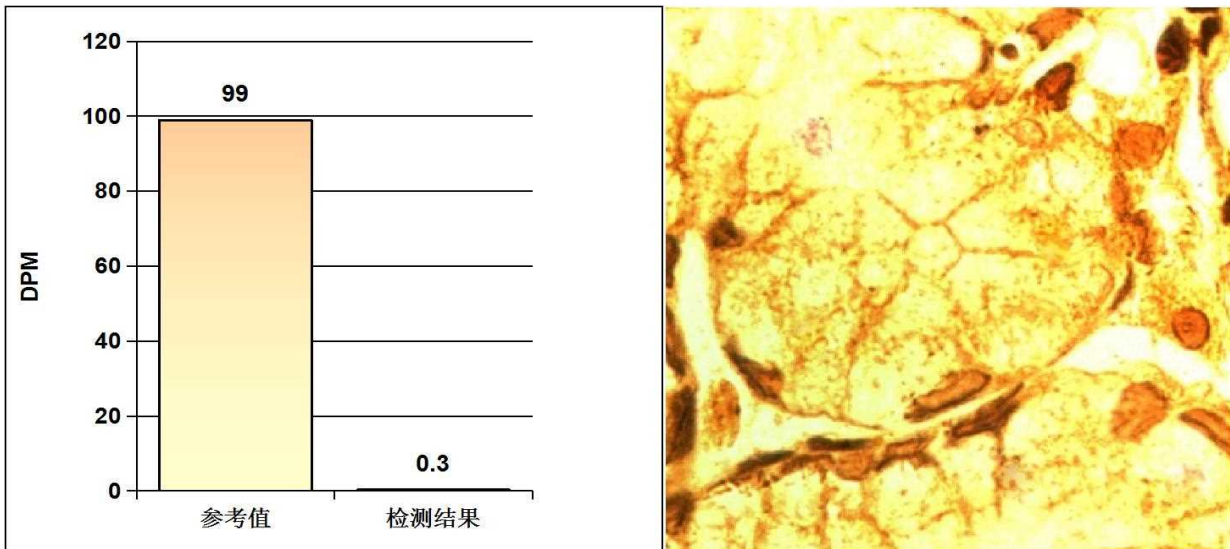
本报告单仅提供临床参考

大同瑞慈康复医院

¹⁴C呼气试验检验报告

姓名	苏智	年龄	36	性别	男
住院号	0	日期	2023/11/19 8:40:28	电话	0
送检医生	曹居杰	样品编号	7953	编号	2210100913

¹⁴C呼气试验



阳性参考值 (Disintegrations Per Minute(DPM)):

DPM值:	dpm > 2499	阳性++++
	1499 < dpm ≤ 2499	阳性+++
	499 < dpm ≤ 1499	阳性++
	149 < dpm ≤ 499	阳性+
	dpm ≤ 99	阴性
	99 < dpm ≤ 149	不确定

检测结果: **dpm= 0** **阴性**

医生建议: 注意保持健康及规律饮食

温馨提示: 您本次检测的结果为阴性

检测医生: 曹居杰

大同瑞慈健康体检

骨密度检测报告

受检者信息

受检者ID: 2210100913

姓名: 苏智

出生年月日: 1986/1/24

年龄: 37

性别: 男

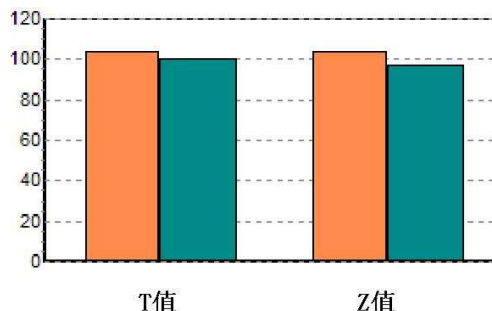
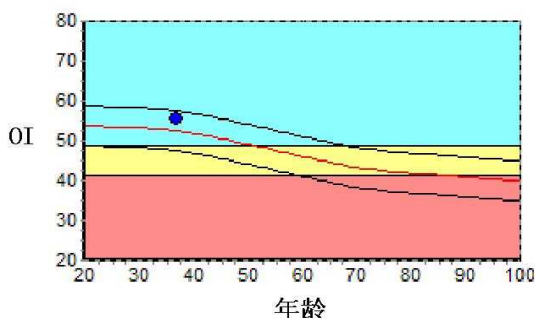
测定部位(右/左): 右

测定结果

测定日期: 2023/11/19 8:10:25

测试编号: 1/1

■ 受测者 ■ 平均值



数据库: Asia

OI: 55.6

SOS: 1378.2 m/s

T值: 0.35

Z值: 0.65

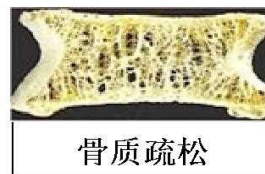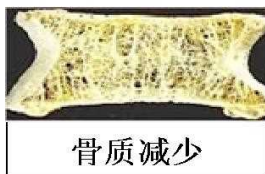, BUA: 38.2

成人比: 103.2 %

同龄比: 106.2 %

OPR: N/A %

结果分析



注解

以上结论仅供参考

科室:

医生签名:

医院地址 大同瑞慈健康体检

地址 大同市平城区魏都大道79号

联系电话 0352-2824444

操作者 名燕凌

双源 CT 诊断图文报告

流水号: 2210100913

影像号: CT20231119005

姓名: 苏智

年龄: 36 岁

性别: 男

检查设备: 西门子量子双源 CT

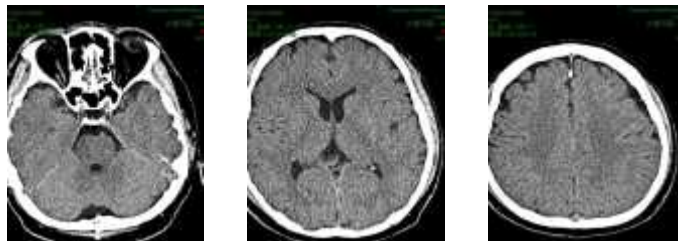体检号: 128014

申请医院: 本院

体检科室: 体检科

检查部位: 脑部双源 CT

经典图像:



影像所见:

颅脑结构双侧对称, 脑实质内未见异常密度。中线结构居中。脑沟、裂、池及脑室系统等未见异常。

影像诊断:

颅脑未见明显异常

报告医师: 剧艳军

检查日期: 2023-11-19

审核医师: 剧艳军

报告日期: 2023-11-19

双源 CT 诊断图文报告

流水号: 2210100913

影像号: CT20231119006

姓名: 苏智

年龄: 36 岁

性别: 男

检查设备: 西门子量子双源 CT

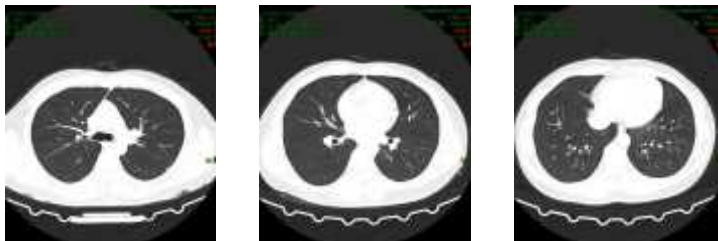体检号: 128014

申请医院: 本院

体检科室: 体检科

检查部位: 肺部双源 CT

经典图像:



影像所见:

胸廓对称, 骨性肋骨完整, 胸壁软组织结构良好, 两肺支气管血管纹理走行分布良好, 支气管束结构清晰, 双肺通气良好。肺门结构未见异常。纵隔无偏移, 段以上支气管通畅。心影及大血管形态结构正常, 纵隔内未见肿大淋巴结。胸膜未见异常。

影像诊断:

胸部未见明显异常

报告医师: 剧艳军

检查日期: 2023-11-19

审核医师: 剧艳军

报告日期: 2023-11-19

超声诊断图文报告

流水号: 2210100913

影像号: 1453429

姓名: 苏智

年龄: 36岁

性别: 男

检查设备: Vivid E95

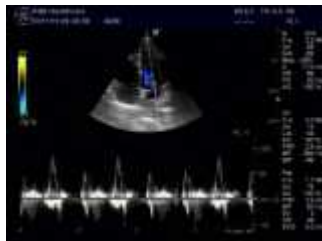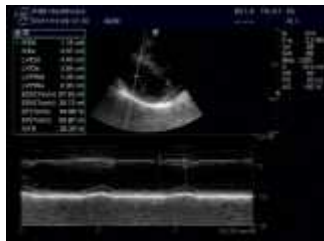体检号: 128014

申请医院: 本院

体检科室: 体检科

检查部位: 心脏彩超

经典图像:



影像所见:

超声测量 (单位: mm)

升主动脉内径 25 (32±3mm)

左房内径 27 (35mm)

室间隔 10 (8-11mm)

左室内径 44 (47±4mm)

左室后壁 9 (8-11mm)

EF64% (50-80%)

右室内径 29 (36±4mm)

右房内径 29 (36±4mm)

FS35% (28-41%)

主肺动脉内径 20 (23±3mm)

升主动脉内径正常, 心脏各腔室大小正常, 室间隔厚度正常, 左室壁未见明显节段性运动异常, 各瓣膜及启闭功能未见明显异常, 舒张期二尖瓣口血流频谱 E/A>1, 心包腔未见积液。

影像诊断:

心脏结构及功能未见明显异常

报告医师: 李菊蓉

检查日期: 2023-11-19

审核医师: 李菊蓉

报告日期: 2023-11-19

超声诊断图文报告

流水号: 2210100913

影像号: 1453453

姓名: 苏智

年龄: 36 岁

性别: 男

检查设备: Vivid E95

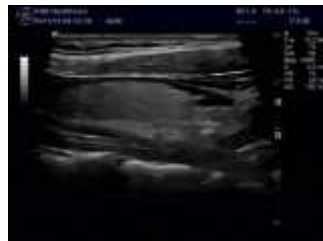
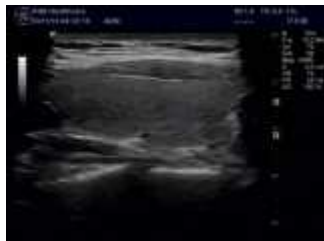体检号: 128014

申请医院: 本院

体检科室: 体检科

检查部位: 甲状腺彩超

经典图像:



影像所见:

甲状腺双侧叶形态正常, 包膜完整, 实质回声均匀, CDFI: 未见异常血流信号。
双侧颈部未见明显肿大淋巴结。

影像诊断:

甲状腺双侧叶未见异常

报告医师: 李菊蓉

检查日期: 2023-11-19

审核医师: 李菊蓉

报告日期: 2023-11-19

超声诊断图文报告

流水号: 2210100913

影像号: 1453461

姓名: 苏智

年龄: 36 岁

性别: 男

检查设备: Vivid E95

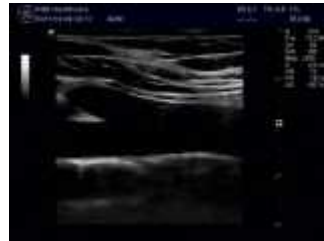
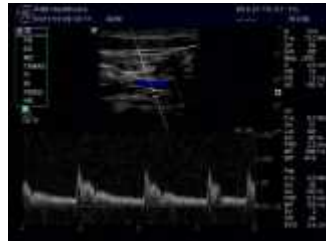
体检号: 128014

申请医院: 本院

体检科室: 体检科

检查部位: 颈部血管彩超

经典图像:



影像所见:

右锁骨下动脉起始处、双侧颈总动脉、颈内、颈外动脉起始段内中膜不增厚, 内壁欠光滑, 管壁未见明确强回声斑。CDFI: 血流充盈好。PW: 频谱形态正常。

双侧椎动脉走行正常, 椎动脉内径正常, 管壁不厚, 管腔内为无回声, CDFI: 血流充盈好。PW: 频谱正常。

影像诊断:

双侧颈动脉、椎动脉未见明显异常

报告医师: 李菊蓉

检查日期: 2023-11-19

审核医师: 李菊蓉

报告日期: 2023-11-19

超声诊断图文报告

流水号: 2210100913

影像号: 1453472

姓名: 苏智

年龄: 36 岁

性别: 男

检查设备: Vivid E95

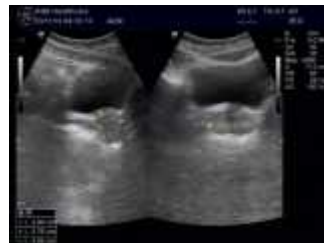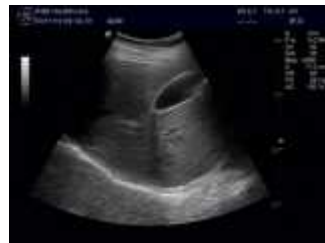体检号: 128014

申请医院: 本院

体检科室: 体检科

检查部位: 全腹彩超

经典图像:



影像所见:

肝脏大小形态正常, 包膜光滑完整, 实质回声均匀, 肝内管道系统走行清晰, 门静脉及肝内胆管不扩张。

胆囊大小形态正常, 壁不厚、光滑, 囊内透声好, 肝外胆管不扩张。

胰腺大小形态正常, 实质回声均匀, 主胰管不扩张。

脾脏大小形态正常, 实质回声均匀, 脾门静脉不宽。

双肾大小形态正常, 皮髓质分界清晰, 集合系统未见分离, 双侧输尿管未见扩张。

膀胱充盈尚可, 壁光滑, 内清晰。

前列腺形态饱满, 大小约 4.0*2.9*2.8cm, 实质回声欠均匀。

影像诊断:

前列腺稍大

报告医师: 李菊蓉

检查日期: 2023-11-19

审核医师: 李菊蓉

报告日期: 2023-11-19