



2210100884

# 大同瑞慈健康体检

## 报 告 册

体检编号	178624	工号	367
姓名	宋筱泽		
性别	男	年龄	29岁
单位	中国银行大同分行		
部门	中行市分行交易银行部		
联系电话	13403609868		
体检日期	2023-11-02		

尊敬的宋筱泽先生您好！

首先，瑞慈健康体检全体员工欢迎您的光临，并对您的信任表示衷心的感谢！

您于 2023-11-02 （体检编号：178624）完成健康检查，本机构的各科医生已根据您的体检项目及结果，汇总成此份健康体检报告，并经总检医生审核。据此提出对您健康状况的综合分析及建议。

瑞慈健康体检倡导“大健康、大康复”，提出“健康是第一财富（Rich）”的人文理念。希望您仔细阅读并妥善地保管此份健康体检报告，并认真关注报告中的提示与建议，若您对报告内容有任何疑问，可直接与瑞慈健康体检客服部联系，进一步咨询。

健康体检咨询电话：**0352-2824444**

客户服务咨询电话：**0352-2830597**  
**400-6112995**

瑞慈健康体检报告由下列内容组成：

第一部分：主检报告

第二部分：分科分项结果

第三部分：检验报告

第四部分：附表

## 主检报告

## 检查综述

- 1、【血常规（五分类）】嗜酸性粒细胞绝对值(E0#)偏高( $1.07 \times 10^9/L$ )嗜酸性粒细胞百分比(E0%)偏高(19.0%)
- 2、【肝功七项】丙氨酸氨基转移酶(ALT)偏低(7.00 U/L)
- 3、【尿液分析+尿沉渣】粘液丝偏高(16 /HP)酮体(KET)+-
- 4、【心电图】1.窦性心律 2.心电图轴右偏
- 5、【甲状腺彩超】甲状腺左侧叶结节 TI-RADS 3级
- 6、【颈部血管彩超】1.右锁骨下动脉起始处硬斑形成 2.双侧颈总动脉膨大处内中膜局限性增厚
- 7、【全腹彩超】右肾囊肿
- 8、【口腔科】(1)左下第一磨牙 左下第二磨牙 左上第二双尖牙 牙齿缺失 右下第二双尖牙 右下第一磨牙 残根 (2)牙龈萎缩 牙龈色红,探之出血 (3)牙周:牙结石
- 9、【眼科】(1)镜0.2 (2)镜0.25
- 10、【C14检测幽门螺杆菌】阳性+

## 医生建议

## 【嗜酸性粒细胞绝对值(E0#)偏高】:

(1)提示体检近期存在过敏性疾病(如支气管哮喘)、寄生虫病(如钩虫病、蛔虫病)、某些皮肤病(如湿疹)、传染病(猩红热)、血液病等。建议内科结合临床参考。

## 【嗜酸性粒细胞百分比(E0%)偏高】:

(1)供内科结合临床参考。

## 【丙氨酸氨基转移酶(ALT)偏低】:

(1)建议消化内科结合临床参考。

## 【粘液丝偏高】:

- (1)尿常规中粘液丝是由尿路中细胞分泌出来的,在有尿路感染时分泌会明显增多,且伴有炎症细胞的出现。
- (2)粘液丝偏高,可分为生理性偏高和病理性偏高两种,生理性偏高一般是由于喝水较少导致的尿液浓缩,一般在喝水后就能达到稀释的效果。
- (3)病理性的粘液丝偏高是由于泌尿系炎症或者是前列腺炎导致的,需要注意观察,多喝水,同时有白细胞等炎症细胞增多时,应及时服用抗感染药物治疗。如果仅有粘液丝的增多而没有白细胞等炎症细胞增多时,尿路有炎症的可能性不大。
- (4)建议平时饮食注意清淡,多喝水,少吃油腻和辛辣的食物,要注意个人清洁卫生,勤洗阴部,注意休息。

## 【酮体(KET)+-】:

(1)尿酮体升高可以分为糖尿病酮症所引起和非糖尿病酮症引起。糖尿病患者当血糖控制不佳,糖利用减少,从而导致脂肪的分解增加,因而酮体增加。非糖尿病酮症所引起的尿酮体偏高多见于伤寒、败血症、腹泻、饥饿、剧烈运动等体内代谢水平升高的情况。

**【心电图右偏】：**

- (1)生理情况下可见于瘦长体型者。病理情况下可见于各种原因引起的右室肥厚、右束支、左后分支传导阻滞、肺气肿。
- (2)无症状者无需特殊治疗，可定期复查心电图。有症状（心悸、心慌、胸闷）者，请往心内科结合临床治疗。定期复查。

**【甲状腺左侧叶结节】：**

- (1)甲状腺结节是一种常见的甲状腺疾病，很多甲状腺疾病可表现为结节，如可由甲状腺退行性变、炎症、自身免疫性及新生物等多种病变所致。甲状腺结节在各个年龄段的男女人群中均可见到，但中年女性中较多。
- (2)甲状腺结节分良性和恶性两大类，良性的占绝大多数，恶性者不足1%，判断甲状腺结节的良恶主要依靠病史、体格检查、放射性核素扫描、穿刺细胞学检查。
- (3)建议往外科就诊，进一步检查，明确诊断，结合临床诊治并定期复查。

**【右锁骨下动脉起始处硬斑形成】：**

- (1)建议心血管内科诊断治疗。

**【双侧颈总动脉膨大处内中膜局限性增厚】：**

- (1)建议心血管内科诊断治疗。

**【右肾囊肿】：**

- (1)肾囊肿是肾脏内出现大小不等的与外界不相通的囊性肿块的总称。肾囊肿属于良性肿瘤，在肾囊性疾病中以单纯性肾囊肿最为常见。其发生原因尚可能与先天性肾小球、肾小管结构异常和后天性损伤感染有关。
- (2)单纯性肾囊肿大多数无症状，常在体检彩超时被发现。一般直径大于5cm或者合并感染、破裂、出血时才引起症状，主要表现为腰腹部或背部胀痛，当出现并发症时疼痛加重。
- (3)肾囊肿直径小于4cm，无肾盂肾盏明显受压，无感染、恶变、高血压及症状不明显者，只需密切随访观察，定期彩超检查。
- (4)肾囊肿多数是先天性的，对人体健康没有多大影响，不会癌变，可以工作，可以运动，生活上没什么要特别注意的地方。其发病率可随年龄增长而增高，50岁以上的人有50%可以发现这种囊肿，借助彩超、CT可确诊。
- (5)首次发现，建议作MRI或CT检查，以排除肾内其它占位性病变。
- (6)过大的囊肿，对肾脏本身或周围的器官有压迫症状的，或有炎症的，往外科治疗。定期复查。

**【牙齿缺失】：**

- (1)牙齿缺失常见于龋齿、牙周炎等原因导致的拔除或意外事故所致缺失。中老年患者居多，影响牙齿健康美观。
- (2)牙齿缺失可以导致牙列的完整性遭到破坏，若较长时间不修复，邻近的牙齿由于失去了依靠和约束，会变得倾斜，易造成咬颌功能的紊乱。长时间的缺失还会导致牙槽骨的萎缩、咀嚼功能减退、食物嵌塞等不良后果。
- (3)如果牙齿缺失，应该尽早去口腔医院诊治，最常见的修复方法有三种，即活动义齿、固定义齿、种植义齿。
- (4)义齿修复完毕，应定期复查与医疗护理，勤漱口、勤刷牙、避免食用过硬的食物，如果种植牙选择钛种植体，还应注意对钛种植体的保护。

**【牙结石】：**

- (1)牙结石又称牙石，是沉积在牙齿或修复体表面上已经钙化或正在钙化的菌斑或软垢。其开始时是软的，会因逐渐的钙化而变硬。它是由75%的磷酸钙，15-25%的水、有机物、磷酸锰、矿酸钙及微量的钾、钠、铁所构成，并呈现出黄色、棕色或者黑色。
- (2)牙结石通常存在于唾液腺开口处的牙齿表面（例如：下颚前牙的舌侧表面，上颚后牙的颊侧表面）和牙齿的颈部，以及口腔粘膜运动不到的牙齿表面等处。
- (3)牙结石形成后，可伴随牙龈出血、牙龈萎缩、口臭等症状。

(4) 牙结石是牙周病的重要病因，它会不断刺激牙周组织，并且压迫牙龈，影响血液循环，造成牙周组织的细菌感染，形成牙周囊袋，此后更易使食物残渣、牙菌斑、牙结石等的堆积，最终牙周支持组织全部破坏，导致牙齿松动，以至于不得不拔除牙齿。

(5) 早晚刷牙、饭后漱口是防治牙结石形成的最重要措施。应采取正确的竖刷牙法和巴氏刷牙法，纠正横刷牙法。

(6) 多吃富有维生素的粗纤维食物，如肉、蛋、各种蔬菜和水果，充分咀嚼以利于牙面清洁。少吃甜食及黏性很强的食物，不吃零食。

(7) 建议每半年进行一次口腔健康检查，每年进行 2-3 次全口超声波洁牙术，使牙面、牙颈部经常处于洁净状态。

#### 【牙龈色红，探之出血】：

(1) 牙龈的这种情况一般是由于牙结石导致的牙龈局部发炎。

(2) 必须坚持每天认真和合理刷牙（采用竖刷法），彻底清除牙菌斑。要经常检查口腔，保持口腔卫生，防止牙龈出血。

(3) 正确的刷牙方法是：顺着牙齿长轴方向，上牙向下刷，下牙往上刷，每个牙面都要刷到，这样刷牙不仅能把牙刷干净而且对牙龈起到按摩作用，促进牙龈的血液循环。

(4) 建议每半年进行一次口腔健康检查，每年进行 2-3 次全口超声波洁牙术，使牙面、牙颈部经常处于洁净状态。

(5) 注意口腔清洁卫生，养成早晚刷牙，饭后漱口的良好习惯。

(6) 及时治疗牙龈炎，防止炎症侵犯深部牙周组织，形成牙周炎。

(7) 养成清晨排便习惯。进餐要规律，细嚼慢咽，多食蔬菜，如胡萝卜、菠菜、木耳。适量进食水果，如山楂、苹果。男性少抽烟少喝酒。

#### 【残根】：

(1) 牙齿由于龋坏等原因而致使牙冠的大部分缺损，称为残冠。牙冠基本缺失，仅剩余牙根，称为残根。

(2) 残根、残冠一旦形成，牙齿的髓腔、根管就暴露于口腔的有菌环境中，细菌可通过根管到达根尖，形成根尖周围炎，使牙齿成为病灶牙。乳牙的残根、残冠可能会引起恒牙的牙釉质发育不全，遗留的残根还可以引起恒牙萌出过早或过晚，影响恒牙萌出的时间和位置，导致牙列畸形。

(3) 乳牙的残根、残冠，引起根尖周炎，或影响恒牙的萌出时，应予拔除。

(4) 恒牙的残根、残冠，根尖周病损较大，牙周情况不良或对口腔粘膜有长期慢性刺激时，应予拔除。

(5) 牙周情况较好，根尖周病损不大的残冠，可以先进行彻底的根管治疗，然后通过桩冠修复，最后进行全冠修复以恢复牙齿的外型和功能。

(6) 牙周情况较好，根尖周病损不大，牙根粗壮的残根，可以先进行彻底的根管治疗后行桩冠修复，或保留进行覆盖义齿修复。

#### 【牙龈萎缩】：

(1) 牙龈生理性萎缩主要是龈缘部分存在异物又长期得不到清理，细菌滋生刺激长期存在所致；另外随着年龄的增长也会或多或少发生萎缩，致使牙龈暴露，这种生理性萎缩，是无需要治疗的。

(2) 炎症性的牙龈萎缩，主要表现为牙龈红肿胀痛，刷牙常见出血，对冷热温度变化及酸性食物等异常敏感，妨碍进食，尤其应该注意防治。

(3) 掌握正确竖刷法的刷牙方法，注意口腔清洁卫生，养成早晚刷牙，饭后漱口的良好习惯。

(4) 定期到医院检查治疗，每年进行 2-3 次全口超声波洁牙术。

(5) 补充维生素 C 等微量元素，多食水果蔬菜，戒烟限酒，避免熬夜的不良生活习惯。

#### 【呼气试验检验报告阳性+】：

(1) 提示幽门螺旋杆菌（HP）感染。幽门螺旋杆菌是慢性活动性胃炎的病原菌，是消化道溃疡和胃癌等疾病的重要致病因子。

(2) 没有临床症状者（如中上腹不适、饱胀、反酸、恶心等），可暂不进行抗 HP 治疗。如果是 HP 感染的消化性溃疡、慢性胃炎、早期胃癌切除后和需要长期服用非甾体类抗炎药物（如阿司匹林）者，应在专科医生指导下进行抗 HP 治疗。

(3) 建议您先进行胃镜检查，或往消化内科咨询，再决定是否进行根除治疗。

汇总医生： 樊兴国

主检日期： 2023-11-03

主检医生：

## 分科结果

## 身高、体重、血压

项目名称	检查结果	项目名称	检查结果
身高	166cm	体重	60kg
血压	108/62mmHg		

**\*小结：**

未见异常

操作员：张文静

检查日期:2023-11-02

检查医生：名燕凌

## 内科

项目名称	检查结果	项目名称	检查结果
心率	74 次/min	心律	齐
心脏杂音	无	心界	正常
肺部	正常	呼吸音	呼吸音清
啰音	未闻及	叩诊	叩诊呈清音
腹部触诊	腹部平软	发育	正常
肝胆	肋下未触及	脾脏	肋下未触及
双肾	无叩击痛	肠鸣音	正常
营养	良好	神经系统	正常
生理反射	生理反射存在	病理反射	病理反射未引出
颅神经	正常	运动功能	正常
深浅感觉	正常	其它	无异常发现
既往史	无		

**\*小结：**

未见异常

操作员：杨淑兰

检查日期:2023-11-02

检查医生：杨淑兰

## 外科（男）

项目名称	检查结果	项目名称	检查结果
皮肤	正常	甲状腺	无肿大
脊椎	无畸形	浅表淋巴结	无肿大
肛门	拒检	前列腺	未检
泌尿外生殖器	正常	四肢关节	未见异常
腹股沟	未见异常	足背动脉	正常
紫绀	无	色素沉着	无
脱毛	无	脱色	无
浮肿	无	皮下结节	无
头颅	正常	颈部	正常
乳腺	正常	脊柱	正常
直肠	未检	皮肤黄疸	无
四肢	活动正常	其他	无

## \*小结:

未见异常

操作员：谷岱清

检查日期:2023-11-02

检查医生：谷岱清

## 眼科

项目名称	检查结果	项目名称	检查结果
视力(左)	镜 0.2	视力(右)	镜 0.25
辨色力	正常	眼睑	正常
结膜	正常	泪器	正常
角膜	正常	虹膜	正常
瞳孔	正常	晶状体	正常
玻璃体	正常	眼底	未见异常

## \*小结:

(1) 镜 0.2

(2) 镜 0.25

操作员：田野青 检查日期:2023-11-02 检查医生：田野青

### 耳鼻喉科

项目名称	检查结果	项目名称	检查结果
听力(左)	正常	听力(右)	正常
外耳道	正常	鼓膜	正常
鼻窦	正常	鼻中隔	正常
鼻腔	正常	扁桃体	无肿大
嗅觉	正常	咽喉	正常

**\*小结:**

未见异常

操作员：王存宝 检查日期:2023-11-02 检查医生：王存宝

### 口腔科

项目名称	检查结果	项目名称	检查结果
唇颊	正常	齿	左下第一磨牙&左下第二磨牙&左上第二双尖牙&牙齿缺失&右下第二双尖牙&右下第一磨牙&残根
牙龈	牙龈萎缩&牙龈色红，探之出血	牙周	牙结石 II 度
舌腭	正常	腮腺	正常
颌下腺	正常	颞下颌关节	正常

**\*小结:**

(1) 左下第一磨牙 左下第二磨牙 左上第二双尖牙 牙齿缺失 右下第二双尖牙 右下第一磨牙  
残根

(2) 牙龈萎缩 牙龈色红，探之出血

(3) 牙周：牙结石

操作员：麻剑 检查日期:2023-11-02 检查医生：麻剑

---

## 检验报告

## 血流变

项目名称	检查结果	单位	参考值	提示
全血粘度高切 200/s	4.22	mpas	3.53--4.65	
全血粘度中切 100/s	4.54	mpas	3.6--4.9	
全血粘度中切 50/s	5.01	mpas	4.7--5.9	
全血还原粘度高切	6.73	mpas	3.66--8.48	
全血还原粘度低切	45.46	mpas	31.8--50.2	
血浆粘度	1.46	mpas	1.26--1.70	
血沉(ESR)	4.20	mm/h	0--15	
红细胞压积	0.41	L/L	0.40--0.50	
红细胞聚集指数	4.76		3.79--6.05	
红细胞变形指数	0.84		0.51--1.02	
红细胞刚性指数	4.61		2.15--6.73	
血沉方程 K 值	13.93	mm/h	0--77	
全血粘度 1/s	20.10	mpas	17.6--21.3	
全血高切相对指数	2.89		2.08--3.69	
全血低切相对指数	13.77		10.37--16.94	

## \*小结:

未见异常

操作员：乔叶 检查日期:2023-11-02

检查医生:陈建国

## 尿液分析+尿沉渣

项目名称	检查结果	单位	参考值	提示
白细胞尿	0	个/ul	0--13	
上皮细胞(EC)	0	/HP	0--28	
管型(CAST)	0	个/ul	0--1	

霉菌(尿)	0	/HP	0--0	
结晶	0	/HP	0--10	
透明度(CLA)	清亮			
胆红素(BIL)	-		阴性	
隐血(ERY)	-		阴性	
小圆上皮细胞(SRC)	0	个/ul	0--0	
维生素 C	-		阴性	
异常红细胞	0	个/ul	0--3	
红细胞(正常)	0	个/ul	0--6	
鳞状上皮细胞	0	个/ul	0--0	
粘液丝	16	个/ul	0--0	↑
颜色(Colour)	淡黄色			
尿葡萄糖(GLU)	-		阴性	
酮体(KET)	+-		阴性	
比重(SG)	1.020		1.003--1.030	
酸碱度(PH)	6.0		4.5--8.0	
尿蛋白质(PRO)	-		阴性	
尿胆原(URO)	-		阴性	
亚硝酸盐(NIT)	-		阴性	
红细胞(尿)(RBC)	0	个/ul	0--6	
尿白细胞(LEU)	-		阴性	

**\*小结:**

粘液丝偏高(16 /HP) 酮体(KET)+-

操作员：祁佳佳 检查日期:2023-11-02 检查医生:陈建国

**肝功七项**

项目名称	检查结果	单位	参考值	提示
总蛋白(T PROT)	72.9	g/L	65--85	

白蛋白(ALB)	48.20	g/L	40--55	
球蛋白(GLB)	24.70	g/L	15--35	
白蛋白/球蛋白(ALB/GLB)	1.95		1.0--2.5	
总胆红素(TBIL)	21.30	umol/L	0--26	
丙氨酸氨基转移酶(ALT)	7.00	U/L	9--50	↓
门冬氨酸氨基转移酶(AST)	29.00	U/L	15--40	

**\*小结:**

丙氨酸氨基转移酶(ALT)偏低(7.00 U/L)

操作员：李丹 检查日期:2023-11-02 检查医生:陈建国

**心肌酶谱**

项目名称	检查结果	单位	参考值	提示
乳酸脱氢酶(LDH)	156.00	U/L	120--250	
肌酸激酶(CK)	64.00	U/L	50--310	
肌酸激酶同工酶(CK-Mb(M))	5	U/L	0--25	
高敏肌钙蛋白 (Tnl)	23.92	pg/ml	0--46.47	

**\*小结:**

未见异常

操作员：李丹 检查日期:2023-11-02 检查医生:陈建国

**血常规（五分类）**

项目名称	检查结果	单位	参考值	提示
白细胞(WBC)	5.62	10 <sup>9</sup> /L	3.5--9.5	
淋巴细胞绝对值(LY#)	1.36	10 <sup>9</sup> /L	1.1--3.2	
淋巴细胞百分比(LY%)	24.2	%	20--50	
中性粒细胞绝对值(GR#)	2.91	10 <sup>9</sup> /L	1.8--6.3	
中性粒细胞百分比(GR%)	51.7	%	40--75	

嗜碱性粒细胞绝对值(BA#)	0.05	10 <sup>9</sup> /L	0--0.06	
嗜碱性粒细胞百分比(BA%)	1.0	%	0--1.0	
嗜酸性粒细胞绝对值(EO#)	1.07	10 <sup>9</sup> /L	0.02--0.52	↑
嗜酸性粒细胞百分比(EO%)	19.0	%	0.4--8.0	↑
血小板(PLT)	281	10 <sup>9</sup> /L	125--350	
血小板分布宽度(PDW)	15.8	%	15--17	
平均血小板体积(MPV)	9.1	fl	6.0--14.0	
血小板压积(PCT)	0.255	%	0.11--0.28	
红细胞(RBC)	4.58	10 <sup>12</sup> /L	4.3--5.8	
血红蛋白	140	g/L	130--175	
红细胞压积(HCT)	41.2	%	40--50	
红细胞平均体积(MCV)	90.0	fl	82--100	
平均血红蛋白含量(MCH)	30.7	pg	27--34	
平均血红蛋白浓度(MCHC)	341	g/L	316--354	
单核细胞绝对值(MO#)	0.23	10 <sup>9</sup> /L	0.1--0.60	
单核细胞百分比(MO%)	4.1	%	3--10	
红细胞分布宽度标准差(RDW-SD)	44.8	fl	35--56	
红细胞分布宽度变异系数(RDW-CV)	13.1	%	10.6--16.6	
大血小板比率	18.5	%	11--45	
大血小板数目	52	10 <sup>9</sup> /L	30--90	
未成熟粒细胞数目	0.02	10 <sup>9</sup> /L	0--999	
未成熟粒细胞百分比	0.3	%	0--100	
有核红细胞数目	0.000	10 <sup>9</sup> /L	0--9999	
有核红细胞百分比	0.00	/100WBC	0--9999	

**\*小结:**嗜酸性粒细胞绝对值(EO#)偏高(1.07 10<sup>9</sup>/L) 嗜酸性粒细胞百分比(EO%)偏高(19.0 %)

操作员：贺琰 检查日期：2023-11-02 检查医生：陈建国

### 肾功三项

项目名称	检查结果	单位	参考值	提示
肌酐(CREA)	76.00	umol/L	57--97	
尿酸(UA)	279.00	umol/L	200--420	
尿素测定 (Urea)	5.50	mmol/L	3.1--8.0	

**\*小结：**

未见异常

操作员：李丹 检查日期：2023-11-02 检查医生：陈建国

### 空腹血糖

项目名称	检查结果	单位	参考值	提示
葡萄糖(GLU)	5.33	mmol/L	3.89--6.1	

**\*小结：**

未见异常

操作员：李丹 检查日期：2023-11-02 检查医生：陈建国

### 血脂四项

项目名称	检查结果	单位	参考值	提示
动脉硬化指数	2.20		1.31--3.19	
总胆固醇(CHOL)	3.48	mmol/L	2.59--5.2	
甘油三脂(TG)	0.96	mmol/L	0.7--1.7	
低密度脂蛋白(LDL)	2.00	mmol/L	0--4.13	
高密度脂蛋白(HDL)	0.91	mmol/L	0.77--1.55	

**\*小结：**

未见异常

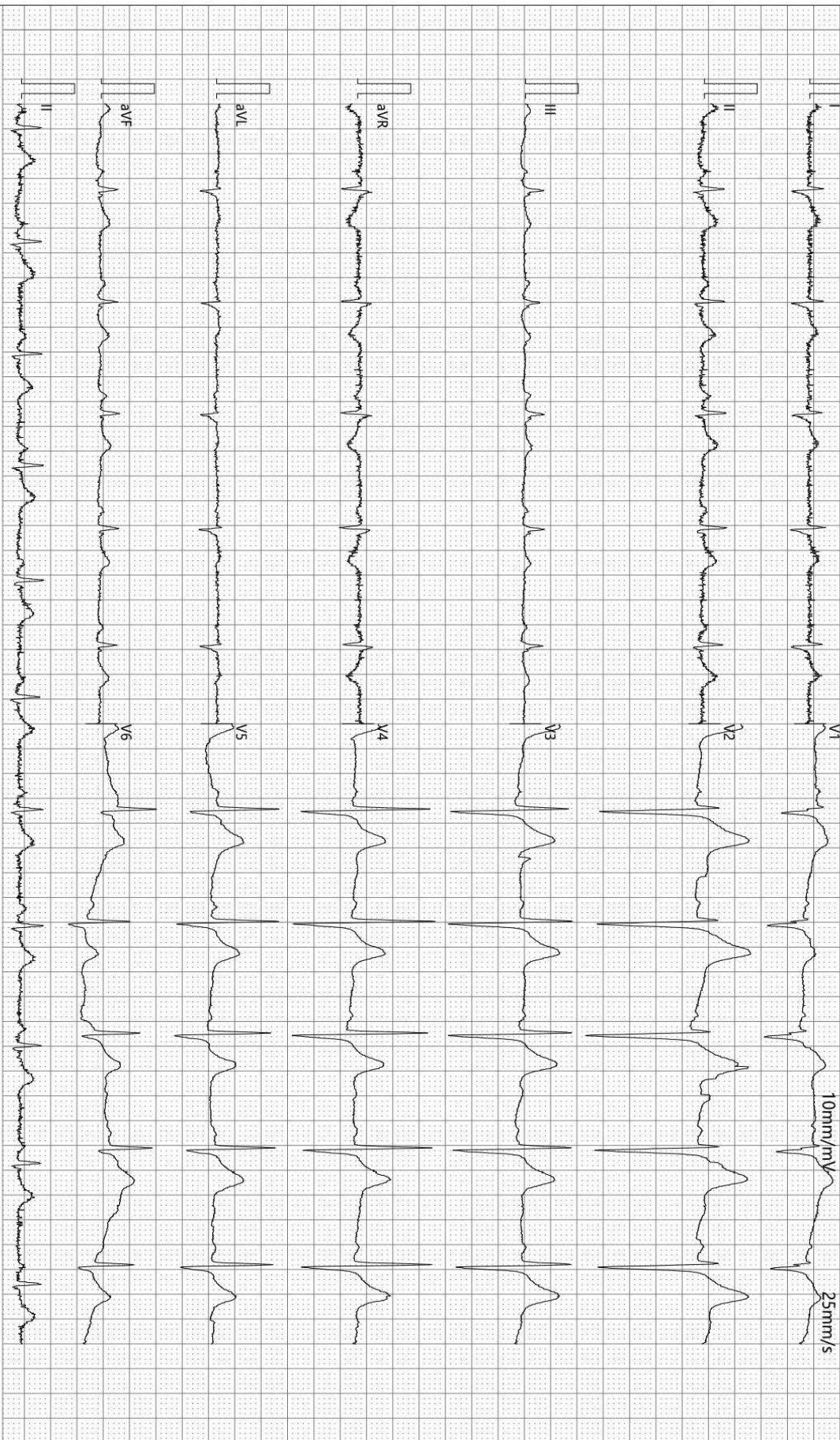
操作员：李丹 检查日期：2023-11-02 检查医生：陈建国



# 大同瑞慈康复医院 12导联心电图报告

宋筱泽 男 29岁 ID:2210100884 申请科室:瑞慈体检科 体检号:178624 病床号:

HR: 64bpm P: 101ms PR: 151ms QRS: 103 ms  
QT/QTc: 397/411ms P/QRS/T: 69/96 /56deg. RV5/SV1: 1.168/0.664mV



诊断结果:  
1. 窦性心律  
2. 心电图右偏

-35Hz AC50 检查:2023-11-02 10:20:26 打印:2023-11-02 10:30:00 报告需医生确认: 孙之生 SEMIP V1.90 仅供临床参考

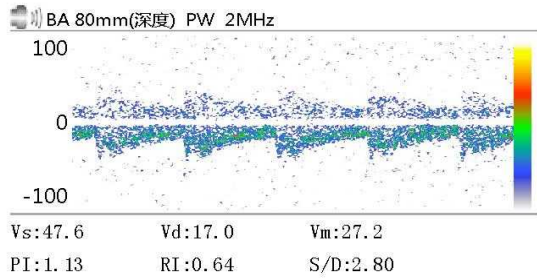
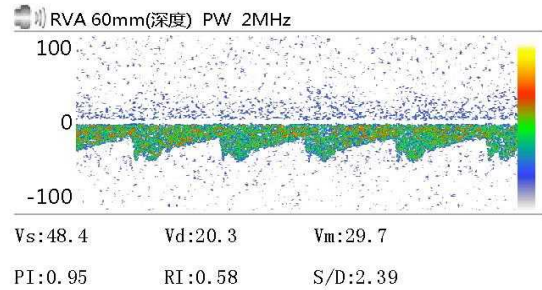
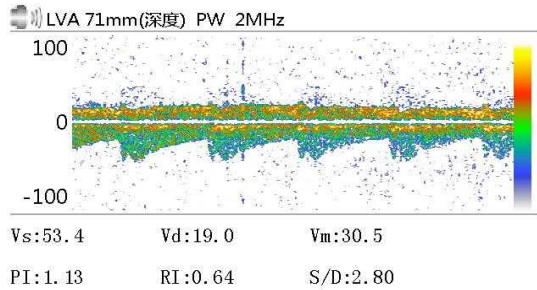
Text



# 大同瑞慈健康体检

## 颅内多普勒血流图 (TCD) 检查报告单

姓名: 宋筱泽      性别: 男      年龄: 29 岁      检查号: 2210100884  
 申请科室: 体检科      申请医师: 李菊蓉      检查类型: 颅内血管      床号:



Vs:              Vd:              Vm:  
 PI:              RI:              S/D:

Vs:              Vd:              Vm:  
 PI:              RI:              S/D:

Vs:              Vd:              Vm:  
 PI:              RI:              S/D:

医生意见  
 结论: 椎-基底动脉脑血管超声未见异常。

李菊蓉

检查日期: 2023-11-02

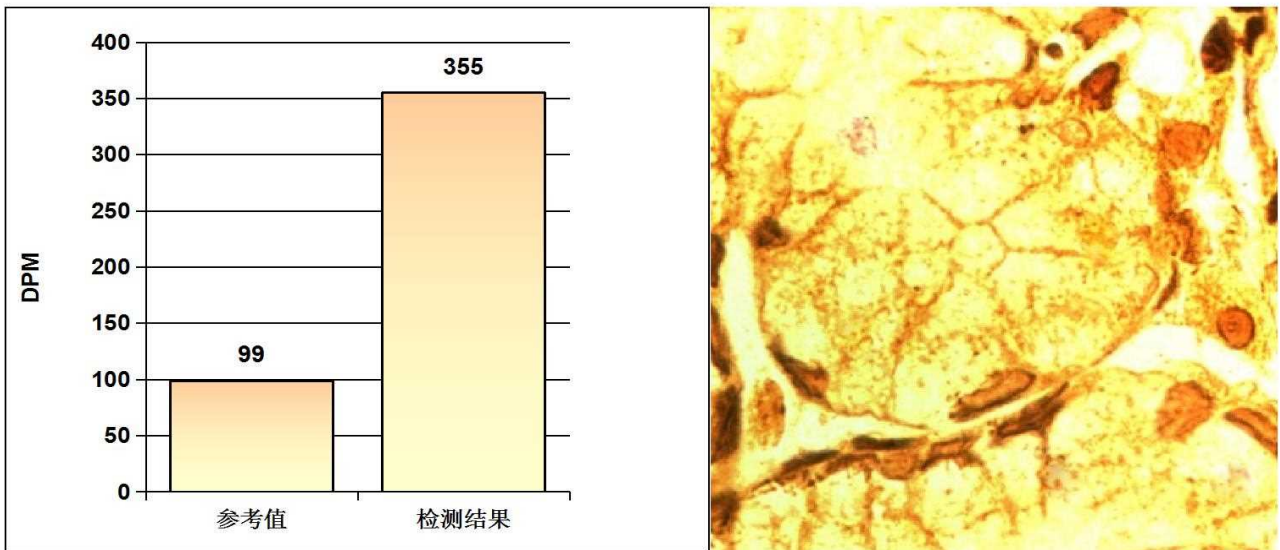
本报告单仅提供临床参考

# 大同瑞慈康复医院

## <sup>14</sup>C呼气试验检验报告

姓名	宋筱泽-T	年龄	29	性别	男
住院号	0	日期	2023/11/2 10:29:28	电话	0
送检医生	曹居杰	样品编号	7623	编号	2210100884

### <sup>14</sup>C呼气试验



#### 阳性参考值 (Disintegrations Per Minute(DPM)):

DPM值:	dpm > 2499	阳性++++
	1499 < dpm ≤ 2499	阳性+++
	499 < dpm ≤ 1499	阳性++
	149 < dpm ≤ 499	阳性+
	dpm ≤ 99	阴性
	99 < dpm ≤ 149	不确定

**检测结果:** **dpm= 355**      **阳性+**

**医生建议:** 请接受正规的根除幽门螺杆菌(HP)的治疗,并在治疗结束后一个月内复查;注意保持健康及规律饮食!

**温馨提示:** 您本次检测的结果为阳性

检测医生: \_\_\_\_\_ 曹居杰

# 大同瑞慈健康体检

## 骨密度检测报告

### 受检者信息

受检者ID: 2210100884

姓名: 宋筱泽-T

出生年月日: 1967/8/4

年龄: 56

性别: 男

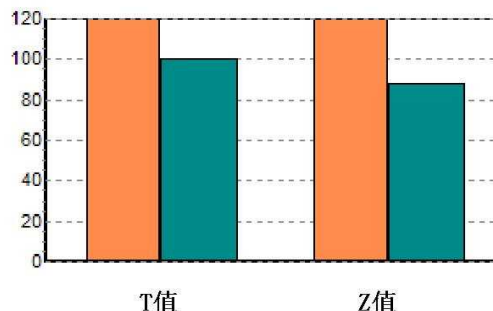
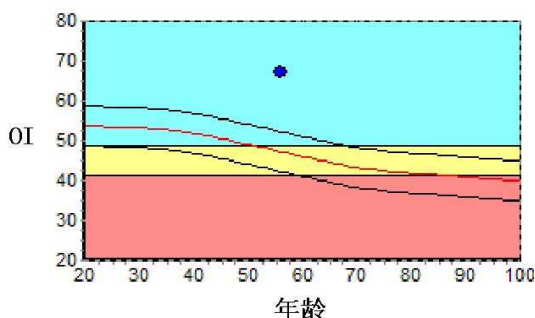
测定部位(右/左): 右

### 测定结果

测定日期: 2023/11/2 10:33:04

测试编号: 1/1

■ 受测者 ■ 平均值



数据库: Asia

OI: 66.9

SOS: 1381.7 m/s, BUA: 58.9

T值: 2.60

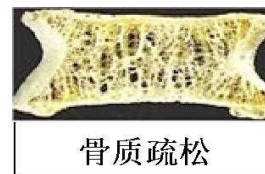
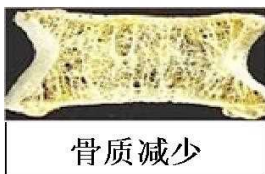Z值: 3.93

成人比: 124.1 %

同龄比: 141.6 %

OPR: N/A %

### 结果分析



### 注解

以上结论仅供参考

科室:

医生签名:

医院地址 大同瑞慈健康体检

地址 大同市平城区魏都大道79号

联系电话 0352-2824444

操作者 名燕凌

## 双源 CT 诊断图文报告

流水号: 2210100884

影像号: CT20231102061

姓名: 宋筱泽

年龄: 29 岁

性别: 男

检查设备: 西门子量子双源 CT

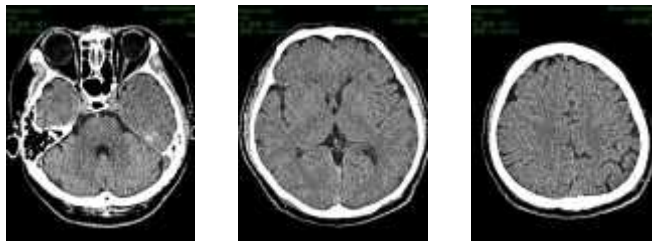体检号: 178624

申请医院: 本院

体检科室: 体检科

检查部位: 脑部双源 CT

经典图像:



影像所见:

颅脑结构双侧对称, 脑实质内未见异常密度。中线结构居中。脑沟、裂、池及脑室系统等未见异常。

影像诊断:

颅脑未见明显异常

报告医师: 剧艳军

检查日期: 2023-11-02

审核医师: 剧艳军

报告日期: 2023-11-02

## 双源 CT 诊断图文报告

流水号: 2210100884

影像号: CT20231102060

姓名: 宋筱泽

年龄: 29 岁

性别: 男

检查设备: 西门子量子双源 CT

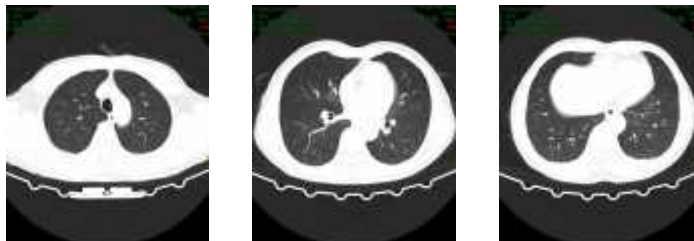体检号: 178624

申请医院: 本院

体检科室: 体检科

检查部位: 肺部双源 CT

经典图像:



影像所见:

胸廓对称, 骨性肋骨完整, 胸壁软组织结构良好, 两肺支气管血管纹理走行分布良好, 支气管束结构清晰, 双肺通气良好。肺门结构未见异常。纵隔无偏移, 段以上支气管通畅。心影及大血管形态结构正常, 纵隔内未见肿大淋巴结。胸膜未见异常。

影像诊断:

胸部未见明显异常

报告医师: 剧艳军

检查日期: 2023-11-02

审核医师: 剧艳军

报告日期: 2023-11-02

## 超声诊断图文报告

流水号: 2210100884

影像号: 1437961

姓名: 宋筱泽

年龄: 29 岁

性别: 男

检查设备: Vivid E95

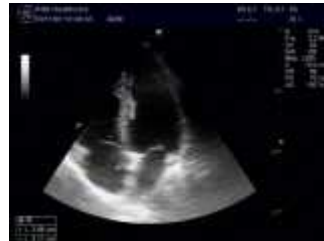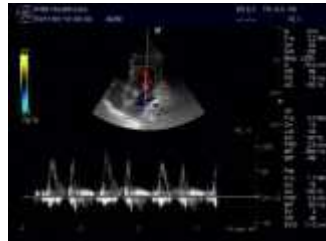体检号: 178624

申请医院: 本院

体检科室: 体检科

检查部位: 心脏彩超

经典图像:



影像所见:

超声测量 (单位: mm)

升主动脉内径 25 (32±3mm)

左房内径 30 (35mm)

室间隔 10 (8-11mm)

左室内径 47 (47±4mm)

左室后壁 10 (8-11mm)

EF66% (50-80%)

右室内径 27 (36±4mm)

右房内径 31 (36±4mm)

FS36% (28-41%)

主肺动脉内径 22 (23±3mm)

升主动脉内径正常, 心脏各腔室大小正常, 室间隔厚度正常, 左室壁未见明显节段性运动异常, 各瓣膜及启闭功能未见明显异常, 舒张期二尖瓣口血流频谱 E/A>1, 心包腔未见积液。

影像诊断:

心脏结构及功能未见明显异常

报告医师: 李菊蓉

检查日期: 2023-11-02

审核医师: 李菊蓉

报告日期: 2023-11-02

## 超声诊断图文报告

流水号: 2210100884

影像号: 1437958

姓名: 宋筱泽

年龄: 29 岁

性别: 男

检查设备: Vivid E95

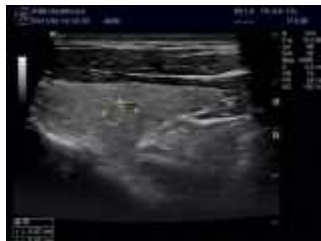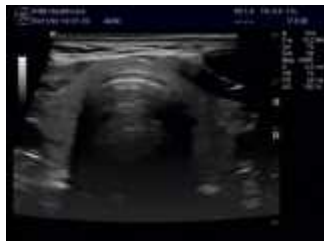体检号: 178624

申请医院: 本院

体检科室: 体检科

检查部位: 甲状腺彩超

经典图像:



影像所见:

甲状腺双侧叶形态正常, 包膜完整, 左侧叶中极探及囊实性结节, 大小约 0.7\*0.4cm, 形态规则, 边界清, 余实质回声均匀, CDFI: 未见异常血流信号。

双侧颈部未见明显肿大淋巴结。

影像诊断:

甲状腺左侧叶结节 TI-RADS 3 级

报告医师: 李菊蓉

检查日期: 2023-11-02

审核医师: 李菊蓉

报告日期: 2023-11-02

## 超声诊断图文报告

流水号: 2210100884

影像号: 1437965

姓名: 宋筱泽

年龄: 29 岁

性别: 男

检查设备: Vivid E95

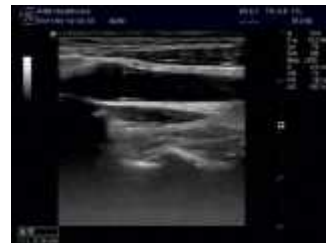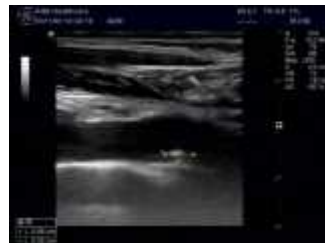
体检号: 178624

申请医院: 本院

体检科室: 体检科

检查部位: 颈部血管彩超

经典图像:



影像所见:

右锁骨下动脉起始处探及强回声斑, 大小约 5.9\*2.3mm, 双侧颈总动脉膨大处前、后壁内中膜均局限性增厚, 较厚处均位于前壁, 左侧厚约 1.5mm, 右侧厚约 1.4mm, 双侧颈内、颈外动脉起始段内中膜不增厚, 内壁欠光滑, 管壁未见明确强回声斑。CDFI: 血流充盈好。PW: 频谱形态正常。

双侧椎动脉走行正常, 椎动脉内径正常, 管壁不厚, 管腔内为无回声, CDFI: 血流充盈好。PW: 频谱正常。

影像诊断:

1. 右锁骨下动脉起始处硬斑形成
2. 双侧颈总动脉膨大处内中膜局限性增厚

报告医师: 李菊蓉

检查日期: 2023-11-02

审核医师: 李菊蓉

报告日期: 2023-11-02

## 超声诊断图文报告

流水号: 2210100884

影像号: 1437968

姓名: 宋筱泽

年龄: 29 岁

性别: 男

检查设备: Vivid E95

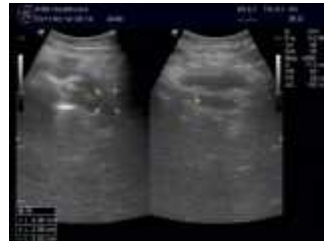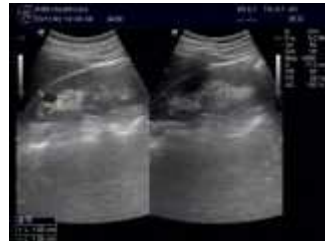体检号: 178624

申请医院: 本院

体检科室: 体检科

检查部位: 全腹彩超

经典图像:



影像所见:

肝脏大小形态正常, 包膜光滑完整, 实质回声均匀, 肝内管道系统走行清晰, 门静脉及肝内胆管不扩张。

胆囊大小形态正常, 壁不厚、光滑, 囊内透声好, 肝外胆管不扩张。

胰腺大小形态正常, 实质回声均匀, 主胰管不扩张。

脾脏大小形态正常, 实质回声均匀, 脾门静脉不宽。

双肾大小形态正常, 皮髓质分界清晰, 集合系统未见分离, 双侧输尿管未见扩张, 右肾上极探及囊性结构, 大小约 1.6\*1.3cm, 形态规则。

膀胱充盈差。

前列腺形态正常, 大小约 3.4\*2.4\*2.4cm, 实质回声欠均匀。

影像诊断:

右肾囊肿

报告医师: 李菊蓉

检查日期: 2023-11-02

审核医师: 李菊蓉

报告日期: 2023-11-02