



2210100779

大同瑞慈健康体检

报 告 册

体检编号	179650	工号	262
姓名	关海英		
性别	女	年龄	43岁
单位	中国银行大同分行		
部门	中行上悦支行		
联系电话	18635296063		
体检日期	2023-11-04		

尊敬的关海英女士您好！

首先，瑞慈健康体检全体员工欢迎您的光临，并对您的信任表示衷心的感谢！

您于 2023-11-04 （体检编号：179650）完成健康检查，本机构的各科医生已根据您的体检项目及结果，汇总成此份健康体检报告，并经总检医生审核。据此提出对您健康状况的综合分析及建议。

瑞慈健康体检倡导“大健康、大康复”，提出“健康是第一财富（Rich）”的人文理念。希望您仔细阅读并妥善地保管此份健康体检报告，并认真关注报告中的提示与建议，若您对报告内容有任何疑问，可直接与瑞慈健康体检客服部联系，进一步咨询。

健康体检咨询电话：**0352-2824444**

客户服务咨询电话：**0352-2830597**
400-6112995

瑞慈健康体检报告由下列内容组成：

第一部分：主检报告

第二部分：分科分项结果

第三部分：检验报告

第四部分：附表

主检报告

检查综述

- 1、【耳鼻喉科】（1）下鼻甲肥大
- 2、【血常规（五分类）】淋巴细胞绝对值(LY#)偏低($1.08 \times 10^9/L$)
- 3、【妇科内诊】（1）阴道炎 （2）宫颈那囊
- 4、【乳腺彩超】1.左侧乳导管局限性增宽 2.双侧乳腺结节 BI-RADS 3级 定期复查
- 5、【全腹彩超】1.肝内偏强回声结节 考虑血管瘤 2.胆囊息肉
- 6、【口腔科】（1）左上第三磨牙 右上第三磨牙 （2）牙龈萎缩 牙龈色红，探之出血 （3）牙周：牙结石
- 7、【外科（女）】（1）乳腺：右乳结节
- 8、【眼科】（1）镜0.6

医生建议

【下鼻甲肥大】：

(1)建议耳鼻喉科复查。

【淋巴细胞绝对值(LY#)偏低】：

(1)成人全血淋巴细胞正常参考值为 $0.8-4.0 \times 10^9/L$ ，占白细胞总数的20-40%，降低多见于中性粒细胞增高而致淋巴细胞相对减少。建议复查并结合其它血常规指标及临床进行综合评估。

【宫颈那囊】：

(1)宫颈腺体囊肿又叫宫颈纳氏囊肿（可称‘纳囊’或‘那囊’），同宫颈糜烂、宫颈息肉一样，是慢性宫颈炎的一种表现。

(2)临床表现时可以看到宫颈表面突出多个大小不一的青白色囊泡（并非紫色），内含黏液，小的有米粒大，大的有玉米粒大，有的可以长得很大，突出于宫颈表面，甚至到达阴道口，根部与宫颈之间有蒂相连，常合并有宫颈肥大。

(3)对其形成原因是在宫颈糜烂愈合过程中，新生的鳞状上皮覆盖宫颈腺管口或伸入腺管，将腺管口阻塞；腺管周围的结缔组织增生或瘢痕形成压迫腺管，使腺管变窄甚至阻塞，腺体分泌物引流受阻，滞留形成的囊肿叫宫颈纳氏囊肿。

(4)对小的纳囊，无任何临床症状可不予处理；对于密集的较小的纳囊或比较大的纳囊，可考虑光疗、激光、微波、自凝刀等物理治疗。

(5)对于较大的突出于宫颈表面的纳囊，可考虑电刀切除治疗。上述治疗方法均无太大痛苦，也基本不会影响日常的工作和生活。

【阴道炎】：

(1)阴道炎是阴道粘膜及粘膜下结缔组织的炎症，是妇科门诊常见的疾病。

(2)正常健康妇女，由于解剖学及生物化学特点，阴道对病原体的侵入有自然防御功能，当阴道的自然防御功能遭到破坏，则病原体易于侵入，导致阴道炎症。

(3)绝经后妇女由于雌激素缺乏，阴道上皮菲薄，细胞内糖原含量减少，阴道PH高达7左右，故阴道抵抗力低下，比青春期及育龄妇女易受感染。

(4) 阴道炎临床上以白带的性状发生改变以及外阴痒痒灼痛为主要临床特点，感染累及尿道时，可有尿痛、尿急等症状。常见的阴道炎有细菌性阴道病、滴虫性阴道炎、霉菌性阴道炎、老年性阴道炎。

(5) 阴道炎由不同的病原体感染所致，一旦出现外阴不适，白带异常，立即去医院检查，确定病原体，针对病因治疗。

【乳腺结节】：

(1) 乳腺结节是乳腺组织导管和乳小叶在结构上的退行性变及进行性结缔组织的生长，主要以乳房周围性疼痛为特征，或在情绪变化、劳累、天气变化时加重，每月月经前疼痛加剧，行经后疼痛减退或消失。其主要原因是由于内分泌失调。

(2) 建议少吃刺激性食物或进行药物治疗干预，必要时外科诊治。

【胆囊息肉】：

(1) 胆囊息肉又称胆囊隆起样病变，其临床症状无特异性，大部分患者为查体时所发现。主要症状为中上腹部隐痛。发病年龄多在 30~50 岁，以中青年为主。

(2) 一般认为，胆囊息肉是胆囊癌的诱发因素，如胆囊息肉大于 1cm 时，最好先行手术治疗，以杜绝胆囊癌的发生。

(3) 胆囊息肉临床特点有，一是发病率逐渐增高。高胆固醇饮食、长期酗酒、过多进食刺激性饮食、饮食规律紊乱如：不吃早餐、晚餐过盛、过多等不良饮食习惯多可造成胆囊息肉的形成；

(4) 二是隐蔽攻击性强。胆囊息肉多无症状，85% 以上的患者都是在例行体检中发现。3-4mm 以下的息肉在 CT 和核磁共振中难以发现或常常漏诊；

(5) 禁酒及含酒精类饮料，因酒精在体内主要通过肝脏分解、解毒，所以，酒精可直接损伤肝功能，引起肝胆功能失调，使胆汁的分泌、排出过程紊乱，从而刺激胆囊息肉增长。

(6) 饮食规律、吃好早餐对胆囊息肉患者很重要。肝脏主要分泌胆汁，分泌的胆汁存储入胆囊内，而胆汁的功能主要是消化油性食物。如果不吃早餐，胆汁在胆囊内滞留时间长，可刺激胆囊形成胆囊息肉或使原来的息肉增大或发生变化。所以，要调配营养丰富的早餐和养成吃早餐的生活习惯。

(7) 低胆固醇饮食，胆固醇摄入过多，可加重肝胆的代谢负担，并引起多余的胆固醇在胆囊壁结晶、积聚和沉淀，从而形成息肉，所以，胆囊息肉患者应降低胆固醇摄入量，尤其是晚上，应避免进食高胆固醇类食品，如鸡蛋（尤其是蛋黄）、肥肉、海鲜、无鳞鱼类、动物内脏等食品。

(8) 宜多食各种新鲜水果、蔬菜，进低脂肪、低胆固醇食品，如香菇、木耳、芹菜、豆芽、海带、藕、鱼肉、兔肉、鸡肉、鲜豆类等；宜多食干豆类及其制品；宜选用植物油，不用动物油；

(9) 少吃辣椒、生蒜等刺激性食物或辛辣食品；不用油煎、炸、烤、熏的烹调方法；饮水时，用少量山楂、银杏、绞股蓝草放入水杯中饮用。

【牙结石】：

(1) 牙结石又称牙石，是沉积在牙齿或修复体表面上已经钙化或正在钙化的菌斑或软垢。其开始时是软的，会因逐渐的钙化而变硬。它是由 75% 的磷酸钙，15-25% 的水、有机物、磷酸锰、矿酸钙及微量的钾、钠、铁所构成，并呈现出黄色、棕色或者黑色。

(2) 牙结石通常存在于唾液腺开口处的牙齿表面（例如：下颚前牙的舌侧表面，上颚后牙的颊侧表面）和牙齿的颈部，以及口腔粘膜运动不到的牙齿表面等处。

(3) 牙结石形成后，可伴随牙龈出血、牙龈萎缩、口臭等症状。

(4) 牙结石是牙周病的重要病因，它会不断刺激牙周组织，并且压迫牙龈，影响血液循环，造成牙周组织的细菌感染，形成牙周囊袋，此后更易使食物残渣、牙菌斑、牙结石等的堆积，最终牙周支持组织全部破坏，导致牙齿松动，以至于不得不拔除牙齿。

(5) 早晚刷牙、饭后漱口是防治牙结石形成的最重要措施。应采取正确的竖刷牙法和巴氏刷牙法，纠正横刷牙法。

(6) 多吃富有维生素的粗纤维食物，如肉、蛋、各种蔬菜和水果，充分咀嚼以利于牙面清洁。少吃甜食及黏性很强的食物，不吃零食。

(7) 建议每半年进行一次口腔健康检查，每年进行 2-3 次全口超声波洁牙术，使牙面、牙颈部经常处于洁净状态。

【牙龈色红，探之出血】：

(1) 牙龈的这种情况一般是由于牙结石导致的牙龈局部发炎。

(2) 必须坚持每天认真和合理刷牙（采用竖刷牙），彻底清除牙菌斑。要经常检查口腔，保持口腔卫生，防止牙龈出血。

(3) 正确的刷牙方法是：顺着牙齿长轴方向，上牙向下刷，下牙往上刷，每个牙面都要刷到，这样刷牙不仅能把牙刷干净而且对牙龈起到按摩作用，促进牙龈的血液循环。

(4) 建议每半年进行一次口腔健康检查，每年进行 2-3 次全口超声波洁牙术，使牙面、牙颈部经常处于洁净状态。

(5) 注意口腔清洁卫生，养成早晚刷牙，饭后漱口的良好习惯。

(6) 及时治疗牙龈炎，防止炎症侵犯深部牙周组织，形成牙周炎。

(7) 养成清晨排便习惯。进餐要规律，细嚼慢咽，多食蔬菜，如胡萝卜、菠菜、木耳。适量进食水果，如山楂、苹果。男性少抽烟少喝酒。

【牙龈萎缩】：

(1) 牙龈生理性萎缩主要是龈缘部分存在异物又长期得不到清理，细菌滋生刺激长期存在所致；另外随着年龄的增长也会或多或少发生萎缩，致使牙龈暴露，这种生理性萎缩，是无需要治疗的。

(2) 炎症性的牙龈萎缩，主要表现为牙龈红肿胀痛，刷牙常见出血，对冷热温度变化及酸性食物等异常敏感，妨碍进食，尤其应该注意防治。

(3) 掌握正确竖刷牙的刷牙方法，注意口腔清洁卫生，养成早晚刷牙，饭后漱口的良好习惯。

(4) 定期到医院检查治疗，每年进行 2-3 次全口超声波洁牙术。

(5) 补充维生素 C 等微量元素，多食水果蔬菜，戒烟限酒，避免熬夜的不良生活习惯。

【肝血管瘤】：

(1) 肝血管瘤是肝脏常见的良性肿瘤，属先天性发育异常。

(2) 肝血管瘤如 5CM 以下，静止不发展无任何自觉症状，一般不需要特殊治疗。如体积增大，可压迫周围器官（胆、胰、胃等），出现上腹饱胀感；若加速增大，为防止破裂大出血应手术切除。

(3) 日常生活中应注意保持心情舒畅，切忌大怒大暴。多吃蔬菜水果，进食不宜过饱，宜食清淡富含营养的食物，保持大便通畅，防止便秘。

(4) 不宜做剧烈运动，可做低强度运动，防止过度用力，以免增加腹腔压力。

(5) 首次发现，应往肝胆外科复查，除外肝内其它占位性病变。定期进行肝脏彩超超检查，追踪比较，若无变化可继续观察，无需作特殊处理。若瘤体增大或有症状者，应及时诊治。

【左侧乳导管局限性增宽】：

(1) 建议外科诊断治疗

【右乳结节】：

(1) 乳腺结节是乳腺组织导管和乳小叶在结构上的退行性变及进行性结缔组织的生长，主要以乳房周围性疼痛为特征，或在情绪变化、劳累、天气变化时加重，每月月经前疼痛加剧，行经后疼痛减退或消失。其主要原因是由于内分泌失调。

(2) 建议少吃刺激性食物或进行药物治疗干预，必要时外科诊治。

汇总医生： 樊兴国

主检日期： 2023-11-07

主检医生：

分科结果

身高、体重、血压

项目名称	检查结果	项目名称	检查结果
身高	159cm	体重	54kg
血压	115/71mmHg		

***小结：**

未见异常

操作员：闫辛儿

检查日期：2023-11-05

检查医生：名燕凌

内科

项目名称	检查结果	项目名称	检查结果
心率	80 次/min	心律	齐
心脏杂音	无	心界	正常
肺部	正常	呼吸音	呼吸音清
啰音	未闻及	叩诊	叩诊呈清音
腹部触诊	腹部平软	发育	正常
肝胆	肋下未触及	脾脏	肋下未触及
双肾	无叩击痛	肠鸣音	正常
营养	良好	神经系统	正常
生理反射	生理反射存在	病理反射	病理反射未引出
颅神经	正常	运动功能	正常
深浅感觉	正常	其它	无异常发现
既往史	无		

***小结：**

未见异常

操作员：名燕凌

检查日期：2023-11-05

检查医生：名燕凌

外科（女）

项目名称	检查结果	项目名称	检查结果
皮肤	正常	甲状腺	无肿大
浅表淋巴结	无肿大	肛门	拒检
泌尿外生殖器	正常	四肢关节	未见异常
腹股沟	未见异常	足背动脉	正常
紫绀	无	色素沉着	无
脱毛	无	脱色	无
浮肿	无	皮下结节	无
头颅	正常	颈部	正常
乳腺	右乳结节	脊柱	正常
直肠	未检	皮肤黄疸	无
四肢	活动正常	其他	无

*小结:

(1) 乳腺：右乳结节

操作员：魏利平

检查日期:2023-11-05

检查医生：魏利平

眼科

项目名称	检查结果	项目名称	检查结果
视力(左)	镜 0.6	视力(右)	镜 0.8
辨色力	正常	眼睑	正常
结膜	正常	泪器	正常
角膜	正常	虹膜	正常
瞳孔	正常	晶状体	正常
玻璃体	正常	眼底	未见异常

*小结:

(1) 镜 0.6

操作员：田野青

检查日期:2023-11-05

检查医生：田野青

耳鼻喉科

项目名称	检查结果	项目名称	检查结果
听力(左)	正常	听力(右)	正常
外耳道	正常	鼓膜	正常
鼻窦	正常	鼻中隔	正常
鼻腔	下鼻甲肥大	扁桃体	无肿大
嗅觉	正常	咽喉	正常

***小结:**

(1) 下鼻甲肥大

操作员：王存宝 检查日期:2023-11-05 检查医生：王存宝

妇科内诊

项目名称	检查结果	项目名称	检查结果
外阴	正常	尿道口	正常
阴道	阴道炎	子宫	正常
附件	正常	宫颈	宫颈那囊
后穹窿	正常		

***小结:**

(1) 阴道炎

(2) 宫颈那囊

操作员：智美玲 检查日期:2023-11-05 检查医生：智美玲

口腔科

项目名称	检查结果	项目名称	检查结果
唇颊	正常	齿	左上第三磨牙&右上第三磨牙伸长无对颌牙
牙龈	牙龈萎缩&牙龈色红, 探	牙周	牙结石III度

	之出血		
舌腭	正常	腮腺	正常
颌下腺	正常	颞下颌关节	正常

***小结：**

- (1) 左上第三磨牙 右上第三磨牙
- (2) 牙龈萎缩 牙龈色红，探之出血
- (3) 牙周：牙结石

操作员：麻剑 检查日期:2023-11-05 检查医生：麻剑

检验报告

血流变

项目名称	检查结果	单位	参考值	提示
全血粘度高切 200/s	3.73	mpas	3.36--4.32	
全血粘度中切 100/s	4.01	mpas	3.43--4.59	
全血粘度中切 50/s	4.43	mpas	3.85--5.45	
全血还原粘度高切	6.15	mpas	3.69--8.74	
全血还原粘度低切	44.30	mpas	26.87--47.57	
血浆粘度	1.45	mpas	1.26--1.70	
血沉(ESR)	4.60	mm/h	0--20	
红细胞压积	0.37	L/L	0.35--0.45	
红细胞聚集指数	4.79		3.19--5.33	
红细胞变形指数	0.85		0.53--1.11	
红细胞刚性指数	4.24		2.17--6.94	
血沉方程 K 值	12.63	mm/h	0--80.48	
全血粘度 1/s	17.84	mpas	13.79--17.91	
全血高切相对指数	2.57		1.9--3.4	
全血低切相对指数	12.30		8.1--14.2	

*小结:

未见异常

操作员：梁可欣

检查日期:2023-11-05

检查医生:陈建国

尿液分析+尿沉渣

项目名称	检查结果	单位	参考值	提示
白细胞尿	0	个/ul	0--13	
上皮细胞(EC)	0	/HP	0--28	
管型(CAST)	0	个/ul	0--1	

霉菌(尿)	0	/HP	0--0	
结晶	0	/HP	0--10	
透明度(CLA)	清亮			
胆红素(BIL)	-		阴性	
隐血(ERY)	-		阴性	
小圆上皮细胞(SRC)	0	个/ul	0--0	
维生素 C	-		阴性	
异常红细胞	0	个/ul	0--3	
红细胞(正常)	0	个/ul	0--6	
鳞状上皮细胞	0	个/ul	0--0	
粘液丝	0	个/ul	0--0	
颜色(Colour)	淡黄色			
尿葡萄糖(GLU)	-		阴性	
酮体(KET)	-		阴性	
比重(SG)	1.020		1.003--1.030	
酸碱度(PH)	6.5		4.5--8.0	
尿蛋白质(PRO)	-		阴性	
尿胆原(URO)	-		阴性	
亚硝酸盐(NIT)	-		阴性	
红细胞(尿)(RBC)	0	个/ul	0--6	
尿白细胞(LEU)	-		阴性	

***小结:**

未见异常

操作员：赵伟 检查日期:2023-11-05 检查医生:陈建国

肝功七项

项目名称	检查结果	单位	参考值	提示
总蛋白(T PROT)	68.2	g/L	65--85	

白蛋白(ALB)	44.50	g/L	40--55	
球蛋白(GLB)	23.70	g/L	15--35	
白蛋白/球蛋白(ALB/GLB)	1.88		1.0--2.5	
总胆红素(TBIL)	13.00	umol/L	0--21	
丙氨酸氨基转移酶(ALT)	23.00	U/L	7--40	
门冬氨酸氨基转移酶(AST)	18.00	U/L	13--35	

***小结:**

未见异常

操作员：王文静 检查日期:2023-11-05 检查医生:陈建国

心肌酶谱

项目名称	检查结果	单位	参考值	提示
乳酸脱氢酶(LDH)	154.00	U/L	120--250	
肌酸激酶(CK)	58.00	U/L	40--200	
肌酸激酶同工酶(CK-Mb(M))	13	U/L	0--25	
高敏肌钙蛋白(Tnl)	2.50	pg/ml	0--46.47	

***小结:**

未见异常

操作员：王文静 检查日期:2023-11-05 检查医生:陈建国

血常规（五分类）

项目名称	检查结果	单位	参考值	提示
白细胞(WBC)	4.05	10 ⁹ /L	3.5--9.5	
淋巴细胞绝对值(LY#)	1.08	10 ⁹ /L	1.1--3.2	↓
淋巴细胞百分比(LY%)	26.8	%	20--50	
中性粒细胞绝对值(GR#)	2.54	10 ⁹ /L	1.8--6.3	
中性粒细胞百分比(GR%)	62.8	%	40--75	

嗜碱性粒细胞绝对值(BA#)	0.02	10 ⁹ /L	0--0.06
嗜碱性粒细胞百分比 (BA%)	0.4	%	0--1.0
嗜酸性粒细胞绝对值(EO#)	0.09	10 ⁹ /L	0.02--0.52
嗜酸性粒细胞百分比 (EO%)	2.2	%	0.4--8.0
血小板(PLT)	251	10 ⁹ /L	125--350
血小板分布宽度(PDW)	16.0	%	15--17
平均血小板体积(MPV)	9.4	fl	6.0--14.0
血小板压积(PCT)	0.236	%	0.11--0.28
红细胞(RBC)	3.92	10 ¹² /L	3.8--5.1
血红蛋白	129	g/L	115--150
红细胞压积(HCT)	37.6	%	35--45
红细胞平均体积(MCV)	95.9	fl	82--100
平均血红蛋白含量(MCH)	32.9	pg	27--34
平均血红蛋白浓度(MCHC)	343	g/L	316--354
单核细胞绝对值(MO#)	0.32	10 ⁹ /L	0.1--0.60
单核细胞百分比(MO%)	7.8	%	3--10
红细胞分布宽度标准差 (RDW-SD)	43.9	fl	35--56
红细胞分布宽度变异系数 (RDW-CV)	12.1	%	10.6--16.6
大血小板比率	20.9	%	11--45
大血小板数目	53	10 ⁹ /L	30--90
未成熟粒细胞数目	0.00	10 ⁹ /L	0--999
未成熟粒细胞百分比	0.1	%	0--100
有核红细胞数目	0.000	10 ⁹ /L	0--9999
有核红细胞百分比	0.00	/100WBC	0--9999

***小结:**淋巴细胞绝对值(LY#)偏低(1.08 10⁹/L)

操作员：贺琰 检查日期：2023-11-05 检查医生：陈建国

肾功三项

项目名称	检查结果	单位	参考值	提示
肌酐(CREA)	55.00	umol/L	41--73	
尿酸(UA)	248.00	umol/L	140--340	
尿素测定 (Urea)	4.20	mmol/L	2.6--7.5	

***小结：**

未见异常

操作员：王文静 检查日期：2023-11-05 检查医生：陈建国

空腹血糖

项目名称	检查结果	单位	参考值	提示
葡萄糖(GLU)	5.06	mmol/L	3.89--6.1	

***小结：**

未见异常

操作员：王文静 检查日期：2023-11-05 检查医生：陈建国

血脂四项

项目名称	检查结果	单位	参考值	提示
动脉硬化指数	1.73		1.31--3.19	
总胆固醇(CHOL)	4.61	mmol/L	2.59--5.2	
甘油三脂(TG)	0.91	mmol/L	0.7--1.7	
低密度脂蛋白(LDL)	2.54	mmol/L	0--4.13	
高密度脂蛋白(HDL)	1.47	mmol/L	0.77--1.55	

***小结：**

未见异常

操作员：王文静 检查日期：2023-11-05 检查医生：陈建国

人乳头瘤病毒检查 (HPV)

项目名称	检查结果	单位	参考值	提示
人乳头瘤病毒 (HPV)	HPV 低危型：阴性 HPV 高危型：阴性			

***小结：**

HPV 低危型：阴性

HPV 高危型：阴性

操作员：康建忠 检查日期:2023-11-06 检查医生：

大同现代医学检验实验室

液基薄层细胞学图文报告

ID: 2023091055

病理号: 087280

姓名: 关海英

性别: 女

年龄: 43岁

送检科室:

电话号码: 18635296063

床号:

病历号:

体检号: 2210100779

送检医院: 大同瑞慈康复体检

送检日期: 2023-11-06

末次月经:

送检医生:

采样日期:

报告日期: 2023-11-06

标本满意度: 满意

细胞量: >45%

红细胞:

经期样本:

颈管细胞:

化生细胞:

鳞状细胞:

宫颈柱状细胞:

未见上皮内病变/恶性细胞:

正常范围内:

- 良性反应性改变:
- 炎症:
 - 轻度:
 - 中度:
 - 重度:
 - 放疗:
 - 妊娠:
 - 萎缩性:
 - 宫内避孕器:
 - 其他:

病原体: 滴虫感染: 念珠菌感染: 细菌感染:

提示 HPV 感染: 疱疹病毒感染:

鳞状上皮细胞分析:

- 非典型鳞状细胞:
- 倾向上皮内瘤变:
 - 倾向良性反应性改变:
 - 不能明确意义(ASC-US):
 - 不排除高度病变(ASC-H):
- 上皮内低度病变: 鳞癌:
- 上皮内高度病变:
- CIN2:
 - CIN3:

腺上皮细胞分析:

非典型腺细胞:

- 宫内膜:
- 来源不明:

非典型腺细胞(宫颈管):

- 倾向原位腺癌:
- 不能明确意义:
- 倾向良性反应性改变:

腺癌:

- 宫颈管:
- 宫内膜:
- 其它:

炎细胞:

- 轻度:
- 中度:
- 重度:

可疑腺癌:

诊断意见: 未见上皮内病变或恶性细胞 (NILM)。

建议:

报告医师: 张荣生

地址: 大同市魏都大道 79 号, 本报告医师签字后有效
咨询: 0352-2830587 4006-122-995

妇科细胞学是筛查项目, 出于技术原因, 可能会有假阴性结果, 本检测仅对来样负责, 如果对结果有疑义, 请在收到报告 7 天内与我们联系。

瑞慈健康体检

人乳头瘤病毒（HPV）基因分型检测报告

姓名：关海英 科室：妇科 病历号：
性别：女 房/床号： 标本编号： 133170
年龄：43 送检医生： 接收日期： 2023年11月05日
电话： 门诊/住院号 标本条码号： 2311043000968
临床诊断：

标本类型：宫颈脱落细胞 标本状态：可用
检测方法：反向点杂交法
检测内容：低危型：HPV6、11、42、43、81、83
高危型：HPV16、18、31、33、35、39、45、51、52、53、56、58、59、66、68、73、82

检测结果：低危型：阴性
高危型：阴性

6	11	16	18	31	33	35	39	编号
42	43	45	51	52	53	56	58	133170
59	66	68	73	81	82	83	IC ●	HPV

结果分析及提示：

- HPV感染是宫颈癌的主要病因，大部分HPV感染会自行消退，与年龄及个人免疫能力有关。
- HPV基因分型检测是宫颈病变及宫颈癌筛查的重要手段。
- 低危型HPV感染能引起良性病变，如生殖器湿疣。
- 高危型HPV持续感染导致宫颈高级别病变的风险显著增加。

检测日期：2023年11月06日 检测者：王小雪 审核者：康建忠

备注：本报告仅对所检测样本负责，结果分析和提示仅供临床参考。

大同瑞慈康复医院 12导联心电图报告

关海英 女 43岁

体检号:179650

病床号:

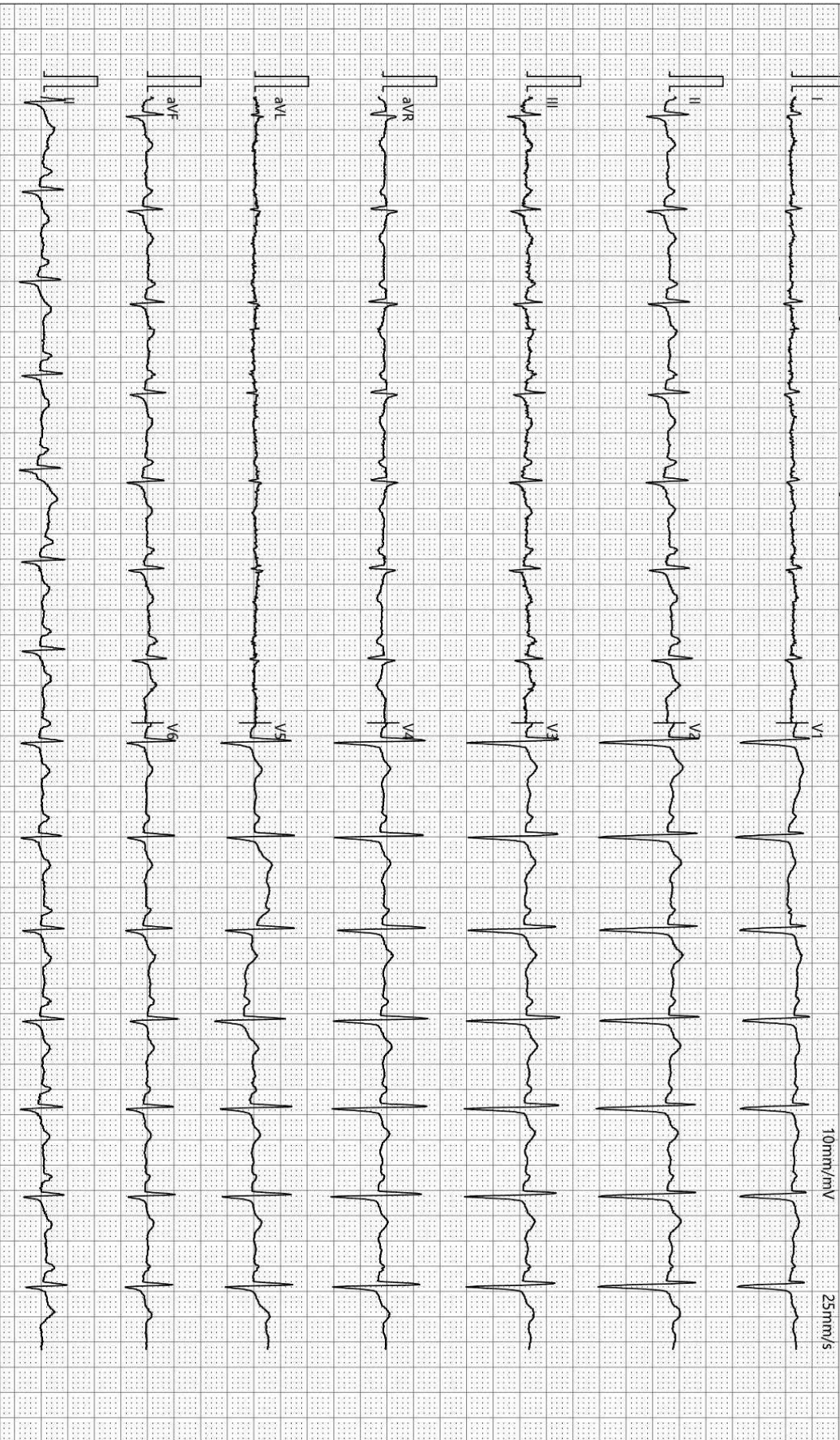
诊断结果:

- 1.窦性心律
- 2.正常心电图

诊断医生:

关海英

HR	: 82bpm	[60 ~ 100bpm]
P	: 95ms	[0 ~ 110ms]
PR	: 161ms	[120 ~ 200ms]
QRS	: 85ms	[60 ~ 100ms]
QT/QTc	: 359/421ms	[320 ~ 440/0 ~ 460ms]
P/QRS/T	: 79.1 / 59.7 / 70deg.	[0 ~ 75 / -30 ~ 90 / 0 ~ 75deg]
RV5/SV1	: 0.764/0.983mV	[0.0 ~ 2.5 / 0.0 ~ 2.0mV]



检查时间:2023-11-04 15:10:48

诊断时间:2023-11-04 15:24:30

SEMIP V1.90

仅供临床参考

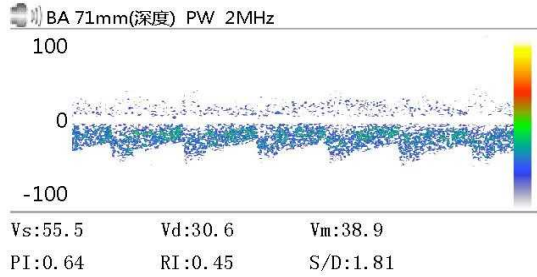
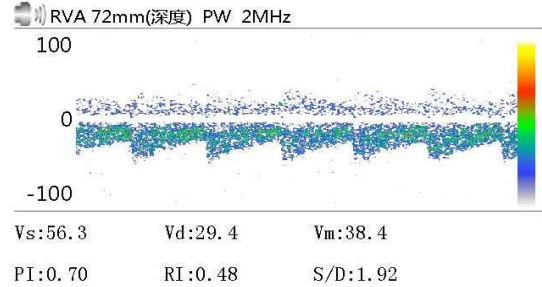
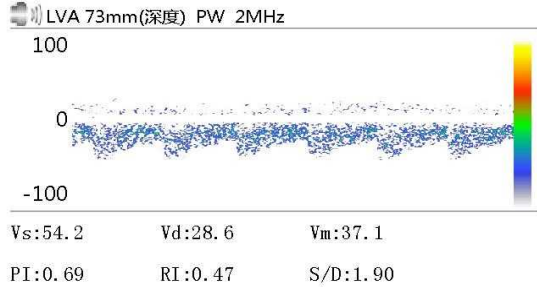
Text



大同瑞慈健康体检

颅内多普勒血流图 (TCD) 检查报告单

姓名: 关海英 性别: 女 年龄: 43 岁 检查号: 2210100779
 申请科室: 体检科 申请医师: 李菊蓉 检查类型: 颅内血管 床号:



Vs: Vd: Vm:
 PI: RI: S/D:

Vs: Vd: Vm:
 PI: RI: S/D:

Vs: Vd: Vm:
 PI: RI: S/D:

医生意见

结论: 椎-基底动脉脑血管超声未见异常。

李菊蓉

检查日期: 2023-11-05

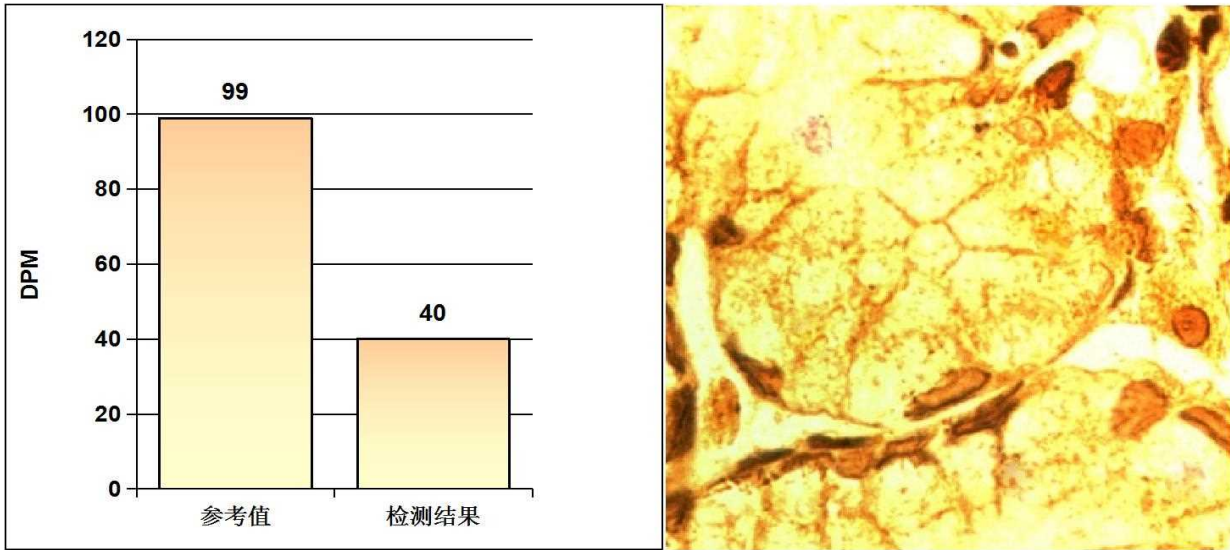
本报告单仅提供临床参考

大同瑞慈康复医院

¹⁴C呼气试验检验报告

姓名	关海英	年龄	43	性别	女
住院号	0	日期	2023/11/5 9:26:24	电话	0
送检医生	曹居杰	样品编号	7669	编号	2210100779

¹⁴C呼气试验



阳性参考值 (Disintegrations Per Minute(DPM)):

DPM值:	dpm > 2499	阳性++++
	1499 < dpm ≤ 2499	阳性+++
	499 < dpm ≤ 1499	阳性++
	149 < dpm ≤ 499	阳性+
	dpm ≤ 99	阴性
	99 < dpm ≤ 149	不确定

检测结果: **dpm= 40** **阴性**

医生建议: 注意保持健康及规律饮食

温馨提示: 您本次检测的结果为阴性

检测医生: 曹居杰

大同瑞慈健康体检

骨密度检测报告

受检者信息

受检者ID: 2210100779

姓名: 关海英

出生年月日: 1979/12/5

年龄: 43

性别: 女

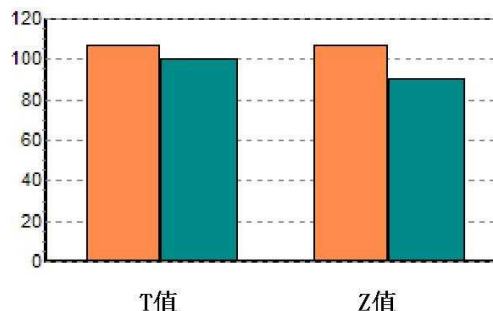
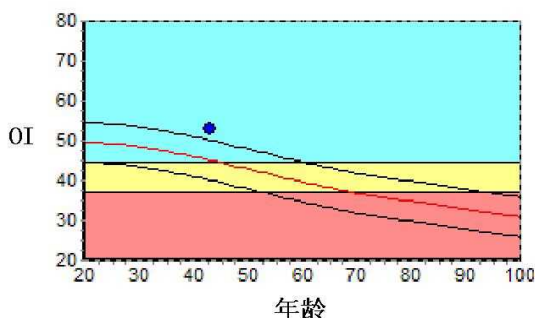
测定部位(右/左): 右

测定结果

测定日期: 2023/11/4 15:19:39

测试编号: 1/1

受测者 平均值



数据库: Asia

OI: 53.0

SOS: 1371.2 m/s, BUA: 36.3

T值: 0.66

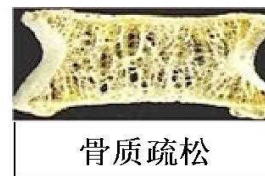
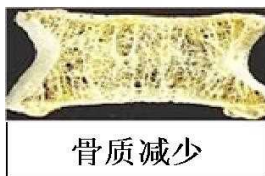Z值: 1.57

成人比: 106.6 %

同龄比: 117.4 %

OPR: N/A %

结果分析



注解

以上结论仅供参考

科室:

医生签名:

医院地址 大同瑞慈健康体检

地址 大同市平城区魏都大道79号

联系电话 0352-2824444

操作者 名燕凌

双源 CT 诊断图文报告

流水号: 2210100779

影像号: CT20231104115

姓名: 关海英

年龄: 43 岁

性别: 女

检查设备: 西门子量子双源 CT

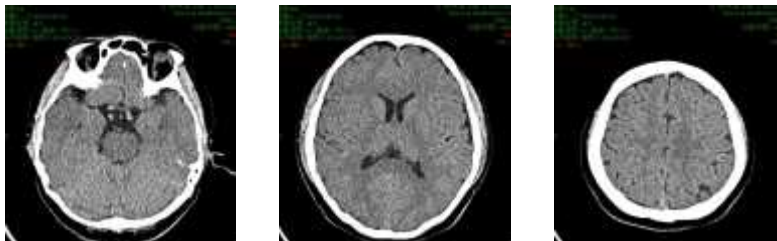体检号: 179650

申请医院: 本院

体检科室: 体检科

检查部位: 脑部双源 CT

经典图像:



影像所见:

颅脑结构双侧对称, 脑实质内未见异常密度。中线结构居中。脑沟、裂、池及脑室系统等未见异常。

影像诊断:

颅脑未见明显异常

报告医师: 剧艳军

检查日期: 2023-11-05

审核医师: 剧艳军

报告日期: 2023-11-05

双源 CT 诊断图文报告

流水号: 2210100779

影像号: CT20231104114

姓名: 关海英

年龄: 43 岁

性别: 女

检查设备: 西门子量子双源 CT

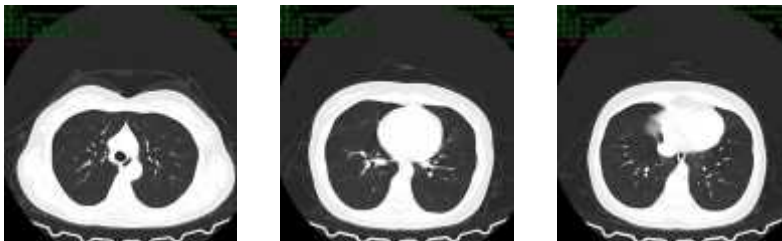体检号: 179650

申请医院: 本院

体检科室: 体检科

检查部位: 肺部双源 CT

经典图像:



影像所见:

胸廓对称, 骨性肋骨完整, 胸壁软组织结构良好, 两肺支气管血管纹理走行分布良好, 支气管束结构清晰, 双肺通气良好。肺门结构未见异常。纵隔无偏移, 段以上支气管通畅。心影及大血管形态结构正常, 纵隔内未见肿大淋巴结。胸膜未见异常。

影像诊断:

胸部未见明显异常

报告医师: 剧艳军

检查日期: 2023-11-05

审核医师: 剧艳军

报告日期: 2023-11-05

超声诊断图文报告

流水号: 2210100779

影像号: 1441261

姓名: 关海英

年龄: 43 岁

性别: 女

检查设备: Vivid E95

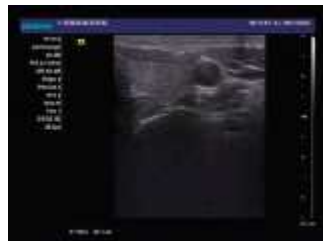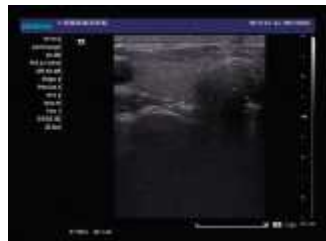体检号: 179650

申请医院: 本院

体检科室: 体检科

检查部位: 甲状腺彩超

经典图像:



影像所见:

甲状腺双侧叶形态正常, 包膜完整, 实质回声均匀, CDFI: 未见异常血流信号。
双侧颈部未见明显肿大淋巴结。

影像诊断:

甲状腺双侧叶未见异常

报告医师: 李菊蓉

检查日期: 2023-11-05

审核医师: 李菊蓉

报告日期: 2023-11-05

超声诊断图文报告

流水号: 2210100779

影像号: 1441277

姓名: 关海英

年龄: 43 岁

性别: 女

检查设备: Vivid E95

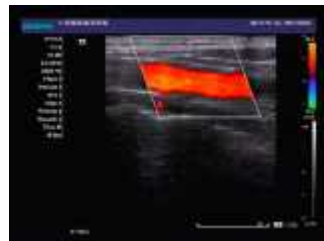
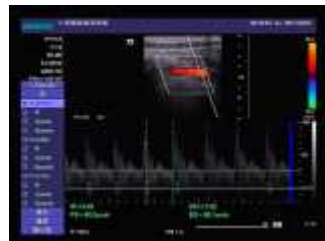体检号: 179650

申请医院: 本院

体检科室: 体检科

检查部位: 颈部血管彩超

经典图像:



影像所见:

右锁骨下动脉起始处、双侧颈总动脉、颈内、颈外动脉起始段内中膜不增厚, 内壁欠光滑, 管壁未见明确强回声斑。CDFI: 血流充盈好。PW: 频谱形态正常。

双侧椎动脉走行正常, 椎动脉内径正常, 管壁不厚, 管腔内为无回声, CDFI: 血流充盈好。PW: 频谱正常。

	内径 mm	流速 cm/s	RI
左侧椎动脉	3.2	68.2	0.62
右侧椎动脉	3.1	54.9	0.61

影像诊断:

双侧颈动脉、椎动脉未见明显异常

报告医师: 李菊蓉

检查日期: 2023-11-05

审核医师: 李菊蓉

报告日期: 2023-11-05

超声诊断图文报告

流水号: 2210100779

影像号: 1441263

姓名: 关海英

年龄: 43 岁

性别: 女

检查设备: Vivid E95

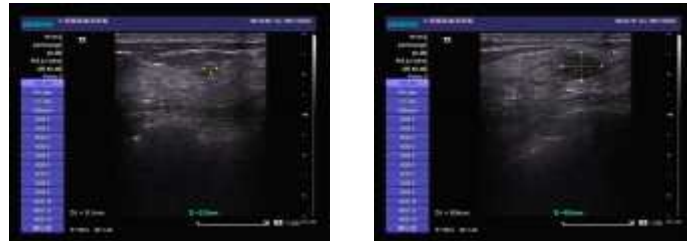体检号: 179650

申请医院: 本院

体检科室: 体检科

检查部位: 乳腺彩超

经典图像:



影像所见:

双侧乳腺腺体层次清晰, 右乳腺体厚 1.1cm, 左乳腺体厚 1.1cm, 左乳 2 点乳导管局限性增宽, 宽约 0.23cm, 左乳 11 点位探及一低回声结节, 大小约 0.3*0.2cm, 边界清, 形态规则, 左乳 3 点位探及一囊性结节, 大小约 0.4*0.3cm, 边界清, 右乳 12 点位探及一低回声结节, 大小约 1.0*0.7cm, 右乳 10 点位探及一低回声结节, 大小约 0.7*0.5cm, 另于其旁探及一低回声结节, 大小约 0.4*0.3cm, 右乳 8 点位探及一低回声结节, 大小约 0.3*0.2cm, 均边界清, 形态规则, CDFI: 未见异常血流信号。
双侧腋下未见明显肿大淋巴结。

影像诊断:

1. 左侧乳导管局限性增宽
2. 双侧乳腺结节 BI-RADS 3 级 定期复查

报告医师: 李菊蓉

检查日期: 2023-11-05

审核医师: 李菊蓉

报告日期: 2023-11-05

超声诊断图文报告

流水号: 2210100779

影像号: 1441279

姓名: 关海英

年龄: 43 岁

性别: 女

检查设备: Vivid E95

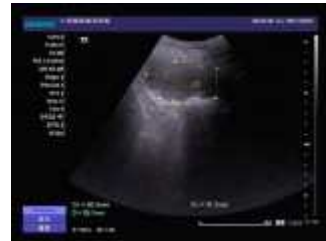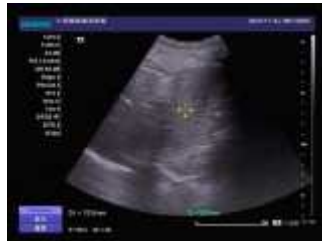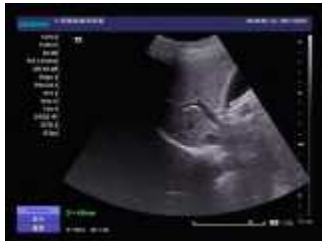体检号: 179650

申请医院: 本院

体检科室: 体检科

检查部位: 全腹彩超

经典图像:



影像所见:

肝脏大小形态正常,包膜光滑完整,肝内探及偏强回声结节,大小约 1.3*1.0cm,边界清,形态规则,余实质回声均匀,肝内管道系统走行清晰,门静脉及肝内胆管不扩张。
胆囊大小形态正常,壁不厚、光滑,壁上探及强回声凸起,直径约 0.5cm,后无声影,囊内透声好,肝外胆管不扩张。
胰腺大小形态正常,实质回声均匀,主胰管不扩张。
脾脏大小形态正常,实质回声均匀,脾门静脉不宽。
双肾大小形态正常,皮髓质分界清晰,集合系统未见分离,双侧输尿管未见扩张。
膀胱充盈佳,未见明显异常。
前位子宫,大小约 5.0*3.7*4.9cm,肌壁回声均匀,内膜线清晰,厚 0.6cm,宫颈厚约 2.9cm,双侧附件区未见异常。

影像诊断:

1. 肝内偏强回声结节 考虑血管瘤
2. 胆囊息肉

报告医师: 李菊蓉

检查日期: 2023-11-05

审核医师: 李菊蓉

报告日期: 2023-11-05