



2210100752

# 大同瑞慈健康体检

## 报 告 册

体检编号	127486	工号	235
姓名	姜莉莉		
性别	女	年龄	40岁
单位	中国银行大同分行		
部门	中行前进街支行		
联系电话	18103529808		
体检日期	2023-12-13		

尊敬的 姜莉莉女士 您好！

首先,瑞慈健康体检全体员工欢迎您的光临,并对您的信任表示衷心的感谢！

您于 2023-12-13 (体检编号: 127486) 完成健康检查,本机构的各科医生已根据您的体检项目及结果,汇总成此份健康体检报告,并经总检医生审核。据此提出对您健康状况的综合分析及建议。

瑞慈健康体检倡导“大健康、大康复”,提出“健康是第一财富 (Rich)”的人文理念。希望您仔细阅读并妥善地保管此份健康体检报告,并认真关注报告中的提示与建议,若您对报告内容有任何疑问,可直接与瑞慈健康体检客服部联系,进一步咨询。

健康体检咨询电话: **0352-2824444**

客户服务咨询电话: **0352-2830597**  
**400-6112995**

瑞慈健康体检报告由下列内容组成:

第一部分:主检报告

第二部分:分科分项结果

第三部分:检验报告

第四部分:附表

## 主检报告

### 检查综述

- 1、【眼科】 (1) 左眼视力下降 (2) 右眼视力下降
- 2、【血脂四项】 甘油三酯(TG)偏高(1.82 mmol/L)
- 3、【尿液分析+尿沉渣】 上皮细胞(EC)偏高(83 /HP) 鳞状上皮细胞偏高(83 /HP) 粘液丝偏高(18 /HP)
- 4、【血流变】 全血粘度高切 200/s 偏低(3.33 mPa.S)
- 5、【心电图】 1.窦性心律 2.T波改变(II, III, aVF, V3-V6)
- 6、【甲状腺彩超】 甲状腺右侧叶囊性结节 TI-RADS 2级
- 7、【全腹彩超】 1.中度脂肪肝 2.子宫肌瘤
- 8、【口腔科】 (1) 牙龈萎缩 牙龈色红,探之出血 (2) 牙周:牙结石

### 医生建议

#### 【视力下降】：

(1) 视力下降是由角膜白斑或角膜炎、晶状体混浊、眼底疾病、屈光不正等原因引起，建议眼科诊断治疗。

#### 【甘油三酯(TG)偏高】：

(1) 甘油三酯是甘油和脂肪酸所构成的有机化合物，甘油三酯测定是脂类代谢的重要指标之一。

(2) 甘油三酯增高与冠心病的发生有着重要的相关性，随年龄增大而有上升的趋势，其增高最常见于高脂和过量糖类饮食、肥胖等。

(3) 甘油三酯主要功能是为机体提供能量，其正常值在 0.7-1.7mmol/L 之间，1.7-2.29mmol/L 为边缘增高，提示应该注意饮食和运动了。

(4) 甘油三酯大于 2.3mmol/L，就称为高甘油三酯血症。甘油三酯增高虽然不会直接导致血管斑块的形成，但也会间接引起心脑血管疾病风险增加，同时，当甘油三酯大于 5.6mmol/L 时，还会增加急性胰腺炎的风险，所以降低甘油三酯的基础主要是控制饮食，饮食控制不佳可以选择药物治疗。

(5) 生活方式的干预是控制甘油三酯水平升高的基础，包括减重，增加运动量，限制酒精摄入以及避免食用果糖和高碳水化合物食物。多食蔬菜水果，定期复查。

(6) 明显增高者在医师的指导下使用降脂药物治疗，首选他汀和贝特类药物。

#### 【鳞状上皮细胞偏高】：

(1) 在生理情况下，机体正常的新陈代谢都会引起鳞状上皮细胞的脱离，这是一种正常的机体现象。如果长时间出现鳞状上皮细胞偏高的现象时，则有可能是尿路感染、泌尿系统结石等因素导致，应及时往泌尿外科进一步诊断治疗。

#### 【粘液丝偏高】：

(1) 尿常规中粘液丝是由尿路中细胞分泌出来的，在有尿路感染时分泌会明显增多，且伴有炎症细胞的出现。

(2) 粘液丝偏高，可分为生理性偏高和病理性偏高两种，生理性偏高一般是由于喝水较少导致的尿液浓缩，一般在喝水后就能达到稀释的效果。

(3) 病理性的粘液丝偏高是由于泌尿系炎症或者是前列腺炎导致的，需要注意观察，多喝水，同时有白细胞等炎症细胞增多时，应及时服用抗感染药物治疗。如果仅有粘液丝的增多而没有白细胞等炎症细胞增多时，尿路有炎症的可能性不大。

(4) 建议平时饮食注意清淡，多喝水，少吃油腻和辛辣的食物，要注意个人清洁卫生，勤洗阴部，注意休息。

**【上皮细胞(EC)偏高】：**

(1) 尿液中的上皮细胞主要包括肾小管上皮细胞、移行上皮细胞、鳞状上皮细胞。尿液中出现肾小管上皮细胞，多见于肾小管病变。移行上皮细胞提示相应部位的病变。

(2) 在正常的尿液中可见少量的鳞状上皮细胞，如果鳞状上皮细胞大量增加，并伴有白细胞增多，则提示有炎症，女性患者则因排除阴道分泌物混入的位于阴道表层的扁平上皮细胞。

**【全血粘度高切 200/s 偏低】：**

(1) 影响全血粘度值降低的因素很多，比如贫血、血浆蛋白降低，服用某些药物等，建议内科结合临床排查其偏低的因素，明确原因，及时治疗。

**【T波改变】：**

(1) 可见于心肌劳损，电解质混乱及神经调节异常，如疲劳、精神紧张等，往心血管内科咨询，进一步查找病因及治疗。

**【甲状腺右侧叶囊性结节】：**

(1) 甲状腺结节是一种常见的甲状腺疾病，很多甲状腺疾病可表现为结节，如可由甲状腺退行性变、炎症、自身免疫性及新生物等多种病变所致。甲状腺结节在各个年龄段的男女人群中均可见到，但中年女性中较多。

(2) 甲状腺结节分良性和恶性两大类，良性的占绝大多数，恶性者不足 1%，判断甲状腺结节的良恶主要依靠病史、体格检查、放射性核素扫描、穿刺细胞学检查。

(3) 建议往外科就诊，进一步检查，明确诊断，结合临床诊治并定期复查。

**【中度脂肪肝】：**

(1) 脂肪肝是指肝脏被脂肪浸润，为一种多病因引起的获得性疾病。

(2) 脂肪肝是以肝细胞脂肪变性和脂肪蓄积为病理特征，最常见易患因素有超重或肥胖、进食油腻食物、高脂血症（尤其甘油三酯升高）、营养失调（营养过量或不足）、饮酒、高脂血症、少运动、糖耐量异常、减肥造成体重急剧下降、营养不良、中毒和药物等。

(3) 当肝内脂类（主要为甘油三酯）含量超过肝重的 5% 时为脂肪肝。脂肪肝是一个常见的临床现象，不是一个独立性的疾病。

(4) 值得注意的是，过多的脂肪在肝组织、肝细胞内浸润，引起肝细胞肿大，严重可致肝硬化。脂肪肝是可逆性的，合理饮食、运动及治疗后可恢复。

(5) 合理控制饮食，控制总摄入量，低盐、低脂和低糖类饮食，少吃动物内脏，多吃蔬菜水果；

(6) 控制危险因素，如控制体重、改善胰岛素抵抗、调整血脂紊乱，戒酒、戒烟，坚持长期有氧运动，加强体育锻炼；

(7) 定期复查腹部彩超、血脂、肝功能。

**【子宫肌瘤】：**

(1) 子宫肌瘤又称子宫平滑肌瘤，是女性生殖器最常见的一种良性肿瘤，多见于 30—50 岁妇女，以 40—50 岁最为多见。

(2) 子宫肌瘤根据肌瘤与子宫壁的关系分 3 类：肌壁间肌瘤、浆膜下肌瘤和粘膜下肌瘤。

(3) 子宫肌瘤多无症状，少数表现为阴道出血，腹部触及肿物以及压迫症状等。如发生蒂扭转或其他情况时可引起疼痛。以多发性子宫肌瘤为常见。

(4) 治疗必须根据患者年龄、生育要求、症状、肌瘤大小等情况全面考虑，肌瘤小且无症状，尤其近绝经年龄者，雌激素水平低落，肌瘤可自然萎缩或消失，通常不需治疗，每 3—6 个月随访一次；若肌瘤较大或症状明显继发贫血者，常需手术切除。

**【牙结石】：**

(1) 牙结石又称牙石，是沉积在牙齿或修复体表面上已经钙化或正在钙化的菌斑或软垢。其开始时是软的，会因逐渐的钙化而变硬。它是由 75% 的磷酸钙，15-25% 的水、有机物、磷酸锰、矿酸钙及微量的钾、钠、铁所构成，并呈现出黄色、棕色或者黑色。

(2) 牙结石通常存在于唾液腺开口处的牙齿表面（例如：下颚前牙的舌侧表面，上颚后牙的颊侧表面）和牙齿的颈部，以及口腔粘膜运动不到的牙齿表面等处。

(3) 牙结石形成后，可伴随牙龈出血、牙龈萎缩、口臭等症状。

(4) 牙结石是牙周病的重要病因，它会不断刺激牙周组织，并且压迫牙龈，影响血液循环，造成牙周组织的细菌感染，形成牙周囊袋，此后更易使食物残渣、牙菌斑、牙结石等的堆积，最终牙周支持组织全部破坏，导致牙齿松动，以至于不得不拔除牙齿。

(5) 早晚刷牙、饭后漱口是防治牙结石形成的最重要措施。应采取正确的竖刷牙法和巴氏刷牙法，纠正横刷牙法。

(6) 多吃富有维生素的粗纤维食物，如肉、蛋、各种蔬菜和水果，充分咀嚼以利于牙面清洁。少吃甜食及黏性很强的食物，不吃零食。

(7) 建议每半年进行一次口腔健康检查，每年进行 2-3 次全口超声波洁牙术，使牙面、牙颈部经常处于洁净状态。

**【牙龈色红，探之出血】：**

(1) 牙龈的这种情况一般是由于牙结石导致的牙龈局部发炎。

(2) 必须坚持每天认真和合理刷牙（采用竖刷法），彻底清除牙菌斑。要经常检查口腔，保持口腔卫生，防止牙龈出血。

(3) 正确的刷牙方法是：顺着牙齿长轴方向，上牙向下刷，下牙往上刷，每个牙面都要刷到，这样刷牙不仅能把牙刷干净而且对牙龈起到按摩作用，促进牙龈的血液循环。

(4) 建议每半年进行一次口腔健康检查，每年进行 2-3 次全口超声波洁牙术，使牙面、牙颈部经常处于洁净状态。

(5) 注意口腔清洁卫生，养成早晚刷牙，饭后漱口的良好习惯。

(6) 及时治疗牙龈炎，防止炎症侵犯深部牙周组织，形成牙周炎。

(7) 养成清晨排便习惯。进餐要规律，细嚼慢咽，多食蔬菜，如胡萝卜、菠菜、木耳。适量进食水果，如山楂、苹果。男性少抽烟少喝酒。

**【牙龈萎缩】：**

(1) 牙龈生理性萎缩主要是龈缘部分存在异物又长期得不到清理，细菌滋生刺激长期存在所致；另外随着年龄的增长也会或多或少发生萎缩，致使牙龈暴露，这种生理性萎缩，是无需要治疗的。

(2) 炎症性的牙龈萎缩，主要表现为牙龈红肿胀痛，刷牙常见出血，对冷热温度变化及酸性食物等异常敏感，妨碍进食，尤其应该注意防治。

(3) 掌握正确竖刷法的刷牙方法，注意口腔清洁卫生，养成早晚刷牙，饭后漱口的良好习惯。

(4) 定期到医院检查治疗，每年进行 2-3 次全口超声波洁牙术。

(5) 补充维生素 C 等微量元素，多食水果蔬菜，戒烟限酒，避免熬夜的不良生活习惯。

汇总医生： 樊兴国

主检日期： 2023-12-15

主检医生：

## 分科结果

## 内科

项目名称	检查结果	项目名称	检查结果
心率	76 次/min	心律	齐
心脏杂音	无	心界	正常
肺部	正常	呼吸音	呼吸音清
啰音	未闻及	叩诊	叩诊呈清音
腹部触诊	腹部平软	发育	正常
肝胆	肋下未触及	脾脏	肋下未触及
双肾	无叩击痛	肠鸣音	正常
营养	良好	神经系统	正常
生理反射	生理反射存在	病理反射	病理反射未引出
颅神经	正常	运动功能	正常
深浅感觉	正常	其它	无异常发现
既往史	无		

**\*小结：**

未见异常

操作员：名燕凌

检查日期：2023-12-13

检查医生：名燕凌

## 外科（女）

项目名称	检查结果	项目名称	检查结果
皮肤	正常	甲状腺	无肿大
浅表淋巴结	无肿大	肛门	拒检
泌尿外生殖器	正常	四肢关节	未见异常
腹股沟	未见异常	足背动脉	正常
紫绀	无	色素沉着	无
脱毛	无	脱色	无
浮肿	无	皮下结节	无

头颅	正常	颈部	正常
乳腺	正常	脊柱	正常
直肠	未检	皮肤黄疸	无
四肢	活动正常	其他	无

**\*小结:**

未见异常

操作员：魏利平 检查日期:2023-12-13 检查医生：魏利平

**眼科**

项目名称	检查结果	项目名称	检查结果
视力(左)	0.4	视力(右)	0.5
辨色力	正常	眼睑	正常
结膜	正常	泪器	正常
角膜	正常	虹膜	正常
瞳孔	正常	晶状体	正常
玻璃体	正常	眼底	未见异常

**\*小结:**

(1) 左眼视力下降

(2) 右眼视力下降

操作员：田野青 检查日期:2023-12-13 检查医生：田野青

**耳鼻喉科**

项目名称	检查结果	项目名称	检查结果
听力(左)	正常	听力(右)	正常
外耳道	正常	鼓膜	正常
鼻窦	正常	鼻中隔	正常
鼻腔	正常	扁桃体	无肿大

嗅觉	正常	咽喉	正常
----	----	----	----

**\*小结：**

未见异常

操作员：王存宝 检查日期：2023-12-13 检查医生：王存宝

**妇科内诊**

项目名称	检查结果	项目名称	检查结果
外阴	正常	尿道口	正常
阴道	通畅	子宫	正常
附件	正常	宫颈	光滑
后穹窿	正常		

**\*小结：**

操作员：许艳华 检查日期：2023-12-13 检查医生：许艳华

**口腔科**

项目名称	检查结果	项目名称	检查结果
唇颊	正常	齿	正常
齿龈	牙龈萎缩&牙龈色红，探之出血	牙周	牙结石Ⅰ度
舌腭	正常	腮腺	正常
颌下腺	正常	颞下颌关节	正常

**\*小结：**

(1) 牙龈萎缩 牙龈色红，探之出血

(2) 牙周：牙结石

操作员：麻剑 检查日期：2023-12-13 检查医生：麻剑

## 检验报告

## 血流变

项目名称	检查结果	单位	参考值	提示
全血粘度高切 200/s	3.33	mpas	3.36--4.32	↓
全血粘度中切 100/s	3.61	mpas	3.43--4.59	
全血粘度中切 50/s	4.01	mpas	3.85--5.45	
全血还原粘度高切	4.96	mpas	3.69--8.74	
全血还原粘度低切	41.33	mpas	26.87--47.57	
血浆粘度	1.45	mpas	1.26--1.70	
血沉(ESR)	11.90	mm/h	0--20	
红细胞压积	0.38	L/L	0.35--0.45	
红细胞聚集指数	5.15		3.19--5.33	
红细胞变形指数	0.75		0.53--1.11	
红细胞刚性指数	3.42		2.17--6.94	
血沉方程 K 值	34.24	mm/h	0--80.48	
全血粘度 1/s	17.16	mpas	13.79--17.91	
全血高切相对指数	2.30		1.9--3.4	
全血低切相对指数	11.83		8.1--14.2	

## \*小结:

全血粘度高切 200/s 偏低(3.33 mPa.S)

操作员：祁佳佳

检查日期:2023-12-13

检查医生:陈建国

## 尿液分析+尿沉渣

项目名称	检查结果	单位	参考值	提示
白细胞尿	13	个/ul	0--13	
上皮细胞(EC)	83	/HP	0--28	↑
管型(CAST)	0	个/ul	0--1	

霉菌(尿)	0	/HP	0--0	
结晶	0	/HP	0--10	
透明度(CLA)	清亮			
胆红素(BIL)	-		阴性	
隐血(ERY)	-		阴性	
小圆上皮细胞(SRC)	0	个/ul	0--0	
维生素 C	-		阴性	
异常红细胞	0	个/ul	0--3	
红细胞(正常)	3	个/ul	0--6	
鳞状上皮细胞	83	个/ul	0--0	↑
粘液丝	18	个/ul	0--0	↑
颜色(Colour)	淡黄色			
尿葡萄糖(GLU)	-		阴性	
酮体(KET)	-		阴性	
比重(SG)	1.020		1.003--1.030	
酸碱度(PH)	6.5		4.5--8.0	
尿蛋白质(PRO)	-		阴性	
尿胆原(URO)	-		阴性	
亚硝酸盐(NIT)	-		阴性	
红细胞(尿)(RBC)	3	个/ul	0--6	
尿白细胞(LEU)	-		阴性	

**\*小结:**

上皮细胞(EC)偏高(83 /HP) 鳞状上皮细胞偏高(83 /HP) 粘液丝偏高(18 /HP)

操作员：李佳敏 检查日期:2023-12-13 检查医生:陈建国

**肝功七项**

项目名称	检查结果	单位	参考值	提示
总蛋白(T PROT)	71.4	g/L	65--85	

白蛋白(ALB)	44.50	g/L	40--55	
球蛋白(GLB)	26.90	g/L	15--35	
白蛋白/球蛋白(ALB/GLB)	1.65		1.0--2.5	
总胆红素(TBIL)	21.00	umol/L	0--21	
丙氨酸氨基转移酶(ALT)	26.00	U/L	7--40	
门冬氨酸氨基转移酶(AST)	19.00	U/L	13--35	

**\*小结：**

未见异常

操作员：王小雪 检查日期:2023-12-13 检查医生:陈建国

**心肌酶谱**

项目名称	检查结果	单位	参考值	提示
乳酸脱氢酶(LDH)	151.00	U/L	120--250	
肌酸激酶(CK)	52.00	U/L	40--200	
肌酸激酶同工酶(CK-Mb(M))	10	U/L	0--25	
高敏肌钙蛋白 (Tnl)	2.30	pg/ml	0--46.47	

**\*小结：**

未见异常

操作员：王小雪 检查日期:2023-12-13 检查医生:陈建国

**血常规（五分类）**

项目名称	检查结果	单位	参考值	提示
白细胞(WBC)	5.12	10 <sup>9</sup> /L	3.5--9.5	
淋巴细胞绝对值(LY#)	1.59	10 <sup>9</sup> /L	1.1--3.2	
淋巴细胞百分比(LY%)	31.1	%	20--50	
中性粒细胞绝对值(GR#)	3.17	10 <sup>9</sup> /L	1.8--6.3	
中性粒细胞百分比(GR%)	61.9	%	40--75	

嗜碱性粒细胞绝对值(BA#)	0.02	10 <sup>9</sup> /L	0--0.06
嗜碱性粒细胞百分比 (BA%)	0.4	%	0--1.0
嗜酸性粒细胞绝对值(EO#)	0.13	10 <sup>9</sup> /L	0.02--0.52
嗜酸性粒细胞百分比 (EO%)	2.5	%	0.4--8.0
血小板(PLT)	196	10 <sup>9</sup> /L	125--350
血小板分布宽度(PDW)	16.1	%	15--17
平均血小板体积(MPV)	10.0	fl	6.0--14.0
血小板压积(PCT)	0.197	%	0.11--0.28
红细胞(RBC)	4.14	10 <sup>12</sup> /L	3.8--5.1
血红蛋白	126	g/L	115--150
红细胞压积(HCT)	37.7	%	35--45
红细胞平均体积(MCV)	91.0	fl	82--100
平均血红蛋白含量(MCH)	30.5	pg	27--34
平均血红蛋白浓度(MCHC)	336	g/L	316--354
单核细胞绝对值(MO#)	0.21	10 <sup>9</sup> /L	0.1--0.60
单核细胞百分比(MO%)	4.1	%	3--10
红细胞分布宽度标准差 (RDW-SD)	42.3	fl	35--56
红细胞分布宽度变异系数 (RDW-CV)	12.2	%	10.6--16.6
大血小板比率	25.4	%	11--45
大血小板数目	50	10 <sup>9</sup> /L	30--90
未成熟粒细胞数目	0.02	10 <sup>9</sup> /L	0--999
未成熟粒细胞百分比	0.3	%	0--100
有核红细胞数目	0.000	10 <sup>9</sup> /L	0--9999
有核红细胞百分比	0.00	/100WBC	0--9999

**\*小结:**

未见异常

操作员：赵伟 检查日期：2023-12-13 检查医生：陈建国

### 肾功三项

项目名称	检查结果	单位	参考值	提示
肌酐(CREA)	48.00	umol/L	41--73	
尿酸(UA)	310.00	umol/L	140--340	
尿素测定 (Urea)	4.30	mmol/L	2.6--7.5	

**\*小结：**

未见异常

操作员：王小雪 检查日期：2023-12-13 检查医生：陈建国

### 空腹血糖

项目名称	检查结果	单位	参考值	提示
葡萄糖(GLU)	4.99	mmol/L	3.89--6.1	

**\*小结：**

未见异常

操作员：王小雪 检查日期：2023-12-13 检查医生：陈建国

### 血脂四项

项目名称	检查结果	单位	参考值	提示
动脉硬化指数	3.03		1.31--3.19	
总胆固醇(CHOL)	5.09	mmol/L	2.59--5.2	
甘油三脂(TG)	1.82	mmol/L	0.7--1.7	↑
低密度脂蛋白(LDL)	3.36	mmol/L	0--4.13	
高密度脂蛋白(HDL)	1.11	mmol/L	0.77--1.55	

**\*小结：**

甘油三脂(TG)偏高(1.82 mmol/L)

操作员：王小雪 检查日期：2023-12-13 检查医生：陈建国

## 人乳头瘤病毒检查 (HPV)

项目名称	检查结果	单位	参考值	提示
HPV 高危亚型 16	阴性(-)		阴性	
HPV 高危亚型 18	阴性(-)		阴性	
HPV 高危亚型 31	阴性(-)		阴性	
HPV 高危亚型 26	阴性(-)		阴性	
HPV 高危亚型 33	阴性(-)		阴性	
HPV 高危亚型 35	阴性(-)		阴性	
HPV 高危亚型 39	阴性(-)		阴性	
HPV 高危亚型 45	阴性(-)		阴性	
HPV 高危亚型 51	阴性(-)		阴性	
HPV 高危亚型 52	阴性(-)		阴性	
HPV 高危亚型 53	阴性(-)		阴性	
HPV 高危亚型 56	阴性(-)		阴性	
HPV 高危亚型 58	阴性(-)		阴性	
HPV 高危亚型 59	阴性(-)		阴性	
HPV 高危亚型 66	阴性(-)		阴性	
HPV 高危亚型 68	阴性(-)		阴性	
HPV 高危亚型 73	阴性(-)		阴性	
HPV 高危亚型 82	阴性(-)		阴性	
HPV 低危亚型 6	阴性(-)		阴性	
HPV 低危亚型 11	阴性(-)		阴性	
HPV 低危亚型 42	阴性(-)		阴性	
HPV 低危亚型 43	阴性(-)		阴性	
HPV 低危亚型 81	阴性(-)		阴性	

**\*小结:**

未见异常

操作员：刘慧芳 检查日期:2023-12-15 检查医生:康建忠

(女) 肿瘤三项

项目名称	检查结果	单位	参考值	提示
糖类抗原 125 测定 (CA125)	12.0	U/ml	0--38	
癌胚抗原(CEA)	1.61	ng/ml	0--5	
甲胎蛋白(AFP)	3.0	ng/ml	0--7	

\*小结:

未见异常

操作员：王小雪 检查日期:2023-12-13 检查医生:陈建国

# 大同现代医学检验实验室

## 液基薄层细胞学图文报告

ID: 2023093449

病理号: 089083

姓名: 姜莉莉

性别: 女

年龄: 40岁

送检科室:

电话号码: 18103529808

床号:

病历号:

体检号: 2210100752

送检医院: 大同瑞慈康复体检

送检日期: 2023-12-14

末次月经:

送检医生:

采样日期:

报告日期: 2023-12-14

标本满意度: 满意

细胞量: >45%

红细胞:

经期样本:

颈管细胞:

化生细胞:

鳞状细胞:

宫颈柱状细胞:

未见上皮内病变/恶性细胞:

正常范围内:

- 良性反应性改变:
- 炎症: 
    - 轻度:
    - 中度:
    - 重度:
  - 放疗:
  - 妊娠:
  - 萎缩性:
  - 宫内避孕器:
  - 其他:

病原体: 滴虫感染:  念珠菌感染:  细菌感染:

提示 HPV 感染:  疱疹病毒感染:

鳞状上皮细胞分析:

- 非典型鳞状细胞:
- 倾向上皮内瘤变:
  - 倾向良性反应性改变:
  - 不能明确意义(ASC-US):
  - 不排除高度病变(ASC-H):
- 上皮内低度病变:  鳞癌:
- 上皮内高度病变:
- CIN2:
  - CIN3:

腺上皮细胞分析:

非典型腺细胞:

- 宫内膜:
- 来源不明:

非典型腺细胞(宫颈管):

- 倾向原位腺癌:
- 不能明确意义:
- 倾向良性反应性改变:

腺癌:

- 宫颈管:
- 宫内膜:
- 其它:

炎细胞:

- 轻度:
- 中度:
- 重度:

可疑腺癌:

诊断意见: 未见上皮内病变或恶性细胞 (NILM)。

建议:

报告医师: 张荣生

地址: 大同市魏都大道 79 号, 本报告医师签字后有效  
咨询: 0352-2830587 4006-122-995

妇科细胞学是筛查项目, 出于技术原因, 可能会有假阴性结果, 本检测仅对来样负责, 如果对结果有疑义, 请在收到报告 7 天内与我们联系。

# 大同瑞慈康复医院 12导联心电图报告

姜莉莉 女 40岁

体检号:127486

病床号:

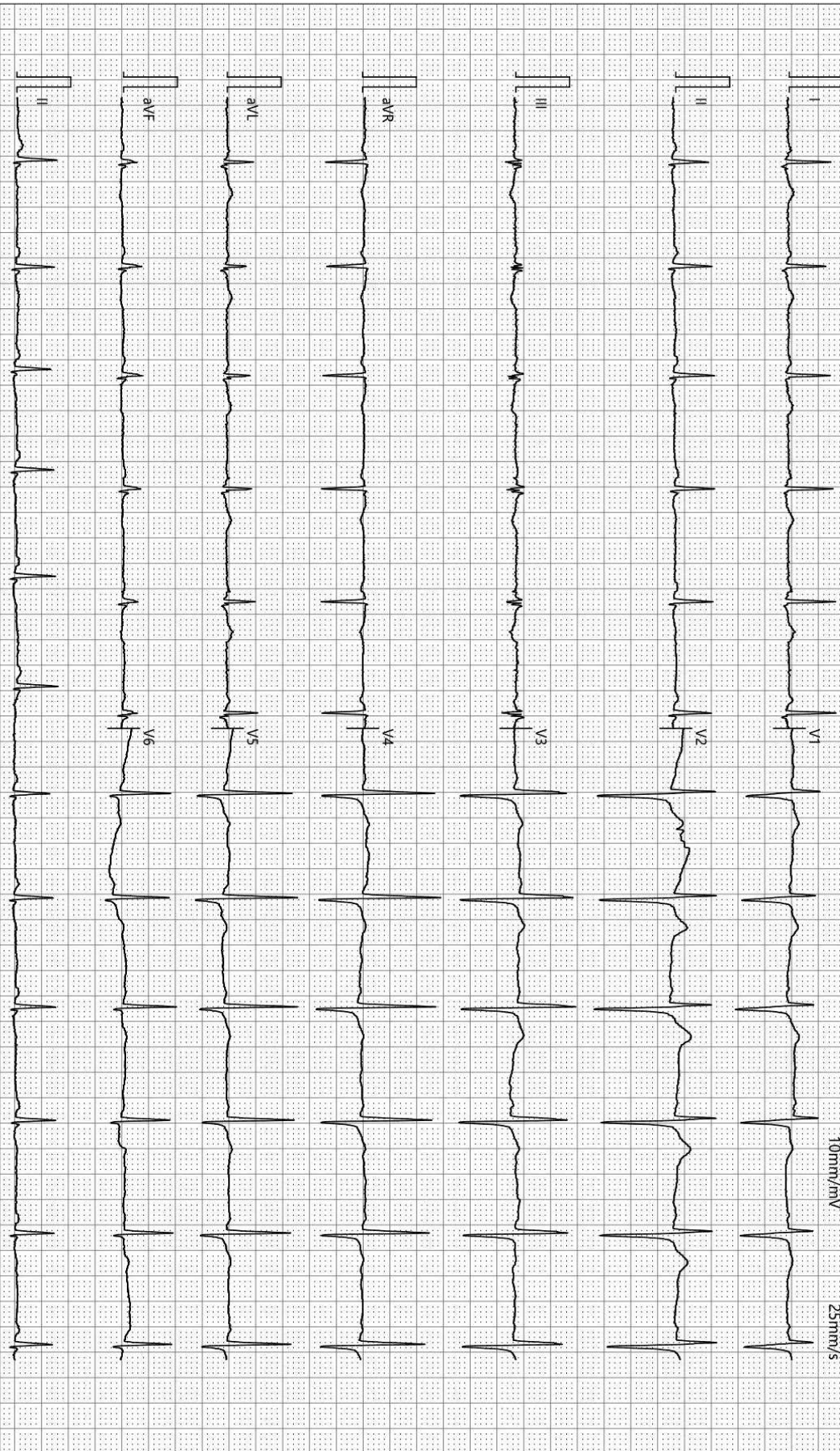
诊断结果:

- 1.窦性心律
- 2.T波改变(II,III,aVF,V3-V6)

诊断医生:

*姜莉莉*  
姜莉莉

HR : 70bpm [60 ~ 100bpm]  
 P : 98ms [0 ~ 110ms]  
 PR : 130ms [120 ~ 200ms]  
 QRS : 92ms [60 ~ 100ms]  
 QT/QTc : 363/393ms [320 ~ 440/0 ~ 460ms]  
 P/QRS/T : 48/39/-19 ↓ deg. [0 ~ 75/-30 ~ 90/0 ~ 75deg]  
 RV5/SV1 : 1.282/0.914mV [0.0 ~ 2.5/0.0 ~ 2.0mV]



检查时间:2023-12-13 10:40:39

诊断时间:2023-12-13 10:56:30

SEMIP V1 90

仅供临床参考

Text

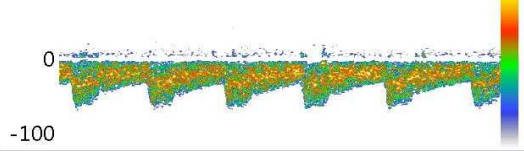


# 大同瑞慈健康体检

## 颅内多普勒血流图 (TCD) 检查报告单

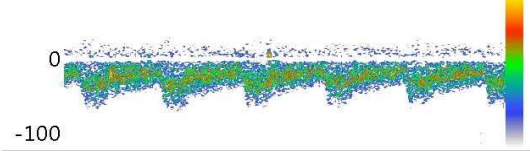
姓名: 姜莉莉      性别: 女      年龄: 40 岁      检查号: 2210100752  
 申请科室: 体检科      申请医师: 李菊蓉      检查类型: 颅内血管      床号:

LVA 67mm(深度) PW 2MHz  
100




Vs:64.2      Vd:32.7      Vm:43.2  
 PI:0.73      RI:0.49      S/D:1.96

RVA 60mm(深度) PW 2MHz  
100



Vs:63.8      Vd:35.2      Vm:44.7  
 PI:0.64      RI:0.45      S/D:1.81

BA 60mm(深度) PW 2MHz  
100



Vs:61.3      Vd:30.2      Vm:40.6  
 PI:0.77      RI:0.51      S/D:2.03

Vs:      Vd:      Vm:  
 PI:      RI:      S/D:

Vs:      Vd:      Vm:  
 PI:      RI:      S/D:

Vs:      Vd:      Vm:  
 PI:      RI:      S/D:

### 医生意见

结论: 椎-基底动脉脑血管超声未见异常。

李菊蓉

检查日期: 2023-12-13

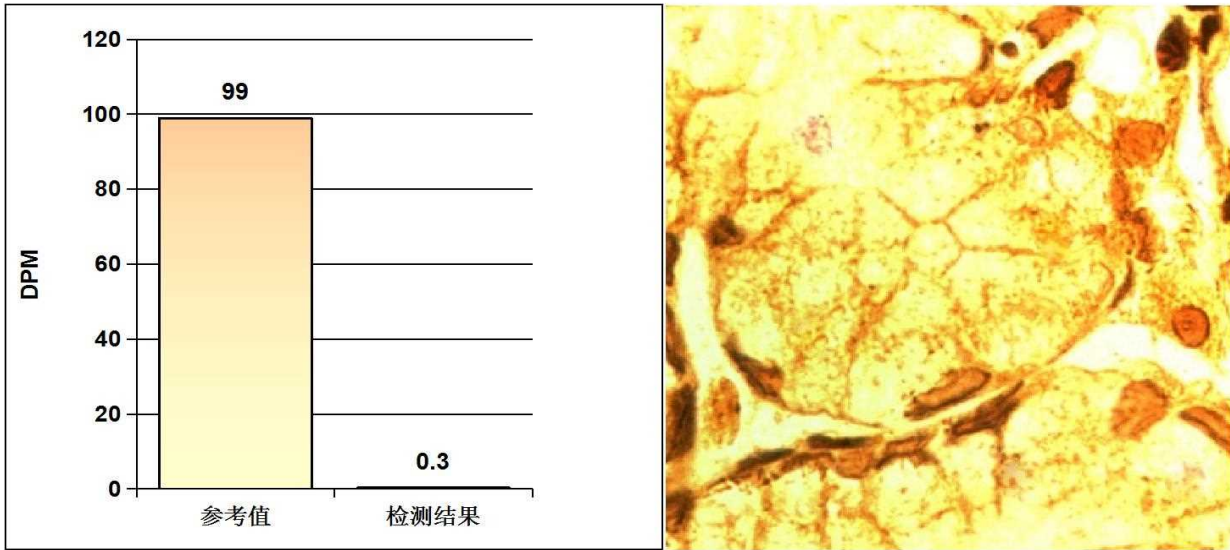
本报告单仅提供临床参考

# 大同瑞慈康复医院

## <sup>14</sup>C呼气试验检验报告

姓名	姜莉莉	年龄	40	性别	女
住院号	0	日期	2023/12/13 11:03:25	电话	0
送检医生	曹居杰	样品编号	8570	编号	2210100752

### <sup>14</sup>C呼气试验



#### 阳性参考值 (Disintegrations Per Minute(DPM)):

DPM值:	dpm > 2499	阳性++++
	1499 < dpm ≤ 2499	阳性+++
	499 < dpm ≤ 1499	阳性++
	149 < dpm ≤ 499	阳性+
	dpm ≤ 99	阴性
	99 < dpm ≤ 149	不确定

**检测结果:** **dpm= 0** **阴性**

医生建议: 注意保持健康及规律饮食

温馨提示: 您本次检测的结果为阴性

检测医生: 曹居杰

# 大同瑞慈健康体检

## 骨密度检测报告

### 受检者信息

受检者ID: 2210100752  
姓名: 姜莉莉  
出生年月日: 1982/1/3

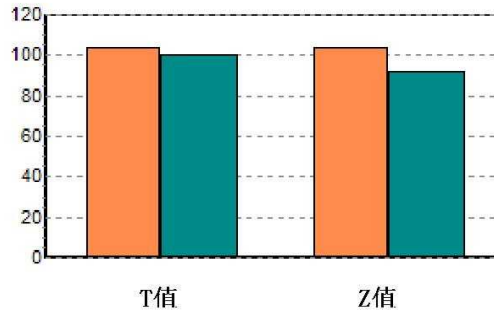
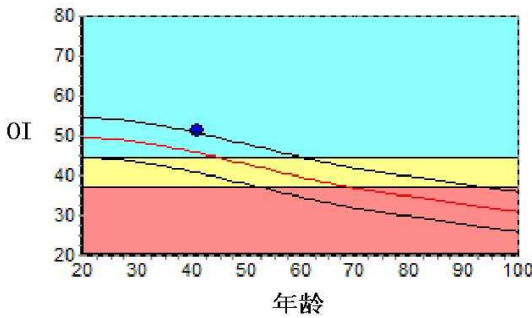
年龄: 41  
性别: 女  
测定部位(右/左): 右

### 测定结果

测定日期: 2023/12/13 10:48:30

测试编号: 1/1

受测者 平均值



数据库:	Asia	成人比:	103.2	%
OI:	51.3	同龄比:	112.2	%
SOS:	1370.6 m/s	OPR:	N/A	%
T值:	0.32			
Z值:	1.12			

### 结果分析



### 注解

以上结论仅供参考

科室:

医生签名:

医院地址 大同瑞慈健康体检  
地址 大同市平城区魏都大道79号

联系电话 0352-2824444  
操作者 名燕凌

## 双源 CT 诊断图文报告

流水号: 2210100752

影像号: CT20231213111

姓名: 姜莉莉

年龄: 40 岁

性别: 女

检查设备: 西门子量子双源 CT

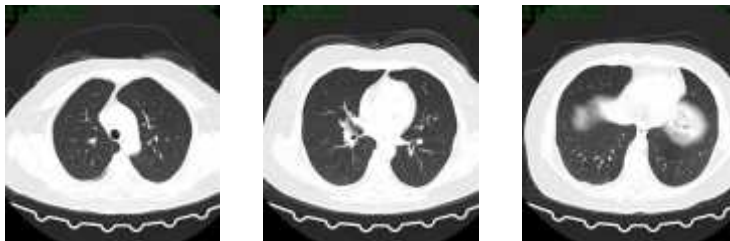体检号: 127486

申请医院: 本院

体检科室: 体检科

检查部位: 肺部双源 CT

经典图像:



影像所见:

胸廓对称, 骨性肋骨完整, 胸壁软组织结构良好, 两肺支气管血管纹理走行分布良好, 支气管束结构清晰, 双肺通气良好。肺门结构未见异常。纵隔无偏移, 段以上支气管通畅。心影及大血管形态结构正常, 纵隔内未见肿大淋巴结。胸膜未见异常。

影像诊断:

胸部未见明显异常

报告医师: 剧艳军

检查日期: 2023-12-13

审核医师: 剧艳军

报告日期: 2023-12-13

## 超声诊断图文报告

流水号: 2210100752

影像号: 1486577

姓名: 姜莉莉

年龄: 40 岁

性别: 女

检查设备: Vivid E95

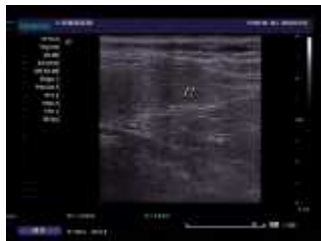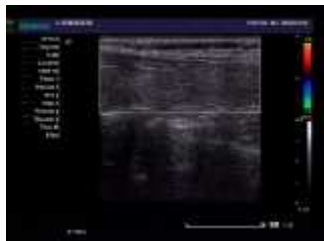体检号: 127486

申请医院: 本院

体检科室: 体检科

检查部位: 甲状腺彩超

经典图像:



影像所见:

甲状腺双侧叶形态正常, 包膜完整, 于右侧叶探及囊性结节, 大小约 0.22\*0.16cm, 边界清, 余实质回声均匀, CDFI: 未见异常血流信号。

双侧颈部未见明显肿大淋巴结。

影像诊断:

甲状腺右侧叶囊性结节 TI-RADS 2 级

报告医师: 李菊蓉

检查日期: 2023-12-13

审核医师: 李菊蓉

报告日期: 2023-12-13

## 超声诊断图文报告

流水号: 2210100752

影像号: 1486630

姓名: 姜莉莉

年龄: 40 岁

性别: 女

检查设备: Vivid E95

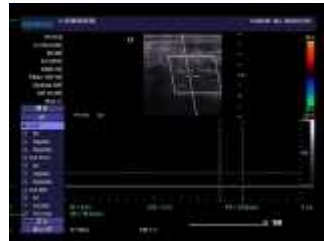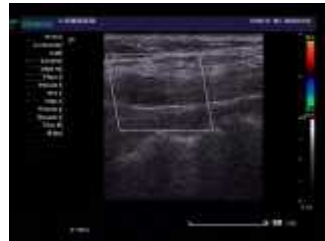体检号: 127486

申请医院: 本院

体检科室: 体检科

检查部位: 颈部血管彩超

经典图像:



影像所见:

右锁骨下动脉起始处、双侧颈总动脉、颈内、颈外动脉起始段内中膜不增厚, 内壁欠光滑, 管壁未见明确强回声斑。CDFI: 血流充盈好。PW: 频谱形态正常。

双侧椎动脉走行正常, 椎动脉内径正常, 管壁不厚, 管腔内为无回声, CDFI: 血流充盈好。PW: 频谱正常。

	内径 mm	流速 cm/s	RI
左侧椎动脉	3.6	45.5	0.55
右侧椎动脉	3.4	33.8	0.43

影像诊断:

双侧颈动脉、椎动脉未见明显异常

报告医师: 李菊蓉

检查日期: 2023-12-13

审核医师: 李菊蓉

报告日期: 2023-12-13

## 超声诊断图文报告

流水号: 2210100752

影像号: 1486637

姓名: 姜莉莉

年龄: 40 岁

性别: 女

检查设备: Vivid E95

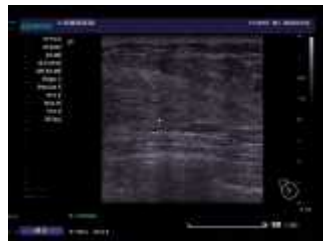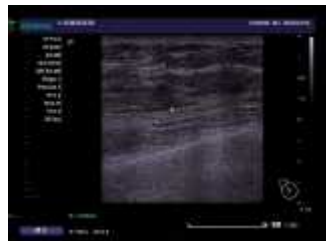体检号: 127486

申请医院: 本院

体检科室: 体检科

检查部位: 乳腺彩超

经典图像:



影像所见:

双侧乳腺腺体层次清晰, 右乳腺体厚 1.1cm, 左乳腺体厚 1.2cm, 乳导管未见扩张, 未见明显占位性病变, CDFI: 未见异常血流信号。

双侧腋下未见明显肿大淋巴结。

影像诊断:

双侧乳腺未见明显异常

报告医师: 李菊蓉

检查日期: 2023-12-13

审核医师: 李菊蓉

报告日期: 2023-12-13

## 超声诊断图文报告

流水号: 2210100752

影像号: 1486642

姓名: 姜莉莉

年龄: 40 岁

性别: 女

检查设备: Vivid E95

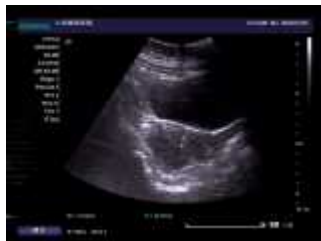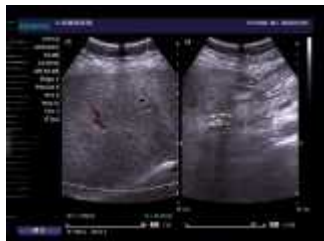体检号: 127486

申请医院: 本院

体检科室: 体检科

检查部位: 全腹彩超

经典图像:



影像所见:

肝脏大小形态正常, 包膜光滑完整, 实质回声细腻、增强, 肝内管道系统走行欠清晰, 门静脉及肝内胆管不扩张。

胆囊切除术后, 胆总管内径约 0.8cm, 可显示长度约 3.3cm, 肝外胆管不扩张。

胰腺大小形态正常, 实质回声均匀, 主胰管不扩张。

脾脏大小形态正常, 实质回声均匀, 脾门静脉不宽。

双肾大小形态正常, 皮髓质分界清晰, 集合系统未见分离, 双侧输尿管未见扩张。

膀胱充盈佳, 未见明显异常。

前位子宫, 大小约 5.2\*3.2\*4.4cm, 肌壁回声欠均匀, 于后壁探及低回声结节, 大小约 1.5\*1.3cm, 边界清, 内膜线清晰, 厚 0.8cm, 宫颈厚约 2.8cm, 双侧附件区未见异常。

影像诊断:

1. 中度脂肪肝
2. 子宫肌瘤

报告医师: 李菊蓉

检查日期: 2023-12-13

审核医师: 李菊蓉

报告日期: 2023-12-13