



2210100667

大同瑞慈健康体检

报 告 册

体检编号	127674	工号	150
姓名	郭风岚		
性别	女	年龄	51岁
单位	中国银行大同分行		
部门	中行柳港园支行		
联系电话	18835229188		
体检日期	2023-12-21		

尊敬的郭风岚女士您好！

首先，瑞慈健康体检全体员工欢迎您的光临，并对您的信任表示衷心的感谢！

您于 2023-12-21 （体检编号：127674）完成健康检查，本机构的各科医生已根据您的体检项目及结果，汇总成此份健康体检报告，并经总检医生审核。据此提出对您健康状况的综合分析及建议。

瑞慈健康体检倡导“大健康、大康复”，提出“健康是第一财富（Rich）”的人文理念。希望您仔细阅读并妥善地保管此份健康体检报告，并认真关注报告中的提示与建议，若您对报告内容有任何疑问，可直接与瑞慈健康体检客服部联系，进一步咨询。

健康体检咨询电话：**0352-2824444**

客户服务咨询电话：**0352-2830597**
400-6112995

瑞慈健康体检报告由下列内容组成：

第一部分：主检报告

第二部分：分科分项结果

第三部分：检验报告

第四部分：附表

主检报告

检查综述

- 1、【身高、体重、血压】（1）体重指数 30.85：轻度肥胖
- 2、【内科】（1）高血压 糖尿病
- 3、【外科（女）】（1）甲状腺：稍大 （2）浅表淋巴结：右侧颌下淋巴结肿大
- 4、【肾功三项】尿酸(UA)偏高(363.00 umol/L)
- 5、【空腹血糖】葡萄糖(GLU)偏高(9.48 mmol/L)
- 6、【血脂四项】动脉硬化指数偏高(3.34) 总胆固醇(CHOL)偏高(5.26 mmol/L) 甘油三脂(TG)偏高(2.87 mmol/L)
- 7、【尿液分析+尿沉渣】白细胞尿偏高(17 个/u1) 上皮细胞(EC)偏高(78 /HP) 鳞状上皮细胞偏高(78 /HP) 粘液丝偏高(17 /HP) 尿蛋白质(PRO)+-
- 8、【妇科内诊】（1）宫颈肥大 宫颈那囊
- 9、【心电图】1.窦性心律 2.T波改变(II、III、aVF、V2-V6)
- 10、【甲状腺彩超】1.甲状腺左侧叶结节 TI-RADS III级 定期复查 2.双侧颈部多发淋巴结肿大
- 11、【颈部血管彩超】右锁骨下动脉起始处内中膜局部增厚
- 12、【全腹彩超】1.中度脂肪肝 2.子宫肌瘤（多发） 3.宫颈纳囊（多发）

医生建议

【轻度肥胖】：

- (1)体重指数是判断体重超标或偏低的主要指标。体重是反映和衡量一个人健康状况的重要标志之一，过胖和过瘦都不利于健康，身高体重不协调也不会给人以美感。体重的变化，还会直接反映身体长期的热量平衡状态。
- (2)当需要比较及分析一个人的体重对于不同身高的人所带来的健康影响时，体重指数是一个中立而可靠的指标。其主要适用于需要体重测试、体型肥胖和全身检查的人群。
- (3)体重指数（BMI）是世界卫生组织推荐的国际统一使用的肥胖分型标准，也是目前国际上常用的衡量人体胖瘦程度以及是否健康的一个标准，其计算方式为： $BMI=体重（千克）/身高（米\times米）$ 。成人的标准值是BMI18.5-23.9之间。低于18.5为体重指数偏低；高于23.9则为体重指数偏高。
- (4)一般表现为体重超重或肥胖，超重及肥胖会出现一系列代谢性疾病，如高血压、高血糖、高血脂、高尿酸血症等，所以体重指数偏高者一定要注意控制体重。
- (5)合理控制饮食，食品多样化，食物纤维可适量增加，饮食规律，避免暴饮暴食，低盐、低脂饮食为主，减少高热量食物的摄入。
- (6)加强体育锻炼，每天最少保持30分钟的中等强度运动。鼓励每天至少快步走6000步比较健康。肥胖患者不适合较剧烈的运动，会加重膝关节的负担，可以选择游泳、划船等对膝关节负荷较小的运动。
- (7)定期检查血糖、血脂、肝功、肝脏B超等，积极治疗基础性疾病。
- (8)减少热量摄取及增加热量消耗。强调以健康行为、饮食、运动为主的综合治疗。

【高血压】：

- (1)高血压是指收缩期和（或）舒张期动脉血压高于正常，并连续三次不同日测量，血压都高于正常标准，可确定患高血压病。
- (2)高血压的发病与遗传、精神过度紧张、肥胖、吸烟、酗酒、嗜盐等因素有关。血压持久增高，可导致心、脑、肾等脏器的损害。

(3)原发性高血压由于目前原因不明（部分与遗传有关），须终身服药降压。高血压主要危害心、脑血管和肾脏。一旦确诊“高血压”就要终生服药。

(4)平时应低盐（每天5~10g）、低脂饮食（少吃动物脂肪与内脏）；忌烟限酒。遵照医嘱坚持服药，定期测量血压，宜控制在140/90mmHg以下，若合并有糖尿病和肾病，要把血压控制在130/80mmHg以下。

(5)血压到正常水平时，说明此时选用的降压药和治疗方案基本合适，但并不意味着高血压已被“治愈”，应坚持治疗。若盲目自行停药或间断服药，常会使血压波动很大，而加重心、脑、肾和血管的损害。

(6)建议您密切关注血压，保持心情舒畅，劳逸结合，适量运动，控制体重，避免过度劳累、情绪激动等。改进生活方式，适当低盐、低脂、低胆固醇饮食，戒烟酒。必要时心血管专科诊治。

【糖尿病】：

(1)合理控制总热量，维持标准体重。

(2)坚持长期有规律的有氧运动。

(3)自我监控血糖，为调整药物剂量提供依据。

(4)药物治疗，到上级医院就医。

(5)定期检测，每年1-2次全面复查。早期发现及时治疗，如血糖不平稳可2-3月复查血糖等。

【右侧颌下淋巴结肿大】：

(1)建议外科诊断治疗

【尿酸(UA)偏高】：

(1)尿酸(UA)是体内嘌呤代谢的最终产物。食物中的核酸分解生成嘌呤，体内组织中的核酸分解成嘌呤核苷，嘌呤和嘌呤核苷经过分解脱氨及氧化作用生成尿酸(UA)。

(2)大部分的尿酸由肾脏排出，其余在肝脏分解破坏或随胆汁排泄。肾脏在排泄尿酸过程中，由肾小球滤出尿酸，若肾功能不好的人，排泄功能差，尿中排出的尿酸少了，血尿酸就会增高。

(3)常见于肾脏疾病（如急性慢性肾炎、肾结核、肾积水晚期等）；还可见于长期吃高嘌呤食物，如动物内脏、海鲜、贝类等，这种情况下，若不控制饮食，导致嘌呤长期偏高，即使肾功能正常，也会受高浓度尿酸的影响。

(4)另外，需要警惕的是，若尿酸长期偏高，会由尿酸盐结晶沉积引起痛风性关节炎、慢性间质性肾炎，血尿酸增高是诊断痛风的主要依据。

(5)应避免食用含嘌呤高的食物，如各种动物内脏、豆制品、海鲜等，不要喝酒，尤其是啤酒。忌酸性食物，忌醋，多喝水，每日尿量在2公升以上，碱化尿液。

(6)必要时在肾内科医生指导下进行降尿酸治疗，定期复查。

【葡萄糖(GLU)偏高】：

(1)正常情况下，人体中糖的分解和合成代谢处于动态平衡，保持相对恒定。血清葡萄糖是指血液中的葡萄糖浓度，是诊断糖尿病最重要检查项目之一。

(2)空腹血糖偏高可分为生理性偏高（如餐后、高糖饮食、剧烈运动、情绪激动等均可引起一过性增高，经过休息后血糖值可以恢复正常）和病理性增高（如糖尿病、甲状腺功能亢进、库欣综合征等）。

(3)空腹血糖生理性增高经过调整饮食结构、避免剧烈活动、控制情绪等方式后可自行缓解，血糖值可以恢复正常。

(4)排除生理性增高因素经复查仍然增高者属于病理性增高，应及时到内分泌科复诊，明确血糖偏高的原因及所患疾病的种类。

(5)如果是首次检查发现血糖偏高，应及时到医院内分泌科进行详细的检查及正规的治疗。

(6)已确诊的糖尿病患者，如血糖仍较高则说明血糖控制不佳，应及时到医院内分泌科诊治，修正以往的治疗方案及改变一些不良的生活习惯。

(7)糖尿病的治疗强调早期治疗、长期治疗、综合治疗和措施个体化，综合防治包括糖尿病教育、饮食治疗、体育锻炼、药物治疗和血糖监测五个方面。

【总胆固醇(CHOL)偏高】：

(1)总胆固醇是脂质的主要成分之一，其数量受年龄、家族、性别、饮食、遗传等多种因素影响。总胆固醇对人体生长发育以及新陈代谢有重要的作用，正常值是2.59-5.20mmol/L。

(2)总胆固醇升高后，会增加类脂物质的堆积，会产生更多的血管斑块，进而增加心脑血管疾病的风险。大于5.21-5.69mmol/L是胆固醇的临界偏高，即使是一个完全健康的人，只要总胆固醇>7.2mmol/L或低密度脂蛋白>4.9mmol/L，未来发生心脑血管的风险就明显增高，应该马上治疗。

(3)总胆固醇升高根据病因可分为两大类：一是原发性，是由于遗传因素缺陷所致，另一种是继发性，可引起其升高的疾病主要有糖尿病、高血压、甲减、肝肾疾病等。

(4)降低总胆固醇的治疗中，原发性偏高应积极应用降脂药，曾经选择他汀类药物，胆固醇任不能达标的，可联合用药（如依折麦布等）。

(5)如果总胆固醇偏高，且患者有糖尿病、高血压、甲减、肝肾疾病或者已经发生心脑血管疾病的人更应积极用药，控制降低疾病风险。

(6)戒烟，增强运动，采用低脂、低糖饮食，少食富含脂肪、胆固醇及饱和脂肪酸的食物，多进食蔬菜、水果、豆制品、粗粮、鱼和高纤维食品。

(7)必要时在医师指导下使用降脂药物治疗，并前往内分泌科复诊。

【动脉硬化指数偏高】：

(1)动脉硬化指数偏高，提示动脉硬化的风险性会更高，也就是心脑血管疾病的发病率会相对较高。建议控制血脂、血糖，少吃油腻食物，多吃蔬菜水果，加强锻炼，减轻体重。

【甘油三酯(TG)偏高】：

(1)甘油三酯是甘油和脂肪酸所构成的有机化合物，甘油三酯测定是脂类代谢的重要指标之一。

(2)甘油三酯增高与冠心病的发生有着重要的相关性，随年龄增大而有上升的趋势，其增高最常见于高脂和过量糖类饮食、肥胖等。

(3)甘油三酯主要功能是为机体提供能量，其正常值在0.7-1.7mmol/L之间，1.7-2.29mmol/L为边缘增高，提示应该注意饮食和运动了。

(4)甘油三酯大于2.3mmol/L，就称为高甘油三酯血症。甘油三酯增高虽然不会直接导致血管斑块的形成，但也会间接引起心脑血管疾病风险增加，同时，当甘油三酯大于5.6mmol/L时，还会增加急性胰腺炎的风险，所以降低甘油三酯的基础主要是控制饮食，饮食控制不佳可以选择药物治疗。

(5)生活方式的干预是控制甘油三酯水平升高的基础，包括减重，增加运动量，限制酒精摄入以及避免食用果糖和高碳水化合物食物。多食蔬菜水果，定期复查。

(6)明显增高者在医师的指导下使用降脂药物治疗，首选他汀和贝特类药物。

【鳞状上皮细胞偏高】：

(1)在生理情况下，机体正常的新陈代谢都会引起鳞状上皮细胞的脱离，这是一种正常的机体现象。如果长时间出现鳞状上皮细胞偏高的现象时，则有可能是尿路感染、泌尿系统结石等因素导致，应及时往泌尿外科进一步诊断治疗。

【粘液丝偏高】：

(1)尿常规中粘液丝是由尿路中细胞分泌出来的，在有尿路感染时分泌会明显增多，且伴有炎症细胞的出现。

(2)粘液丝偏高，可分为生理性偏高和病理性偏高两种，生理性偏高一般是由于喝水较少导致的尿液浓缩，一般在喝水后就能达到稀释的效果。

(3)病理性的粘液丝偏高是由于泌尿系炎症或者是前列腺炎导致的，需要注意观察，多喝水，同时有白细胞等炎症细胞增多时，应及时服用抗感染药物治疗。如果仅有粘液丝的增多而没有白细胞等炎症细胞增多时，尿路有炎症的可能性不大。

(4)建议平时饮食注意清淡，多喝水，少吃油腻和辛辣的食物，要注意个人清洁卫生，勤洗阴部，注意休息。

【白细胞尿偏高】：

(1)白细胞尿偏高，一般提示为泌尿系感染，白细胞数目跟感染的程度相关，细菌感染的程度越重，白细胞数目增加的越高。建议往泌尿外科诊断治疗。

【上皮细胞(EC)偏高】：

(1)尿液中的上皮细胞主要包括肾小管上皮细胞、移行上皮细胞、鳞状上皮细胞。尿液中出现肾小管上皮细胞，多见于肾小管病变。移行上皮细胞提示相应部位的病变。

(2)在正常的尿液中可见少量的鳞状上皮细胞，如果鳞状上皮细胞大量增加，并伴有白细胞增多，则提示有炎症，女性患者则因排除阴道分泌物混入的位于阴道表层的扁平上皮细胞。

【尿蛋白质 (PRO)+-】：

(1)建议专科复查，结合临床诊治。

【宫颈肥大】：

(1)宫颈肥大引起的原因一是慢性炎症长期刺激，使宫颈充血、水肿，宫颈腺体和间质发生增生而导致宫颈不同程度的肥大、硬度增加。

(2)二是在宫颈腺体的深部可能出现粘液潴留，形成大小不等的囊肿，使宫颈变得肥大。

(3)宫颈肥大有时可比正常宫颈增大2~4倍，宫颈表面可以是光滑的，也可有糜烂。宫颈质地一般较硬，这是纤维结缔组织增生所致的。

(4)如果是单纯性的宫颈肥大，一般不需特殊处理，妇科定期复查即可。

【宫颈那囊】：

(1)宫颈腺体囊肿又叫宫颈纳氏囊肿（可称‘纳囊’或‘那囊’），同宫颈糜烂、宫颈息肉一样，是慢性宫颈炎的一种表现。

(2)临床表现时可以看到宫颈表面突出多个大小不一的青白色囊泡（并非紫色），内含黏液，小的有米粒大，大的有玉米粒大，有的可以长得很大，突出于宫颈表面，甚至到达阴道口，根部与宫颈之间有蒂相连，常合并有宫颈肥大。

(3)对其形成原因是在宫颈糜烂愈合过程中，新生的鳞状上皮覆盖宫颈腺管口或伸入腺管，将腺管口阻塞；腺管周围的结缔组织增生或瘢痕形成压迫腺管，使腺管变窄甚至阻塞，腺体分泌物引流受阻，滞留形成的囊肿叫宫颈纳氏囊肿。

(4)对小的纳囊，无任何临床症状可不予处理；对于密集的较小的纳囊或比较大的纳囊，可考虑光疗、激光、微波、自凝刀等物理治疗。

(5)对于较大的突出于宫颈表面的纳囊，可考虑电刀切除治疗。上述治疗方法均无太大痛苦，也基本不会影响日常的工作和生活。

【T波改变】：

(1)可见于心肌劳损，电解质紊乱及神经调节异常，如疲劳，精神紧张等，往心血管内科咨询，进一步查找病因及治疗。

【双侧颈部多发淋巴结肿大】：

(1)建议外科结合临床考虑，动态观察；定期复查。

【甲状腺左侧叶结节】：

(1)甲状腺结节是一种常见的甲状腺疾病，很多甲状腺疾病可表现为结节，如可由甲状腺退行性变、炎症、自身免疫性及新生物等多种病变所致。甲状腺结节在各个年龄段的男女人群中均可见到，但中年女性中较多。

(2)甲状腺结节分良性和恶性两大类，良性的占绝大多数，恶性者不足1%，判断甲状腺结节的良恶主要依靠病史、体格检查、放射性核素扫描、穿刺细胞学检查。

(3)建议往外科就诊，进一步检查，明确诊断，结合临床诊治并定期复查。

【右锁骨下动脉起始处内中膜局部增厚】：

(1)颈动脉内中膜增厚是一个超声诊断，它属于血管性疾病（动脉硬化）的早期表现，提示长期发展下去动脉硬化会形成斑块和狭窄闭塞病变。

(2)建议改变饮食结构，适量增加运动量，减缓动脉硬化发展的速度。如果有血脂高、胆固醇高、高血压、高血糖，就要进行相应的控制和预防，通过药物的干预，避免从内中膜增厚发展成斑块，进一步形成血管狭窄和闭塞的病变。

【子宫肌瘤】：

(1) 子宫肌瘤又称子宫平滑肌瘤，是女性生殖器最常见的一种良性肿瘤，多见于 30—50 岁妇女，以 40—50 岁最为多见。

(2) 子宫肌瘤根据肌瘤与子宫壁的关系分 3 类：肌壁间肌瘤、浆膜下肌瘤和粘膜下肌瘤。

(3) 子宫肌瘤多无症状，少数表现为阴道出血，腹部触及肿物以及压迫症状等。如发生蒂扭转或其他情况时可引起疼痛。以多发性子宫肌瘤为常见。

(4) 治疗必须根据患者年龄、生育要求、症状、肌瘤大小等情况全面考虑，肌瘤小且无症状，尤其近绝经年龄者，雌激素水平低落，肌瘤可自然萎缩或消失，通常不需治疗，每 3—6 个月随访一次；若肌瘤较大或症状明显继发贫血者，常需手术切除。

【中度脂肪肝】：

(1) 脂肪肝是指肝脏被脂肪浸润，为一种多病因引起的获得性疾病。

(2) 脂肪肝是以肝细胞脂肪变性和脂肪蓄积为病理特征，最常见易患因素有超重或肥胖、进食油腻食物、高脂血症（尤其甘油三酯升高）、营养失调（营养过量或不足）、饮酒、高脂血症、少运动、糖耐量异常、减肥造成体重急剧下降、营养不良、中毒和药物等。

(3) 当肝内脂类（主要为甘油三酯）含量超过肝重的 5% 时为脂肪肝。脂肪肝是一个常见的临床现象，不是一个独立性的疾病。

(4) 值得注意的是，过多的脂肪在肝组织、肝细胞内浸润，引起肝细胞肿大，严重可致肝硬化。脂肪肝是可逆性的，合理饮食、运动及治疗后可恢复。

(5) 合理控制饮食，控制总摄入量，低盐、低脂和低糖类饮食，少吃动物内脏，多吃蔬菜水果；

(6) 控制危险因素，如控制体重、改善胰岛素抵抗、调整血脂紊乱，戒酒、戒烟，坚持长期有氧运动，加强体育锻炼；

(7) 定期复查腹部彩超、血脂、肝功能。

【宫颈纳囊】：

(1) 宫颈腺体囊肿又叫宫颈纳氏囊肿（可称‘纳囊’或‘那囊’），同宫颈糜烂、宫颈息肉一样，是慢性宫颈炎的一种表现。

(2) 临床表现时可以看到宫颈表面突出多个大小不一的青白色囊泡（并非紫色），内含黏液，小的有米粒大，大的有玉米粒大，有的可以长得很大，突出于宫颈表面，甚至到达阴道口，根部与宫颈之间有蒂相连，常合并有宫颈肥大。

(3) 其形成原因是在宫颈糜烂愈合过程中，新生的鳞状上皮覆盖宫颈腺管口或伸入腺管，将腺管口阻塞；腺管周围的结缔组织增生或瘢痕形成压迫腺管，使腺管变窄甚至阻塞，腺体分泌物引流受阻，滞留形成的囊肿叫宫颈纳氏囊肿。

(4) 对小的纳囊，无任何临床症状可不予处理；对于密集的较小的纳囊或比较大的纳囊，可考虑光疗、激光、微波、自凝刀等物理治疗。

(5) 对于较大的突出于宫颈表面的纳囊，可考虑电刀切除治疗。上述治疗方法均无太大痛苦，也基本不会影响日常的工作和生活。

【甲状腺稍大】：

(1) 建议检查甲状腺功能系列，请往内分泌科复查，结合临床诊治。

汇总医生： 丁昊炜

主检日期： 2023-12-25

主检医生：

分科结果

身高、体重、血压

项目名称	检查结果	项目名称	检查结果
身高	159cm	体重	78kg
血压	132/77mmHg		

*小结：

(1) 体重指数 30.85：轻度肥胖

操作员：陈红锦

检查日期:2023-12-21

检查医生：卢文举

内科

项目名称	检查结果	项目名称	检查结果
心率	80 次/min	心律	齐
心脏杂音	无	心界	正常
肺部	正常	呼吸音	呼吸音清
啰音	未闻及	叩诊	叩诊呈清音
腹部触诊	腹部平软	发育	正常
肝胆	肋下未触及	脾脏	肋下未触及
双肾	无叩击痛	肠鸣音	正常
营养	良好	神经系统	正常
生理反射	生理反射存在	病理反射	病理反射未引出
颅神经	正常	运动功能	正常
深浅感觉	正常	其它	无异常发现
既往史	高血压&糖尿病		

*小结：

(1) 高血压 糖尿病

操作员：名燕凌

检查日期:2023-12-21

检查医生：名燕凌

外科（女）

项目名称	检查结果	项目名称	检查结果
皮肤	正常	甲状腺	稍大
浅表淋巴结	右侧颌下淋巴结肿大	肛门	正常
泌尿外生殖器	正常	四肢关节	未见异常
腹股沟	未见异常	足背动脉	正常
紫绀	无	色素沉着	无
脱毛	无	脱色	无
浮肿	无	皮下结节	无
头颅	正常	颈部	正常
乳腺	正常	脊柱	正常
直肠	未检	皮肤黄疸	无
四肢	活动正常	其他	无

*小结:

(1) 甲状腺：稍大

(2) 浅表淋巴结：右侧颌下淋巴结肿大

操作员：魏利平

检查日期:2023-12-21

检查医生：魏利平

眼科

项目名称	检查结果	项目名称	检查结果
视力(左)	0.8	视力(右)	1.0
辨色力	正常	眼睑	正常
结膜	正常	泪器	正常
角膜	正常	虹膜	正常
瞳孔	正常	晶状体	正常
玻璃体	正常	眼底	未见异常

*小结:

未见异常

操作员：田野青 检查日期:2023-12-21 检查医生：田野青

耳鼻喉科

项目名称	检查结果	项目名称	检查结果
听力(左)	正常	听力(右)	正常
外耳道	正常	鼓膜	正常
鼻窦	正常	鼻中隔	正常
鼻腔	正常	扁桃体	无肿大
嗅觉	正常	咽喉	正常

***小结:**

未见异常

操作员：王存宝 检查日期:2023-12-21 检查医生：王存宝

妇科内诊

项目名称	检查结果	项目名称	检查结果
外阴	正常	尿道口	正常
阴道	通畅	子宫	正常
附件	正常	宫颈	宫颈肥大&宫颈那囊
后穹窿	正常		

***小结:**

(1) 宫颈肥大 宫颈那囊

操作员：薛荣丽 检查日期:2023-12-21 检查医生：薛荣丽

检验报告

血流变

项目名称	检查结果	单位	参考值	提示
全血粘度高切 200/s	3.57	mpas	3.36--4.32	
全血粘度中切 100/s	3.85	mpas	3.43--4.59	
全血粘度中切 50/s	4.26	mpas	3.85--5.45	
全血还原粘度高切	5.43	mpas	3.69--8.74	
全血还原粘度低切	38.48	mpas	26.87--47.57	
血浆粘度	1.29	mpas	1.26--1.70	
血沉(ESR)	7.20	mm/h	0--20	
红细胞压积	0.42	L/L	0.35--0.45	
红细胞聚集指数	4.89		3.19--5.33	
红细胞变形指数	0.80		0.53--1.11	
红细胞刚性指数	4.21		2.17--6.94	
血沉方程 K 值	25.04	mm/h	0--80.48	
全血粘度 1/s	17.45	mpas	13.79--17.91	
全血高切相对指数	2.77		1.9--3.4	
全血低切相对指数	13.53		8.1--14.2	

*小结:

未见异常

操作员：赵伟 检查日期:2023-12-21

检查医生:陈建国

尿液分析+尿沉渣

项目名称	检查结果	单位	参考值	提示
白细胞尿	17	个/ul	0--13	↑
上皮细胞(EC)	78	/HP	0--28	↑
管型(CAST)	0	个/ul	0--1	

霉菌(尿)	0	/HP	0--0	
结晶	0	/HP	0--10	
透明度(CLA)	清亮			
胆红素(BIL)	-		阴性	
隐血(ERY)	-		阴性	
小圆上皮细胞(SRC)	0	个/ul	0--0	
维生素 C	-		阴性	
异常红细胞	0	个/ul	0--3	
红细胞(正常)	0	个/ul	0--6	
鳞状上皮细胞	78	个/ul	0--0	↑
粘液丝	17	个/ul	0--0	↑
颜色(Colour)	淡黄色			
尿葡萄糖(GLU)	-		阴性	
酮体(KET)	-		阴性	
比重(SG)	1.020		1.003--1.030	
酸碱度(PH)	6.0		4.5--8.0	
尿蛋白质(PRO)	+-		阴性	
尿胆原(URO)	-		阴性	
亚硝酸盐(NIT)	-		阴性	
红细胞(尿)(RBC)	0	个/ul	0--6	
尿白细胞(LEU)	-		阴性	

***小结:**

白细胞尿偏高(17 个/ul) 上皮细胞(EC)偏高(78 /HP) 鳞状上皮细胞偏高(78 /HP) 粘液丝偏高(17 /HP) 尿蛋白质(PRO)+-

操作员：李佳敏 检查日期:2023-12-21 检查医生:陈建国

肝功七项

项目名称	检查结果	单位	参考值	提示
------	------	----	-----	----

总蛋白(T PROT)	72.4	g/L	65--85	
白蛋白(ALB)	46.10	g/L	40--55	
球蛋白(GLB)	26.30	g/L	15--35	
白蛋白/球蛋白(ALB/GLB)	1.75		1.0--2.5	
总胆红素(TBIL)	12.80	umol/L	0--21	
丙氨酸氨基转移酶(ALT)	22.00	U/L	7--40	
门冬氨酸氨基转移酶(AST)	16.00	U/L	13--35	

***小结:**

未见异常

操作员：刘慧芳 检查日期:2023-12-21 检查医生:陈建国

心肌酶谱

项目名称	检查结果	单位	参考值	提示
乳酸脱氢酶(LDH)	138.00	U/L	120--250	
肌酸激酶(CK)	59.00	U/L	40--200	
肌酸激酶同工酶(CK-Mb(M))	9	U/L	0--25	
高敏肌钙蛋白 (Tnl)	2.50	pg/ml	0--46.47	

***小结:**

未见异常

操作员：刘慧芳 检查日期:2023-12-21 检查医生:陈建国

血常规（五分类）

项目名称	检查结果	单位	参考值	提示
白细胞(WBC)	6.95	10 ⁹ /L	3.5--9.5	
淋巴细胞绝对值(LY#)	2.45	10 ⁹ /L	1.1--3.2	
淋巴细胞百分比(LY%)	35.3	%	20--50	
中性粒细胞绝对值(GR#)	4.11	10 ⁹ /L	1.8--6.3	

中性粒细胞百分比(GR%)	59.1	%	40--75
嗜碱性粒细胞绝对值(BA#)	0.01	10 ⁹ /L	0--0.06
嗜碱性粒细胞百分比(BA%)	0.1	%	0--1.0
嗜酸性粒细胞绝对值(EO#)	0.05	10 ⁹ /L	0.02--0.52
嗜酸性粒细胞百分比(EO%)	0.7	%	0.4--8.0
血小板(PLT)	259	10 ⁹ /L	125--350
血小板分布宽度(PDW)	16.0	%	15--17
平均血小板体积(MPV)	9.6	fl	6.0--14.0
血小板压积(PCT)	0.250	%	0.11--0.28
红细胞(RBC)	4.55	10 ¹² /L	3.8--5.1
血红蛋白	140	g/L	115--150
红细胞压积(HCT)	41.6	%	35--45
红细胞平均体积(MCV)	91.5	fl	82--100
平均血红蛋白含量(MCH)	30.7	pg	27--34
平均血红蛋白浓度(MCHC)	336	g/L	316--354
单核细胞绝对值(MO#)	0.33	10 ⁹ /L	0.1--0.60
单核细胞百分比(MO%)	4.8	%	3--10
红细胞分布宽度标准差(RDW-SD)	43.5	fl	35--56
红细胞分布宽度变异系数(RDW-CV)	12.5	%	10.6--16.6
大血小板比率	24.1	%	11--45
大血小板数目	63	10 ⁹ /L	30--90
未成熟粒细胞数目	0.01	10 ⁹ /L	0--999
未成熟粒细胞百分比	0.1	%	0--100
有核红细胞数目	0.000	10 ⁹ /L	0--9999
有核红细胞百分比	0.00	/100WBC	0--9999

*小结:

未见异常

操作员：黄璐瑶 检查日期：2023-12-21 检查医生：陈建国

肾功三项

项目名称	检查结果	单位	参考值	提示
肌酐(CREA)	41.00	umol/L	41--73	
尿酸(UA)	363.00	umol/L	140--340	↑
尿素测定 (Urea)	6.00	mmol/L	2.6--7.5	

***小结：**

尿酸(UA)偏高(363.00 umol/L)

操作员：刘慧芳 检查日期：2023-12-21 检查医生：陈建国

空腹血糖

项目名称	检查结果	单位	参考值	提示
葡萄糖(GLU)	9.48	mmol/L	3.89--6.1	↑

***小结：**

葡萄糖(GLU)偏高(9.48 mmol/L)

操作员：刘慧芳 检查日期：2023-12-21 检查医生：陈建国

血脂四项

项目名称	检查结果	单位	参考值	提示
动脉硬化指数	3.34		1.31--3.19	↑
总胆固醇(CHOL)	5.26	mmol/L	2.59--5.2	↑
甘油三脂(TG)	2.87	mmol/L	0.7--1.7	↑
低密度脂蛋白(LDL)	3.57	mmol/L	0--4.13	
高密度脂蛋白(HDL)	1.07	mmol/L	0.77--1.55	

***小结：**

动脉硬化指数偏高(3.34) 总胆固醇(CHOL)偏高(5.26 mmol/L) 甘油三脂(TG)偏高(2.87 mmol/L)

人乳头瘤病毒检查 (HPV)

项目名称	检查结果	单位	参考值	提示
HPV 高危亚型 16	阴性(-)		阴性	
HPV 高危亚型 18	阴性(-)		阴性	
HPV 高危亚型 31	阴性(-)		阴性	
HPV 高危亚型 26	阴性(-)		阴性	
HPV 高危亚型 33	阴性(-)		阴性	
HPV 高危亚型 35	阴性(-)		阴性	
HPV 高危亚型 39	阴性(-)		阴性	
HPV 高危亚型 45	阴性(-)		阴性	
HPV 高危亚型 51	阴性(-)		阴性	
HPV 高危亚型 52	阴性(-)		阴性	
HPV 高危亚型 53	阴性(-)		阴性	
HPV 高危亚型 56	阴性(-)		阴性	
HPV 高危亚型 58	阴性(-)		阴性	
HPV 高危亚型 59	阴性(-)		阴性	
HPV 高危亚型 66	阴性(-)		阴性	
HPV 高危亚型 68	阴性(-)		阴性	
HPV 高危亚型 73	阴性(-)		阴性	
HPV 高危亚型 82	阴性(-)		阴性	
HPV 低危亚型 6	阴性(-)		阴性	
HPV 低危亚型 11	阴性(-)		阴性	
HPV 低危亚型 42	阴性(-)		阴性	
HPV 低危亚型 43	阴性(-)		阴性	
HPV 低危亚型 81	阴性(-)		阴性	

*小结:

未见异常

操作员：祁佳佳 检查日期:2023-12-24 检查医生:康健忠

(女) 肿瘤三项

项目名称	检查结果	单位	参考值	提示
糖类抗原 125 测定 (CA125)	5.2	U/ml	0--38	
癌胚抗原(CEA)	1.25	ng/ml	0--5	
甲胎蛋白(AFP)	4.6	ng/ml	0--7	

*小结:

未见异常

操作员：刘慧芳 检查日期:2023-12-21 检查医生:陈建国

大同现代医学检验实验室

液基薄层细胞学图文报告

ID: 2023093814

病理号: 089348

姓名: 郭风岚

性别: 女

年龄: 51岁

送检科室: 体检科

电话号码: 18835229188

床号:

病历号:

体检号: 2210100667

送检医院: 大同瑞慈康复体检

送检日期: 2023-12-22

末次月经:

送检医生:

采样日期:

报告日期: 2023-12-22

标本满意度: 满意

细胞量: >40%

红细胞:

经期样本:

颈管细胞:

化生细胞:

鳞状细胞:

宫颈柱状细胞:

未见上皮内病变/恶性细胞:

正常范围内:

- 良性反应性改变:
- 炎症:
 - 轻度:
 - 中度:
 - 重度:
 - 放疗:
 - 妊娠:
 - 萎缩性:
 - 宫内避孕器:
 - 其他:

病原体: 滴虫感染: 念珠菌感染: 细菌感染:

提示 HPV 感染: 疱疹病毒感染:

鳞状上皮细胞分析:

- 非典型鳞状细胞:
- 倾向上皮内瘤变:
 - 倾向良性反应性改变:
 - 不能明确意义(ASC-US):
 - 不排除高度病变(ASC-H):
- 上皮内低度病变: 鳞癌:
- 上皮内高度病变:
- CIN2:
 - CIN3:

腺上皮细胞分析:

非典型腺细胞:

- 宫内膜:
- 来源不明:

非典型腺细胞(宫颈管):

- 倾向原位腺癌:
- 不能明确意义:
- 倾向良性反应性改变:

- 腺癌:
- 宫颈管:
 - 宫内膜:
 - 其它:
- 炎细胞:
- 轻度:
 - 中度:
 - 重度:
- 可疑腺癌:

诊断意见: 未见上皮内病变或恶性细胞 (NILM)。

建议:

报告医师: 张荣生

地址: 大同市魏都大道 79 号, 本报告医师签字后有效
咨询: 0352-2830587 4006-122-995

妇科细胞学是筛查项目, 出于技术原因, 可能会有假阴性结果, 本检测仅对来样负责, 如果对结果有疑义, 请在收到报告 7 天内与我们联系。

大同瑞慈康复医院 12导联心电图报告

郭凤岚 女 51岁 体检号:127674

病床号:

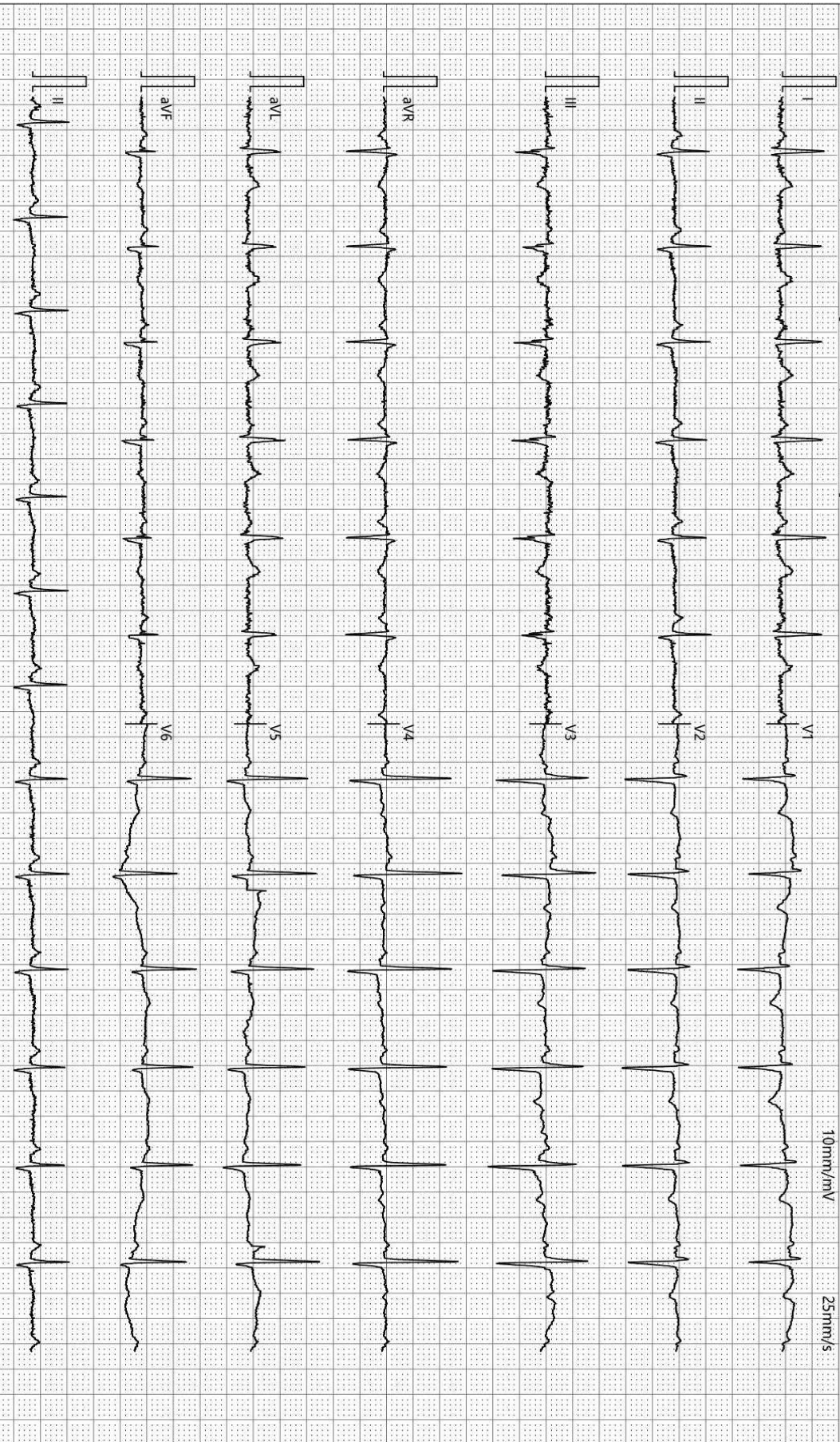
诊断结果:

- 1.窦性心律
- 2.T波改变(II、III、aVF、V2-V6)

诊断医生:

姜生
陶志峰

HR : 79bpm [60 ~ 100bpm]
 P : 104ms [0 ~ 110ms]
 PR : 141ms [120 ~ 200ms]
 QRS : 96ms [60 ~ 100ms]
 QT/QTc : 374/430ms [320 ~ 440/0 ~ 460ms]
 P/QRS/T : 49/-14/-13 ↓ deg. [0 ~ 75/-30 ~ 90/0 ~ 75deg]
 RV5/SV1 : 1.139/0.814mV [0.0 ~ 2.5/0.0 ~ 2.0mV]



检查时间:2023-12-21 08:51:00

诊断时间:2023-12-21 09:03:16

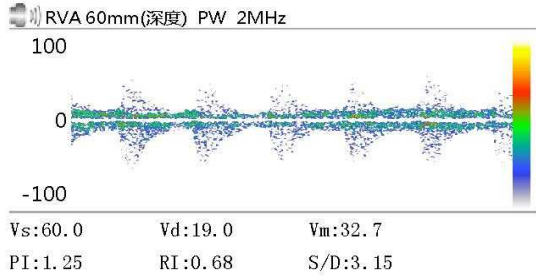
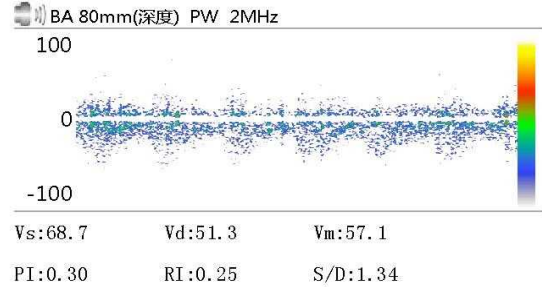
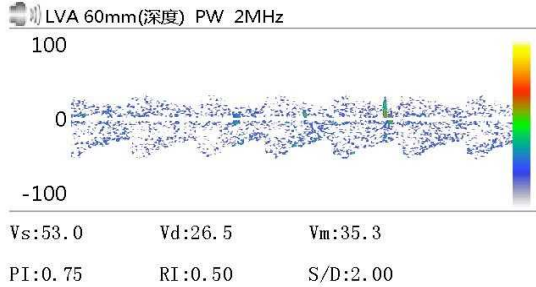
SEMIP V1.90

仅供临床参考



颅内多普勒血流图 (TCD) 检查报告单

姓名: 郭凤岚 性别: 女 年龄: 51 岁 检查号: 2210100667
 申请科室: 体检科 申请医师: 李菊蓉 检查类型: 颅内血管



Vs: Vd: Vm:
 PI: RI: S/D:

Vs: Vd: Vm:
 PI: RI: S/D:

Vs: Vd: Vm:
 PI: RI: S/D:

医生意见
 椎-基底动脉脑血管超声未见异常。

医师签名: 李菊蓉

检查日期: 2023-12-21
 地址:

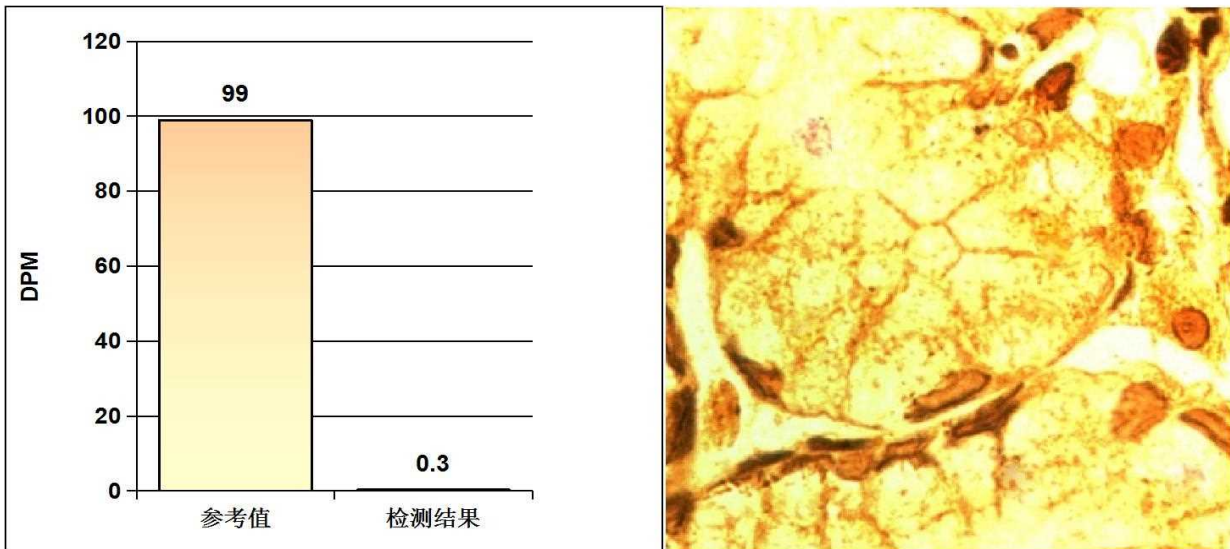
本报告单仅提供临床参考
 电话:

大同瑞慈康复医院

¹⁴C呼气试验检验报告

姓名	郭风岚	年龄	51	性别	女
住院号	0	日期	2023/12/21 9:15:39	电话	0
送检医生	曹居杰	样品编号	8696	编号	2210100667

¹⁴C呼气试验



阳性参考值 (Disintegrations Per Minute(DPM)):

DPM值:	dpm > 2499	阳性++++
	1499 < dpm ≤ 2499	阳性+++
	499 < dpm ≤ 1499	阳性++
	149 < dpm ≤ 499	阳性+
	dpm ≤ 99	阴性
	99 < dpm ≤ 149	不确定

检测结果: **dpm= 0** **阴性**

医生建议: 注意保持健康及规律饮食

温馨提示: 您本次检测的结果为阴性

检测医生: 曹居杰

大同瑞慈健康体检

骨密度检测报告

受检者信息

受检者ID: 2210100667

姓名: 郭风岚

出生年月日: 1971/4/10

年龄: 52

性别: 女

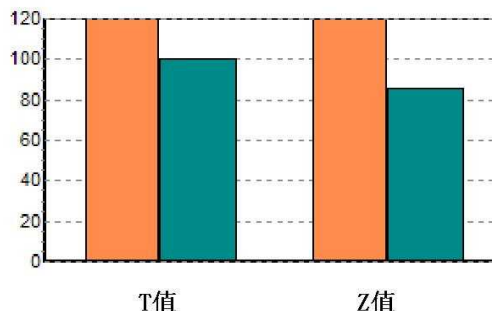
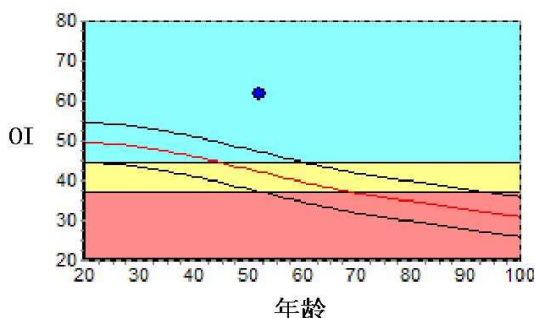
测定部位(右/左): 右

测定结果

测定日期: 2023/12/21 9:02:03

测试编号: 1/1

■ 受测者 ■ 平均值



数据库: Asia

OI: 61.5

SOS: 1381.7 m/s, BUA: 48.3

T值: 2.38

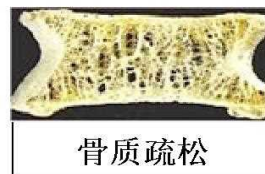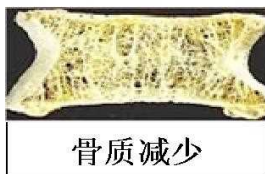Z值: 3.87

成人比: 124.0 %

同龄比: 145.7 %

OPR: N/A %

结果分析



注解

以上结论仅供参考

科室:

医生签名:

医院地址 大同瑞慈健康体检

地址 大同市平城区魏都大道79号

联系电话 0352-2824444

操作者 名燕凌

双源 CT 诊断图文报告

流水号: 2210100667

影像号: CT20231220124

姓名: 郭风岚

年龄: 51 岁

性别: 女

检查设备: 西门子量子双源 CT

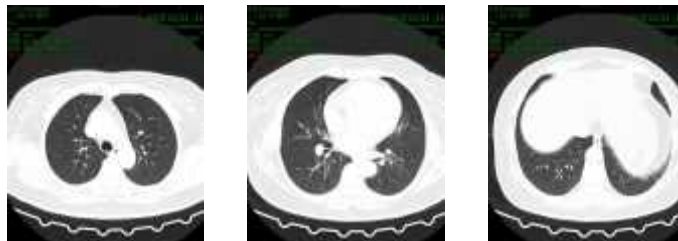体检号: 127674

申请医院: 本院

体检科室: 体检科

检查部位: 肺部双源 CT

经典图像:



影像所见:

胸廓对称, 骨性肋骨完整, 胸壁软组织结构良好, 两肺支气管血管纹理走行分布良好, 支气管束结构清晰, 双肺通气良好。肺门结构未见异常。纵隔无偏移, 段以上支气管通畅。心影及大血管形态结构正常, 纵隔内未见肿大淋巴结。胸膜未见异常。

影像诊断:

胸部未见明显异常

报告医师: 剧艳军

检查日期: 2023-12-21

审核医师: 剧艳军

报告日期: 2023-12-21

超声诊断图文报告

流水号: 2210100667

影像号: 1492751

姓名: 郭风岚

年龄: 51 岁

性别: 女

检查设备: Vivid E95

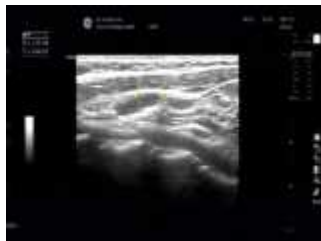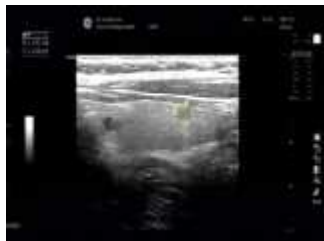体检号: 127674

申请医院: 本院

体检科室: 体检科

检查部位: 甲状腺彩超

经典图像:



影像所见:

甲状腺双侧叶形态正常, 包膜完整, 于左侧叶探及数个低回声结节, 大者约 0.5*0.4cm, 形态规则, 边界欠清, 余实质回声均匀, CDFI: 未见异常血流信号。

双侧颈部均探及数个低回声结节, 左侧大者约 1.5*0.4cm, 右侧大者约 1.2*0.4cm, 边界清, 形态规则, 皮髓质分界清。

影像诊断:

1. 甲状腺左侧叶结节 TI-RADS III 级 定期复查
2. 双侧颈部多发淋巴结肿大

报告医师: 陈玉荣

检查日期: 2023-12-21

审核医师: 陈玉荣

报告日期: 2023-12-21

超声诊断图文报告

流水号: 2210100667

影像号: 1492753

姓名: 郭风岚

年龄: 51 岁

性别: 女

检查设备: Vivid E95

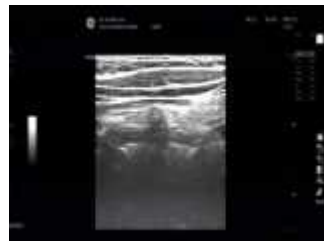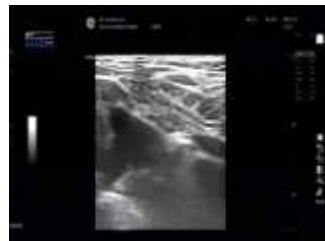体检号: 127674

申请医院: 本院

体检科室: 体检科

检查部位: 颈部血管彩超

经典图像:



影像所见:

右锁骨下动脉起始处内中膜局部增厚, 厚约 1.2mm, 双侧颈总动脉、颈内、颈外动脉起始段内中膜不增厚, 内壁欠光滑, 管壁未见明确强回声斑。CDFI: 血流充盈好。PW: 频谱形态正常。

双侧椎动脉走行正常, 椎动脉内径正常, 管壁不厚, 管腔内为无回声, CDFI: 血流充盈好。PW: 频谱正常。

影像诊断:

右锁骨下动脉起始处内中膜局部增厚

报告医师: 陈玉荣

检查日期: 2023-12-21

审核医师: 陈玉荣

报告日期: 2023-12-21

超声诊断图文报告

流水号: 2210100667

影像号: 1492756

姓名: 郭风岚

年龄: 51 岁

性别: 女

检查设备: Vivid E95

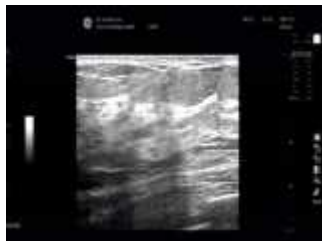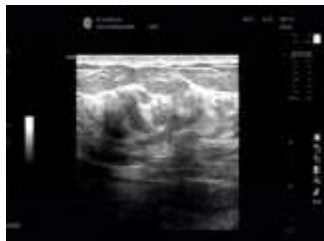体检号: 127674

申请医院: 本院

体检科室: 体检科

检查部位: 乳腺彩超

经典图像:



影像所见:

双侧乳腺腺体层次清晰, 右乳腺体厚 1.0cm, 左乳腺体厚 1.1cm, 乳导管未见扩张, 未见明显占位性病变, CDFI: 未见异常血流信号。

双侧腋下未见明显肿大淋巴结。

影像诊断:

双侧乳腺未见明显异常

报告医师: 陈玉荣

检查日期: 2023-12-21

审核医师: 陈玉荣

报告日期: 2023-12-21

超声诊断图文报告

流水号: 2210100667

影像号: 1492749

姓名: 郭风岚

年龄: 51 岁

性别: 女

检查设备: Vivid E95

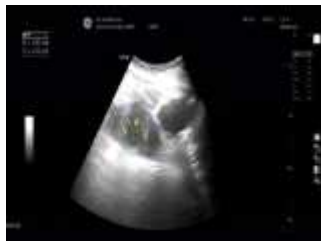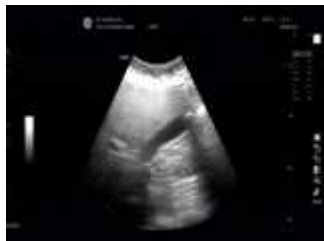体检号: 127674

申请医院: 本院

体检科室: 体检科

检查部位: 全腹彩超

经典图像:



影像所见:

肝脏大小形态正常, 包膜光滑完整, 实质回声细腻增强, 肝内管道系统走行欠清晰, 门静脉及肝内胆管不扩张。

胆囊大小形态正常, 壁不厚、光滑, 囊内透声好, 肝外胆管不扩张。

胰腺大小形态正常, 实质回声均匀, 主胰管不扩张。

脾脏大小形态正常, 实质回声均匀, 脾门静脉不宽。

双肾大小形态正常, 皮髓质分界清晰, 集合系统未见分离, 双侧输尿管未见扩张。

膀胱充盈佳, 未见明显异常。

后位子宫, 大小正常, 肌壁回声欠均匀, 内探及数个低回声结节, 大者约 2.6*2.3cm, 边界清, 形态规则, 内膜线清晰, 厚 0.4cm, 宫颈厚约 2.0cm, 内探及数个囊性回声, 大者直径约 1.3cm, 边界清, 内透声好, 双侧附件区未见异常。

影像诊断:

1. 中度脂肪肝
2. 子宫肌瘤 (多发)
3. 宫颈纳囊 (多发)

报告医师: 陈玉荣

检查日期: 2023-12-21

审核医师: 陈玉荣

报告日期: 2023-12-21